https://doi.org/10.26442/20751753.2026.7.203563

BY-NC-SA 4.0

ОРИГИНАЛЬНОЕ ИССЛЕДОВАНИЕ

Ультраструктурные механизмы формирования позднего лучевого цистита (пилотное исследование)

© Б.А. Бердичевский[1], Г.В. Зубик[1], В.Б. Бердичевский[1], А.Р. Гоняев[2], И.В. Павлова[3], Г.Г. Гарагашев[1], Д.В. Жмуров[1], Д.А. Учаев[4], М.А. Корабельников[5], Д.Б. Крупинкина[1]

[1]ФГБОУ ВО «Тюменский государственный медицинский университет» Минздрава России, Тюмень, Российская Федерация
[2]ООО «МАТЬ И ДИТЯ ТЮМЕНЬ», Тюмень, Российская Федерация
[3]АО «Медико-санитарная часть "Нефтяник"», Тюмень, Российская Федерация
[4]ФГБОУ ВО «Южно-Уральский государственный медицинский университет» Минздрава России, Челябинск, Российская Федерация
[5]ГАУЗ ТО «Многопрофильный клинический медицинский центр "Медицинский город"», Тюмень, Российская Федерация

Аннотация

Обоснование. Поздний лучевой цистит (ПЛЦ) – болезнь неизлечимая и постоянно прогрессирующая. Рак – системное заболевание, лучевая терапия признана эффективным методом его комбинированного лечения. При этом неизбежная патологическая реакция мочевого пузыря (МП) становится самостоятельной и далеко не разрешенной медико-социальной проблемой. Известно, что иммуногистохимическая платформа постлучевого воспаления характеризуется его незавершенностью, однако вопрос о том, что именно поддерживает или даже инициирует этот процесс, пока остается открытым. Одним из передовых направлений современной урологии являются верификация диагноза и лечение ПЛЦ, однако немаловажным компонентом диагностики становится изучение барьерной функции стенки МП, вовлеченной в лучевое поражение. Оценка барьерной функции МП должна осуществляться через визуальные, количественные и функциональные параметры, но в то же время соответствовать всем новейшим стандартам. Это возможно путем комбинированной оценки барьерной функции с применением 3D-реконструктивных методик по результатам высокоинформативных методов исследования: гибридной позитронно-эмиссионной и компьютерной томографии с 11C-холином, сканирующей электронной микроскопии и стандартной смотровой цистоскопии. Многокомпонентная визуализация позволяет дать более точную морфофункциональную оценку, в том числе на ультраструктурном уровне, защитных свойств стенки МП при лучевых поражениях.

Цель. Изучить 3D-ультраструктурные механизмы формирования ПЛЦ.

Материалы и методы. В работе представлены результаты изучения возможной роли ультраструктурной несостоятельности барьерной функции стенки МП как одной из причин формирования ПЛЦ у 4 женщин с различно выраженными визуальными проявлениями ПЛЦ.

Результаты. В процессе проведенного исследования по результатам сканирующей электронной микроскопии биоптата и гибридной позитронно-эмиссионной и компьютерной томографии МП с 11C-холином на основе разработанной нами программы для электронной вычислительной машины установлено, что тропность стенки МП к меченым молекулам 11C-холина (SUV_{max}), находящимся в моче при различных клинических и визуальных проявлениях ПЛЦ, коррелирует с выраженностью ультраструктурных изменений в ней.

Заключение. Ультраструктурные механизмы формирования ПЛЦ и активности его проявлений с высокой степенью вероятности связаны с несостоятельностью барьерной функции МП в отношении биологически активных молекул, входящих в состав мочевого фильтрата.

Ключевые слова: поздний лучевой цистит, ультраструктурная состоятельность барьерной функции, гибридная позитронно-эмиссионная и компьютерная томография, мочевой пузырь, 3D-реконструкция стенки мочевого пузыря

Для цитирования: Бердичевский Б.А., Зубик Г.В., Бердичевский В.Б., Гоняев А.Р., Павлова И.В., Гарагашев Г.Г., Жмуров Д.В., Учаев Д.А., Корабельников М.А., Крупинкина Д.Б. Ультраструктурные механизмы формирования позднего лучевого цистита (пилотное исследование). *Consilium Medicum.* 2026;28(7):482–486. DOI: 10.26442/20751753.2026.7.203563

ORIGINAL STUDY ARTICLE

Ultrastructure mechanisms of the formation of late radiation cystitis (pilot study)

© Boris A. Berdichevsky[1], Grigorii V. Zubik[1], Vadim B. Berdichevsky[1], Artem R. Gonyaev[2], Irina V. Pavlova[3], Georgy G. Garagashev[1], Denis V. Zhmurov[1], Daniil A. Uchaev[4], Mihail A. Korabelnikov[5], Daria B. Krupinkina[1]

[1]Tyumen State Medical University, Tyumen, Russian Federation
[2]MAT I DITYA TYUMEN LLC, Tyumen, Russian Federation
[3]Neftyanik Medical and Sanitary Unit JSC, Tyumen, Russian Federation
[4]South Ural State University, Chelyabinsk, Russian Federation
[5]Multidisciplinary Clinical Medical Center "Medical City", Tyumen, Russian Federation

Abstract

Background. Late radiation cystitis (LRC) is an incurable and constantly progressing disease. Cancer is a systemic disease, and radiation therapy is an effective method of combined treatment. However, the inevitable pathological reaction of the bladder becomes an independent and far-reaching medical and social problem. It is known that the immunohistochemical platform of post-radiation inflammation is incomplete, but what supports or even initiates it remains an unanswered question. One of the leading areas of modern urology is the verification of the diagnosis and treatment of LRC, but an important component of the diagnosis is the study of the barrier functions of the bladder wall involved in radiation damage. The assessment of the bladder's barrier functions should be conducted using visual, quantitative, and functional parameters, while also meeting the latest standards. What is possible through a combined assessment of barrier functions using 3D reconstructive techniques based on the results of highly informative research methods: positron emission tomography/computed tomography with 11C-choline, scanning electron microscopy and standard viewing cystoscopy. Multicomponent imaging allows for a more accurate morphofunctional assessment, including at the ultrastructural level, of the protective properties of the bladder wall in radiation damage.

Aim. To study 3D ultrastructural mechanisms of LRC formation.

Materials and methods. The paper presents the results of studying the possible role of the ultrastructural failure of the barrier functions of the bladder wall. As one of the causes of the formation of LRC in four women with varying degrees of visual manifestations of LRC.

Results. In the process of the conducted research, according to the results of scanning electron microscopy of the biopsy and positron emission tomography/computed tomography of the bladder with 11C-choline, based on the computer program developed by us, it was established that the

tropism of the bladder wall to labeled molecules of 11C-choline (SUV_{max}) in the urine in various clinical and visual manifestations of LRC correlates with the severity of ultrastructural changes in it.
Conclusion. The ultrastructural mechanisms of the formation of LRC and the activity of its manifestations are highly likely to be associated with the failure of the bladder's barrier functions in relation to the biologically active molecules that make up the urinary filtrate.

Keywords: late radiation cystitis, ultrastructural consistency of barrier function, positron emission tomography/computed tomography, bladder, 3D reconstruction of the bladder wall
For citation: Berdichevsky BA, Zubik GV, Berdichevsky VB, Gonyaev AR, Pavlova IV, Garagashev GG, Zhmurov DV, Uchaev DA, Korabelnikov MA, Krupinkina DB. Ultrastructure mechanisms of the formation of late radiation cystitis (pilot study). *Consilium Medicum*. 2026;28(7):482–486.
DOI: 10.26442/20751753.2026.7.203563

Введение

В 2011 г. в экспериментальных исследованиях показано, что введение в мочевой пузырь (МП) опытных животных раствора метиленового синего в процессе моделирования воспаления сопровождается различной глубиной проникновения в клеточные структуры детрузора, коррелирующей с выраженностью цитоморфологических изменений в нем [1]. На страницах ежегодного обзора биомедицинской инженерии в 2018 г. X. Luo и соавт. в статье «Расширенная эндоскопическая навигация: хирургические данные, методология и приложения» дали оценку развития интервенционной эндоскопии, которая все шире применяет навигационные системы с мультимодальной информацией (компьютерной томографией – КТ, магнитно-резонансным, эндоскопическим ультразвуковым изображением, ядерными трекерами и т.д.) в изучении анатомии пациента, помогая врачу принимать решение по интегративным результатам без проведения дорогостоящего дублирования [2]. Профессор Y. Lee и соавт. в статье, опубликованной в журнале Biomedicines в 2022 г., отметили, что только понимание ультраструктурных изменений в стенке МП может дать ключ для разработки патогенетически обоснованного лечения хронического рецидивирующего воспаления МП [3]. Профессор M. Hotta и соавт. в 2023 г. на страницах журнала British Journal of Radiology обратили наше внимание на важность оценки «случайных» находок при проведении гибридной позитронно-эмиссионной томографии (ПЭТ) и КТ у пациентов, направленной для исключения или определения рака. При этом изучение физиологических и неонкологических причин поглощения меченых молекул необходимо анализировать для точной и исчерпывающей интерпретации полученных результатов ПЭТ/КТ [4]. Все это и определило цели и задачи настоящего пилотного исследования.

Цель исследования – изучить 3D-ультраструктурные механизмы формирования позднего лучевого цистита (ПЛЦ).

Материалы и методы

Настоящее исследование посвящено возможности использования визуальной навигации для моделирования ультраструктурной состоятельности барьерной функции стенки МП у 4 пациенток с медианой возраста 39,5 (37–42) года, находившихся под наблюдением в урологической клинике ФГБОУ ВО «Тюменский ГМУ» с различно выраженными визуальными проявлениями ПЛЦ. Клинические проявления болезни возникали в период 12–24 мес после дистанционной лучевой терапии рака шейки матки II стадии, проведенной на современном оборудовании с использованием мультилепесткового коллиматора под визуальным контролем. В стационарных условиях под общим обезболиванием женщинам проводили смотровую цистоскопию с забором материала для проведения сканирующей электронной микроскопии (СЭМ). ПЭТ/КТ всего тела выполняли по направлению онколога для исключения прогрессирования основного заболевания и вовлеченности в него МП. В исследовании изучали тропность стенки МП к 11С-холину по показателю стандартизированного уровня захвата меченых молекул (maximum standardized uptake value – SUV_{max}) из мочи в условных единицах (у.е.), который рассчитывался в автоматическом режиме программным обеспечением ПЭТ/КТ-томографа Biograph (Siemens, Германия). Препарат готовили в Радиологическом центре ГАУЗ ТО «МКМЦ "Медицинский город"» на компактном циклотроне шведской фирмы (Scanditronix) и вводили внутривенно в дозе 1–8 мл (10–25 mCi). Сканирование всего тела пациенток проводили по стандартной методике через 10 мин после введения препарата. Общее время сканирования составило 30 мин. СЭМ выполняли по стандартной методике в ФГБУН «ФИЦ "Тюменский НЦ СО РАН"». Исследование проводили на аппарате СЭМ SU3800/SU3900 (Hitachi High-Tech's, Япония). Клиническую навигацию ультраструктурной состоятельности барьерной функции стенки МП путем 3D-реконструкции цистоскопической картины и ультраструктурного состояния всех элементов его стенки в едином блоке по цифровому показателю SUV_{max} выполняли с использованием разработанной и внедренной нами оригинальной программы для электронной вычислительной машины (ЭВМ) [5].

Результаты

В результате проведения многофакторной визуальной оценки структурно-функционального состояния МП установлено, что его тропность к меченым молекулам 11С-холина при различных визуальных проявлениях позднего лучевого воспаления коррелирует с выраженностью ультраструктурных изменений его стенки. Так, при легкой гиперемии сосудов слизистой оболочки уротелий был представлен полигональной формой сравнительно одинакового размера с плотно сомкнутыми межклеточными пространствами, поверхность фасеточных клеток была покрыта короткими микроворсинками за счет складчатости поверхностных мембран. Элементы собственной пластинки, включающие эпителиоциты, стромальные клетки и базальные мембраны, были интактны, а структурированные мышечные волокна детрузора имели узкие межклеточные промежутки. При этом показатель SUV_{max} 11С-холина из мочи стенки МП был минимальным (<5 у.е). Для более выраженных визуальных изменений слизистой оболочки в виде ее помутнения, появления телеангиоэктазий, локальных эрозий или тотальной гиперемии с отеком слизистой оболочки оказались характерными нарастающая деформация уротелиальных клеток с появлением шероховатости, расширяющей межклеточные пространства. Это приводило к нарушению целостности сплошного покрова и частичному обнажению собственной пластинки слизистой, появлению рыхлой внеклеточной соединительной ткани, окружающей фрагменты разрушенных эпителиоцитов, стромальных клеток, базальных мембран, покрытых сетью из фибрина. Все это сопровождалось изменением размеров и формы миоцитов детрузора, расширением межклеточных пространств между ними и дополнительным насыщением стенки МП мечеными молекулами 11С-холина, поступающими из мочи (SUV_{max} – 6–100 у.е. при увеличении в 6000 раз; рис. 1).

В процессе создания удобного для восприятия практикующим урологом инструмента по клинической навигации ультраструктурной и молекулярно-клеточной состоятельности барьерной функции стенки МП нами использована оригинальная программа для ЭВМ[1], позволяющая по тропности стенки МП к меченым молекулам 11С-холина получить

 https://doi.org/10.26442/20751753.2026.7.203563

Рис. 1. Многофакторная визуальная оценка структурно-функционального состояния стенки МП по результатам ПЭТ/КТ с 11С-холином (*1*), смотровой цистоскопии (*2*), СЭМ: слизистого слоя (*3*), подслизистого слоя (*4*), мышечного слоя (*5*) МП; SUV_{max} 11С-холина: *a* – норма (2–5 у.е.); *b* – минимальные изменения (6–8 у.е.); *c* – умеренные изменения (9–20 у.е.); *d* – выраженные изменения (21–100 у.е.).

Fig. 1. Multifactorial visual assessment of the structural and functional state of the bladder wall based on positron emission tomography/computed tomography with 11C-choline (*1*), viewing cystoscopy (*2*), electron microscopy: mucosal layer (*3*), submucosal layer (*4*), muscular layer (*5*) of the urinary bladder; maximum standardized uptake value (SUV_{max}) of 11C-choline: *a* – normal values (2–5 c.u.); *b* – minimal changes (6–8 c.u.); *c* – moderate changes (9–20 c.u.); *d* – pronounced changes (21–100 c.u.).

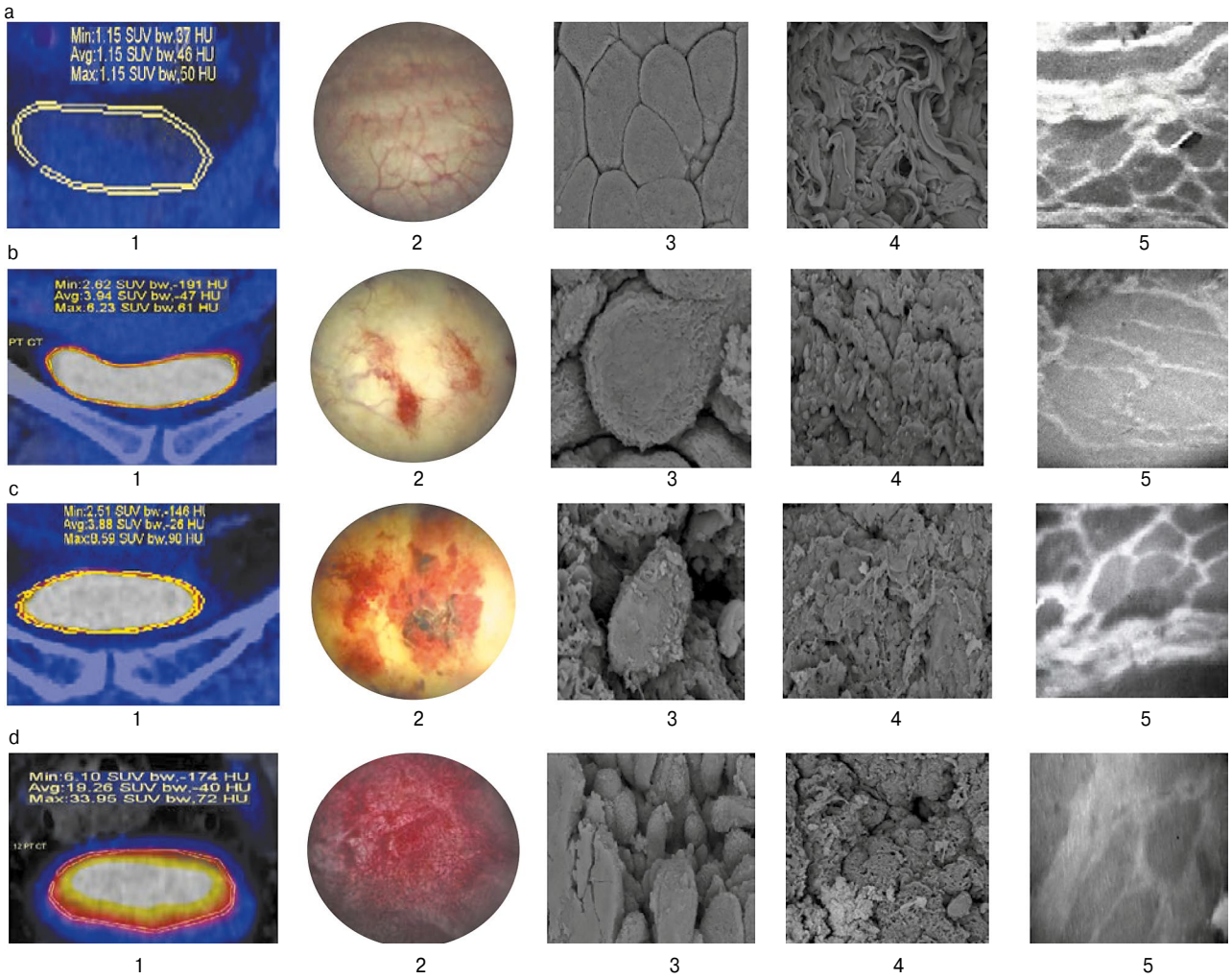

высоковероятную цистоскопическую картину слизистой оболочки МП в виде 3D-реконструкции, а также послойную ультраструктурную 3D-модель всех элементов стенки МП (слизистой, собственной пластинки, миоцитов детрузора) в едином блоке при увеличении в 6000 раз (рис. 2). Так, на представленной виртуальной 3D-модели вариантов визуальных проявлений ПЛЦ показана ультраструктурная 3D-реконструкция всех элементов стенки МП (1), где цифровой показатель (2) насыщения стенки МП мочой с меченными молекулами 11С-холина (SUV_{max}) является индикатором снижения барьерной функции стенки МП.

Обсуждение

Визуальная навигация с применением 3D-реконструктивных технологий все шире используется в клинической медицине, и современная урология не является исключением. Особое значение при этом уделяется максимальному насыщению цифрового значения, полученного в процессе неинвазивного высокотехнологичного исследования информации, позволяющей в удобной для восприятия практическим врачом форме представить высоковероятную макроскопическую и ультраструктурную картину поражения того или иного органа [5]. Так, академик А.М. Гранов и соавт. в 2005 г. запатентовали ПЭТ/КТ-способ, позволяющий повысить точность дифференциальной диагностики между новообразованиями и воспалительными заболеваниями органов малого таза посредством цифрового анализа результатов ПЭТ/КТ-сканирования с 18F-фтордезоксиглюкозой в зоне интереса лечащего врача, который рассчитывался программным обеспечением томографа[2]. A. Ogier и соавт. в 2023 г. предложили новый подход к сегментации и регистрации изображений многослойной магнитно-резонансной томографии для реконструкции динамических объемов МП в реальном времени [6]. Х.С. Ибишев и соавт. в 2020 г. предложили способ, позволяющий повысить точность дифференциальной диагностики бактериального или вирусного

[1]Бердичевский Б. А., Бердичевский В. Б., Гоняев А. Р., и др. Компьютерная программа визуальной и блочной 3D-ультраструктурной визуализации вероятности нарушения мочетканевого барьера мочевого пузыря по результатам ПЭТ/КТ всего тела 11С-холином. Свидетельство о государственной регистрации программы для ЭВМ №2025610931 Российская Федерация. Заявл. 15.01.2025; опубл. 15.01.2025.

[2]Гранов А.М., Тютин Л.А., Рыжкова Д.В., и др. Способ диагностики злокачественных новообразований органов малого таза. Патент Российская Федерация RU2246259C1. Опубл. 20.02.2005. Бюл. №5.

Рис. 2. Схема клинической навигации ультраструктурной и молекулярно-клеточной состоятельности барьерной функции стенки МП: *1* – все элементы стенки МП в едином блоке; *2* – цифровой показатель насыщения стенки МП мочой, содержащей молекулы 11С-холина SUV_{max} (у.е.).

Fig. 2. Scheme of clinical navigation of ultrastructural and molecular-cellular competence of the barrier function of the bladder wall: *1* – all elements of the bladder wall in a single block; *2* – digital indicator of the saturation of the bladder wall with urine containing 11C-choline molecules SUV_{max} (c.u.).

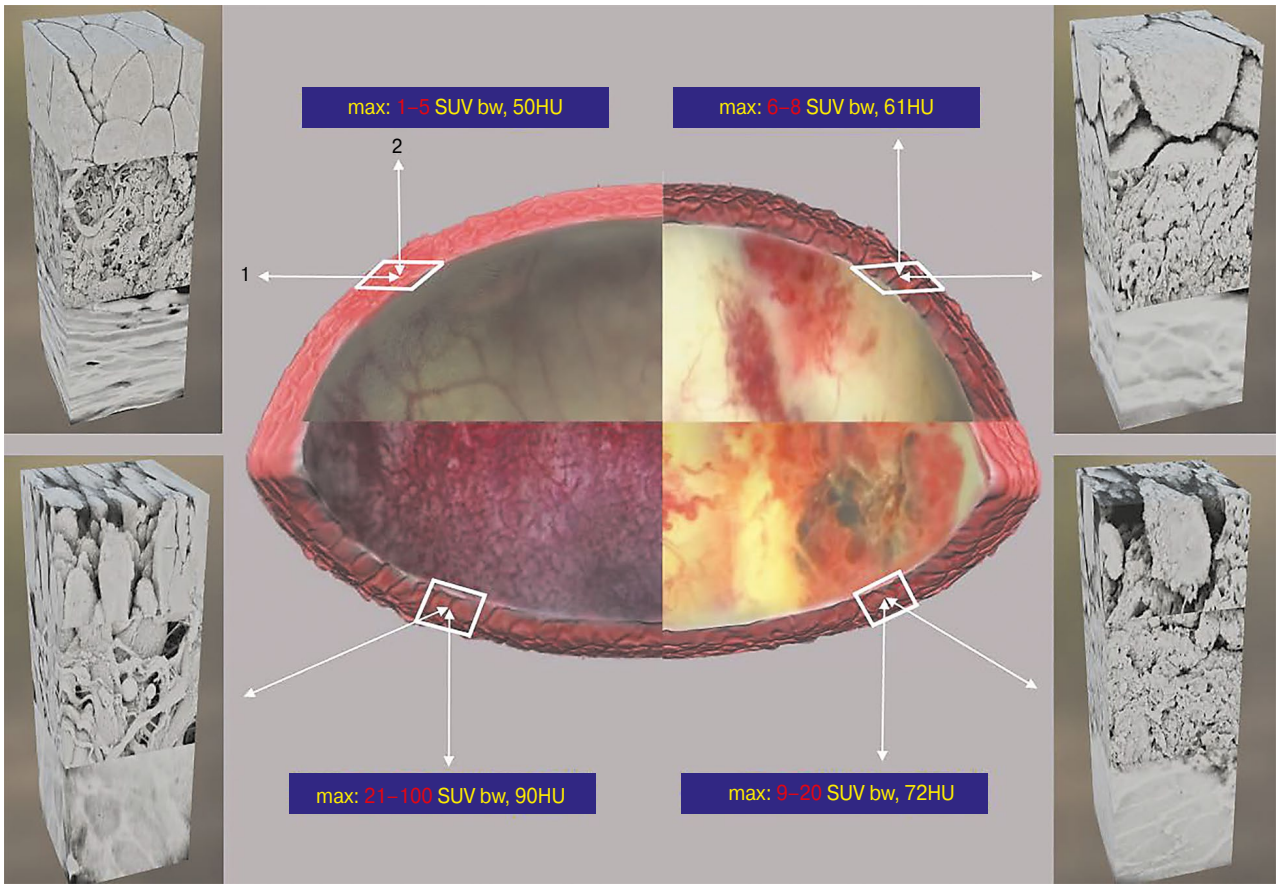

хронического цистита методом СЭМ биоптата слизистой оболочки, забранного при смотровой цистоскопии, что упрощало и повышало точность дифференциальной диагностики различных форм проявления хронического цистита, а также позволяло выбрать обоснованную тактику ведéния этого пациента и снизить количество рецидивов заболевания[3]. I. Andrikos и соавт. в 2023 г., используя ультразвуковое и фотоакустическое изображения, разработали программное обеспечение для высокоточной полуавтоматической 3D-реконструкции и визуализации анатомии МП в трехмерном пространстве [7], а K. Ichimura и соавт. в 2017 г. для расшифровки уникальной трехмерной архитектоники тканей в качестве прорывного инструмента раскрытия морфологических процессов применили блочную визуализацию как наиболее удобную для восприятия результатов проведенного исследования [8]. Разработанный нами инструмент клинической навигации ультраструктурного и молекулярно-клеточного состояния МП с применением оригинальной программы ЭВМ позволит урологу стационара в процессе осмотра слизистой оболочки МП при проведении цистоскопии с высокой степенью вероятности получить информацию по 3D-ультраструктурному состоянию всех элементов стенки в едином блоке с количественной оценкой степени насыщения ее мочой. В условиях поликлинического приема врач-уролог, анализируя данные электронного носителя, содержащего результаты ПЭТ/КТ-сканирования всего тела с 11С-холином, независимо от показаний для его проведения, с помощью разработанного нами программного обеспечения может визуализировать высоковероятную виртуальную 3D-картину результатов цистоскопии, а также ультраструктурного состояния всех элементов стенки МП в едином блоке, что может быть использовано в качества дополнительного маркера оценки состоятельности барьерной функции МП [5]. Клиническое применение навигации с помощью оригинальной программы ЭВМ позволит врачу-урологу по цистоскопической картине слизистой оболочки МП или цифровому показателю SUV_{max} молекулы 11С-холина в стенке МП с высокой степенью вероятности получать визуальную ультраструктурную 3D-реконструкцию всех элементов его стенки с количественной оценкой степени насыщения ее мочой.

Заключение

Ультраструктурные механизмы формирования ПЛЦ и активности его проявлений с высокой степенью вероятности связаны с несостоятельностью барьерной функции МП в отношении биологически активных молекул, входящих в состав мочевого фильтрата. Несмотря на ограниченное количество наблюдений и предварительный характер выводов, связанных только с проявлениями ПЛЦ, описанные механизмы могут быть полезны для понимания и других воспалительных заболеваний МП. Это нуждается в крупных проспективных многоцентровых исследованиях с использованием новых ПЭТ-радиофармпрепаратов.

[3]Ибишев Х.С., Крахоткин Д.В., Коган М.И., и др. Способ дифференциальной диагностики хронического рецидивирующего цистита. Патент Российская Федерация RU2723024C1. Опубл.: 06.08.2020. Бюл. №16.

Раскрытие конфликта интересов. Авторы декларируют отсутствие явных и потенциальных конфликтов интересов, связанных с публикацией настоящей статьи.

Disclosure of interest. The authors declare that they have no competing interests.

Вклад авторов. Авторы декларируют соответствие своего авторства международным критериям ICMJE. Б.А. Бердичевский – концептуализация, методология, написание текста – первоначальный вариант, рецензирование и редактирование, надзор; Г.В. Зубик – концептуализация, методология, написание текста – первоначальный вариант; В.Б. Бердичевский – концептуализация, исследование; А.Р. Гоняев, И.В. Павлова – курация данных, исследование; Г.Г. Гарагашев – курация данных, написание – первоначальный вариант; Д.В. Жмуров – исследование; Д.А. Учаев – формальный анализ, написание – первоначальный вариант; М.А. Корабельников – исследование, формальный анализ; Д.Б. Крупинкина – исследование, валидация.

Authors' contribution. The authors declare the compliance of their authorship according to the international ICMJE criteria. B.A. Berdichevsky – conceptualization, methodology, writing – original draft, reviewing and editing, supervision; G.V. Zubik – conceptualization, methodology, writing – original draft; V.B. Berdichevsky – conceptualization, investigation; A.R. Gonyaev, I.V. Pavlova – data curation, investigation; G.G. Garagashev – data curation, writing – original draft; D.V. Zhmurov – investigation; D.A. Uchaev – formal analysis, writing – original draft; M.A. Korabelnikov – investigation, formal analysis; D.B. Krupinkina – investigation, validation.

Источник финансирования. Авторы декларируют отсутствие внешнего финансирования для проведения исследования и публикации статьи.

Funding source. The authors declare that there is no external funding for the exploration and analysis work.

Раскрытие информации об использовании ИИ. При написании статьи ИИ не использовался.

Disclosing the use of AI. No AI was used when writing the article.

Информированное согласие на публикацию. Пациенты подписали форму добровольного информированного согласия на публикацию медицинской информации.

Consent for publication. Written consent was obtained from the patients for publication of relevant medical information and all of accompanying images within the manuscript.

Литература/References

1. Behrens A, Grimm J, Gross S, Aach T. Inertial navigation system for bladder endoscopy. *Annu Int Conf IEEE Eng Med Biol Soc.* 2011;2011:5376-9. DOI:10.1109/IEMBS.2011.6091330
2. Luo X, Mori K, Peters TM. Advanced endoscopic navigation: Surgical big data, methodology, and applications. *Annu Rev Biomed Eng.* 2018;20:221-51. DOI:10.1146/annurev-bioeng-062117-120917
3. Lee YK, Jiang YH, Jhang JF, et al. Changes in the ultrastructure of the bladder urothelium in patients with interstitial cystitis after intravesical injections of platelet-rich plasma. *Biomedicines.* 2022;10(5):1182. DOI:10.3390/biomedicines10051182
4. Hotta M, Rieger AC, Jafarvand MG, et al. Non-oncologic incidental uptake on FAPI PET/CT imaging. *Br J Radiol.* 2023;96(1142):20220463. DOI:10.1259/bjr.20220463
5. Хаджибаев М.А., Махкамов К.Э., Азизов М.М. Интеграция компьютерного инжиниринга и аддитивных технологий в медицинскую сферу. *Вестник экстренной медицины.* 2019;12(2):5-11 [Khadjibaev KM, Mahkamov KE, Azizov MM. Integration of computer engineering and additive technologies into medical sphere. *Bulletin of Emergency Medicine.* 2019;12(2):5-11 (in Russian)]. EDN:YOYMRC
6. Ogier AC, Rapacchi S, Bellemare ME. Four-dimensional reconstruction and characterization of bladder deformations. *Comput Methods Programs Biomed.* 2023;237:107569. DOI:10.1016/j.cmpb.2023.107569
7. Andrikos I, Stefanou K, Bellos C, et al. EDIT Software: A tool for the semi-automatic 3D reconstruction of bladder cancer and urinary bladder of animal models. *Comput Methods Programs Biomed.* 2023;232:107448. DOI:10.1016/j.cmpb.2023.107448
8. Ichimura K, Kakuta S, Kawasaki Y, et al. Morphological process of podocyte development revealed by block scanning electron microscopy. *J Cell Sci.* 2017;130(1):132-42. DOI:10.1242/jcs.187815

Информация об авторах / Information about the authors

✉**Бердичевский Борис Аркадьевич** – д-р мед. наук, проф., проф. каф. хирургии и урологии с курсом эндоскопии клиники урологии ФГБОУ ВО «Тюменский ГМУ». E-mail: doktor_bba@mail.ru

Зубик Григорий Васильевич – студент Института клинической медицины ФГБОУ ВО «Тюменский ГМУ»

Бердичевский Вадим Борисович – д-р мед. наук, доц., проф. каф. хирургии и урологии с курсом эндоскопии ФГБОУ ВО «Тюменский ГМУ»

Гоняев Артем Романович – канд. мед. наук, врач-уролог высшей квалификационной категории, зав. отд-нием урологии ООО «МАТЬ И ДИТЯ ТЮМЕНЬ»

Павлова Ирина Валерьевна – канд. мед. наук, врач-уролог АО «Медико-санитарная часть "Нефтяник"»

Гарагашев Георгий Гияевич – ассистент каф. паллиативной медицины ФГБОУ ВО «Тюменский ГМУ»

Жмуров Денис Владимирович – канд. мед. наук, доц. каф. пропедевтики внутренних болезней ФГБОУ ВО «Тюменский ГМУ»

Учаев Даниил Анатольевич – науч. сотр. отд. электронной микроскопии Научно-образовательного центра «Нанотехнологии» ФГБОУ ВО ЮУГМУ

Корабельников Михаил Алексеевич – врач-радиолог Радиологического центра ГАУЗ ТО «МКМЦ "Медицинский город"»

Крупинкина Дарья Борисовна – студентка Института клинической медицины ФГБОУ ВО «Тюменский ГМУ»

✉**Boris A. Berdichevsky** – D. Sci. (Med.), Prof., Tyumen State Medical University. E-mail: doktor_bba@mail.ru; ORCID: 0000-0002-9414-8510

Grigorii V. Zubik – Student, Tyumen State Medical University. ORCID: 0009-0005-1333-2922

Vadim B. Berdichevsky – D. Sci. (Med.), Assoc. Prof., Tyumen State Medical University. ORCID: 0000-0002-0186-6514

Artem R. Gonyaev – Cand. Sci. (Med.), MAT I DITYA TYUMEN LLC. ORCID: 0000-0002-1619-4714

Irina V. Pavlova – Cand. Sci. (Med.), Neftyanik Medical and Sanitary Unit JSC. ORCID: 0000-0002-5079-430X

Georgy G. Garagashev – Teaching Assist., Tyumen State Medical University. ORCID: 0000-0002-4122-1243

Denis V. Zhmurov – Cand. Sci. (Med.), Tyumen State Medical University. ORCID: 0000-0003-3167-5310

Daniil A. Uchaev – Res., South Ural State University. ORCID: 0000-0002-8623-4769

Mihail A. Korabelnikov – MD, Radiol., Multidisciplinary Clinical Medical Center "Medical City". ORCID: 0000-0001-6020-2489

Daria B. Krupinkina – Student, Tyumen State Medical University. ORCID: 0009-0007-1635-9738

Статья поступила в редакцию / Submitted: 09.07.2025
Поступила после рецензирования / Revised: 11.09.2025
Принята к печати / Accepted for publication: 26.06.2026

OMNIDOCTOR.RU