

# Острая идиопатическая невралгическая амиотрофия: синдром Персонейджа–Тернера

Ю.В.Бушкова<sup>✉1</sup>, Л.В.Стаховская<sup>1</sup>, Е.А.Ковражкина<sup>1</sup>, М.Х.Шурдумова<sup>2</sup>

<sup>1</sup>ФГБОУ ВО «Российский национальный исследовательский медицинский университет им. Н.И.Пирогова» Минздрава России. 117997, Россия, Москва, ул. Островитянова, д. 1

<sup>2</sup>ГБУЗ «Городская клиническая больница №31» Департамента здравоохранения г. Москвы. 119415, Россия, Москва, ул. Лобачевского, д. 42

<sup>✉</sup>julijabush777@gmail.com

Синдром Персонейджа–Тернера – редкое неврологическое заболевание неопределенной этиологии, имеющее характерную клиническую картину: выраженный болевой синдром в дебюте заболевания, дальнейший регресс болевой симптоматики, последующее развитие слабости мускулатуры лопаточного пояса. Данная клиническая картина является ключом к диагностике этого заболевания. Преимущество постановки правильного диагноза определяет оптимальную тактику лечения, позволяет избежать назначения дополнительных методов обследования. В статье представлено описание двух клинических случаев острой идиопатической невралгической амиотрофии (синдром Персонейджа–Тернера). Обсуждаются вопросы клинической картины, дифференциальной диагностики и течения данного заболевания.

**Ключевые слова:** синдром Персонейджа–Тернера, невралгическая амиотрофия, крыловидное положение лопатки.

**Для цитирования:** Бушкова Ю.В., Стаховская Л.В., Ковражкина Е.А., Шурдумова М.Х. Острая идиопатическая невралгическая амиотрофия: синдром Персонейджа–Тернера. Consilium Medicum. 2018; 20 (2): 78–83. DOI: 10.26442/2075-1753\_2018.2.78-83

## Case reports

### Idiopathic neuralgic amyotrophy: Parsonage–Turner syndrome

Yu.V.Bushkova<sup>✉1</sup>, L.V.Stakhovskaya<sup>1</sup>, E.A.Kovrazhkina<sup>1</sup>, M.Kh.Shurdumova<sup>2</sup>

<sup>1</sup>N.I.Pirogov Russian National Research Medical University of the Ministry of Health of the Russian Federation. 117997, Russian Federation, Moscow, ul. Ostrovitianova, d. 1

<sup>2</sup>City Clinical Hospital №31 of the Department of Health of Moscow. 119415, Russian Federation, Moscow, ul. Lobachevskogo, d. 42

<sup>✉</sup>julijabush777@gmail.com

#### Abstract

The Parsonage–Turner syndrome, relatively rare disease of uncertain etiology, which has a characteristic clinical picture: severe pain syndrome in the onset of the disease, further regression of pain symptoms, and subsequent development of weakness in the musculature of the scapula. This clinical picture is the key to diagnosing this disease. The advantage of setting the right diagnosis determines the optimal treatment tactics, it allows to avoid the appointment of additional survey methods. The article describes two clinical cases of idiopathic neural amyotrophy (Parsonage–Turner syndrome). Questions of the clinical picture, differential diagnosis and course of the disease are discussed.

**Key words:** Parsonage–Turner syndrome, neural amyotrophy, pterygoid shoulder position.

**For citation:** Bushkova Yu.V., Stakhovskaya L.V., Kovrazhkina E.A., Shurdumova M.Kh. Idiopathic neuralgic amyotrophy: Parsonage–Turner syndrome. Consilium Medicum. 2018; 20 (2): 78–83. DOI: 10.26442/2075-1753\_2018.2.78-83

Синдром Персонейджа–Тернера (СПТ) также называют острым идиопатическим плечевым невритом, острой идиопатической невралгической амиотрофией, паралитическим невритом плечевого сплетения, криптогенной плечевой невропатией и синдромом лопаточного пояса. Первые описания этого синдрома, сделанные Dreschfeld, датируются 1887 г., далее последовали и другие сообщения: J.Feinberg [1], E.Bramwell, J.Struthers [2], R.Wyburn-Mason [3], E.Burnard [4] и J.Spillane [5]. В наиболее типичной своей форме данный синдром был описан в 1948 г. британскими военными врачами Морисом Персонейджем и Джоном Тернером [6], которые собрали и проанализировали 136 случаев. Авторы назвали его синдромом лопаточного пояса, который отражает наиболее типичные симптомы заболевания (выраженный болевой синдром и грубая атрофия мышц) в их хронологической последовательности. В настоящее время СПТ входит в гетерогенную группу невралгий амиотрофий и характеризуется нетравматическим поражением плечевого сплетения и/или его ветвей неуточненной этиологии, острым и подострым началом, выраженным болевым синдромом и преимущественным поражением мышц плечевого пояса, в том числе передней зубчатой мышцы, что обуславливает одно из наиболее своеобразных проявлений заболевания – крыловидное положение лопатки [7].

Заболеваемость в мире приблизительно составляет 1,64 случая на 100 тыс. населения. Чаще данному заболеванию подвержены мужчины, коэффициент варьирует от 2:1 до 11,5:1 [8]. Наиболее часто встречается в возрасте от 20 до 60 лет [5, 7]. Прогноз обычно благоприятный при отсутствии рецидивов. Спонтанное разрешение боли встречается в 80–90% случаев [9, 10]. Однако мышечная сила пострадавших мышц полностью восстанавливается не всегда [9, 11].

Существуют различные формы плечевого плексита – идиопатическая и наследственная. Этиология идиопатической формы точно не определена. Недавняя инфекция верхних и нижних дыхательных путей с дальнейшей активацией аутоиммунных механизмов была связана с развитием заболевания у 25–55% пациентов, а недавняя вакцинация выявлена у 15% [12, 13]. Инфекционные причины также включают оспу, грипп, коксаки-вирусы, парвовирус В19, цитомегаловирус, ВИЧ, брюшной тиф и *Borrelia burgdorferi* [12, 14–17]. В литературе имеются данные об увеличении количества антител к миелину периферических нервов [18]. Эти данные наряду с ассоциацией возникновения заболевания с недавней инфекцией или вакцинацией служат основой для иммунологической теории возникновения заболевания. Наследственная форма представляет собой аутосомно-доминантный плечевой плексит из-

за различных типов мутаций в гене Септин-9, хромосомы 17q25. Септин-9 представляет собой гуанозин 5'-трифосфатсвязывающий белок, высокоэкспрессируемый в глиальных клетках. Он участвует в регуляции и функционировании цитоскелета. Наследственная форма плечевого плексита связана также с рецидивами заболевания [18]. По некоторым данным, большие физические нагрузки на верхний плечевой пояс также могут быть причиной развития данного синдрома [9, 11].

У 95% пациентов начальным симптомом СПТ является острое возникновение сильной боли. Боль может локализоваться в плечевом суставе с иррадиацией в плечо или без нее (39,7%); в области шеи с иррадиацией вниз по руке (35,4%); в области лопатки или задней стенки грудной клетки, иррадиирующая в руку или переднюю стенку грудной клетки (18,8%); по ходу плечевого сплетения (6,1%). Боль носит переменный характер, часто усиливается при движении в плечевом суставе или конечности. Несколько облегчать состояние может сгибание руки в локтевом суставе и приведение плеча к туловищу (сведение к минимуму активных движений плеча и руки). В среднем боль продолжается от 2–3 ч до более чем 8 нед и может закончиться спонтанным восстановлением. По окончании острого периода у пациентов появляются мышечная слабость в заинтересованной верхней конечности, паралич и атрофия иннервируемой мускулатуры в затронутом сегменте [19]. Наиболее часто поражаемыми мышцами являются надостная и подостная, передняя зубчатая, дельтовидная, бицепс и трицепс плеча. По данным ряда авторов [20, 21], в 66% случаев заболевание является односторонним и в 54% случаев связано с правым плечом, при этом не было описано связи между стороной и доминирующей рукой пациента. Крыловидная лопатка может наблюдаться в 20% случаев. Изолированные парестезии или сочетание парестезии и гипестезии являются наиболее распространенными сенсорными жалобами и встречаются в 78% случаев. Нарушение болевой чувствительности захватывает область дельтовидной мышцы, наружной поверхности плеча.

Диагностика заболевания может вызвать определенные затруднения, поскольку клинические проявления СПТ схожи с рядом других патологических состояний, касающихся плечевого сустава, мышц верхнего плечевого пояса. Дифференциальная диагностика проводится с повреждением вращательной манжеты, ее кальцифицирующим тендинитом, адгезивным капсулитом, шейной спондилопатией с радикулопатией и неврологическими аномалиями, такими как острый полиомиелит и боковой амиотрофический склероз. Однако диагноз становится вероятным, когда наблюдаются спонтанный регресс болевой симптоматики и возникновение мышечной слабости заинтересованных мышц.

Лабораторные исследования для диагностики данного заболевания неинформативны. Инструментальные методы исследования – рентгенография, компьютерная томография (КТ), магнитно-резонансная томография (МРТ) и УЗИ плечевого сплетения – позволяют исключить ортопедическую патологию. МРТ плечевого сплетения недостаточно чувствительна для оценки изменений, связанных с заболеванием, но может выявить утолщение и гиперинтенсивность стволов сплетения в острой фазе. Такая гиперинтенсивность может сохраняться в хронической фазе.

Электронейромиографические (ЭНМГ) исследования являются определяющими в подтверждении диагноза. По мнению авторов [22, 23], наиболее информативными будут данные, полученные спустя 2–3 нед от развития острой симптоматики (болевого синдрома). Они обычно состоят из признаков острой денервации в виде аксональной денерации (снижение длительности и амплитуды потенциалов двигательных единиц – ПДЕ) в сочетании с фибрилляциями и положительными острыми волнами. Наиболее

информативной является игольчатая электромиография (ЭМГ), которая позволяет оценить морфофункциональную организацию двигательных единиц скелетных мышц, состояние мышечных волокон (их спонтанную активность), а при динамическом наблюдении – оценить эффективность лечения, динамику патологического процесса и прогноз заболевания. Также определяется выраженность денервации в мышце, иннервируемой пораженным нервом, степень его восстановления, эффективность реиннервации. Для оценки периферического нейромоторного аппарата применяется стимуляционная ЭНМГ. При СПТ, по данным авторов [9, 23], специфичным является аксонопатия двигательных нервов на стороне поражения (снижение амплитуд М-ответов) и демиелинизация длинных грудных нервов. Длинный грудной нерв относится к коротким ветвям надключичной части плечевого сплетения, иннервирует переднюю зубчатую мышцу, функция которой заключается в оттягивании лопатки от позвоночного столба и фиксации лопатки к поверхности грудной клетки. При повреждении данного нерва возникает выстояние нижнего угла лопатки (увеличение расстояния между медиальным краем лопатки и поверхностью грудной клетки), которое увеличивается при подъеме и вытягивании рук вперед. Данное состояние называется крыловидным положением лопатки, которое является строго специфичным для повреждения передней зубчатой мышцы, иннервируемой длинным грудным нервом.

Лечение СПТ является консервативным. Обезболивание лучше всего достигается с помощью нестероидных противовоспалительных препаратов (НПВП). Некоторые исследования показали, что применение кортикостероидов на ранней стадии заболевания, к сожалению, не исключает развития мышечных атрофий, вызванных демиелинизирующим процессом, но значительно уменьшает выраженность болевого синдрома, время восстановления мышечной силы поврежденных мышц, но их клиническое значение еще не доказано [20]. В 1960 г. K.Magee и R.Dejong [25] сообщили, что полное восстановление может занять до 8 лет. Физическая реабилитация пораженной конечности начинается после регресса болевой симптоматики и направлена на уменьшение степени атрофии, увеличение мышечной силы, улучшение биомеханики плечевого сустава.

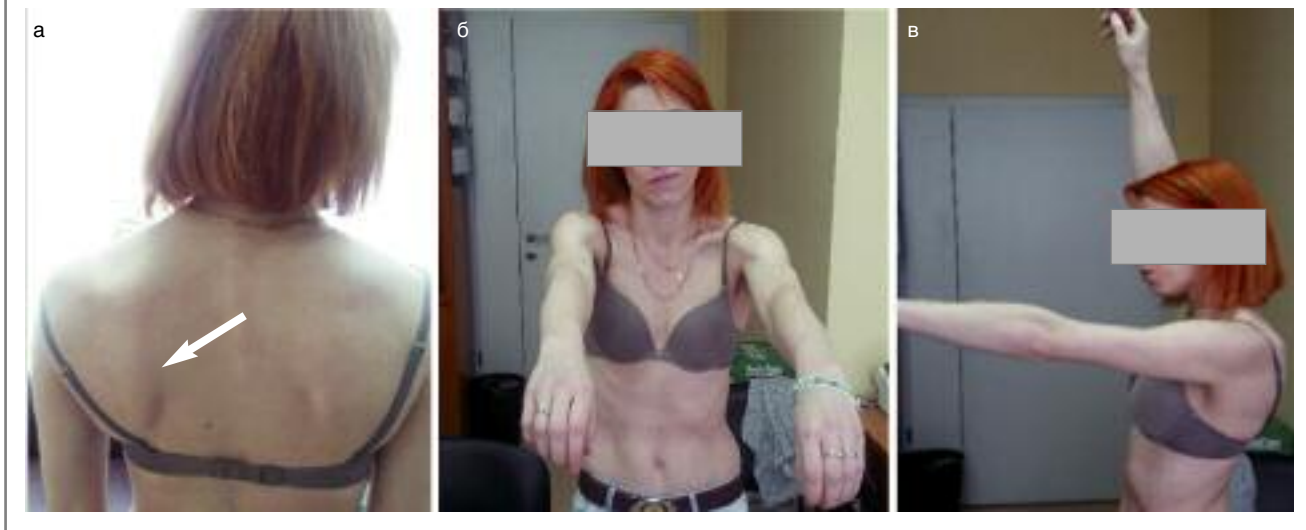Приводим наши наблюдения.

### Клинический случай 1

**Больная Л.Д.**, 34 года (левша). В декабре 2017 г. была проведена плановая вакцинация против вируса гепатита В; в начале января 2018 г. пациентка перенесла острую респираторную вирусную инфекцию с подъемом температуры тела до фебрильных значений (38,5–39,5°C). Самостоятельно принимала антибактериальную терапию (цефтриаксон). Через неделю от начала заболевания остро возникли боли в области левого плеча тянущего, выкручивающего характера, ограничение активных и пассивных движений вследствие выраженного болевого синдрома до 9–10 баллов по визуальной аналоговой шкале (ВАШ), присоединилась слабость в плече. Обратилась к неврологу по месту жительства. Был выставлен предварительный диагноз: плечевая плексопатия слева; идиопатическая амиотрофия Персонейджа–Тернера (?). Назначено и проведено лечение НПВП (лорноксикам), препаратом для терапии нейропатической боли (габапентин 900 мг/сут). На фоне проведенного лечения (в течение 13 дней) боли уменьшились до 4–5 баллов по ВАШ. Однако сохранялось ограничение объема активных и пассивных движений в левой верхней конечности вследствие болевого синдрома, в связи с чем была направлена на консультацию в НИИ цереброваскулярной патологии и инсульта.

При осмотре через 14 дней после развития острой симптоматики сохраняются жалобы на боли в области левого

**Рис. 1.** Больная Л.Д., 34 года, внешний вид: а – атрофия мышц плечевого пояса, крыловидная лопатка слева; б, в – ограничение движений в левом плечевом суставе.



плечевого сустава при активных и пассивных движениях, быстрая утомляемость в руке при незначительной физической нагрузке (тяжело держать левой рукой телефон, писать ручкой).

В неврологическом статусе общемозговых, менингеальных когнитивных нарушений нет. Черепные нервы интактны. Отмечается снижение силы мышц в левой конечности: сгибание в плечевом суставе – 4 балла, сгибание в локтевом суставе – 4 балла, наружная ротация в плече – 4 балла, отведение плеча – 4 балла, сгибание/разгибание кисти – 5 баллов; в правой конечности дефицит мышечной силы отсутствует. При элевации рук определяется выстояние нижнего угла и медиального края левой лопатки (рис. 1, а). Мышечный тонус D=S, значимо не изменен. Сухожильные рефлексy D>S. Фасцикуляций нет. Болевая гипестезия надключичной области слева, проекции надостной, подостной мышц, бицепса плеча. Болезненность при пальпации верхней порции трапециевидной мышцы, надостной, подостной мышцы, а также в проекции надключичной части плечевого сплетения. Положительные симптомы натяжения нервных стволов плечевого сплетения, положительный тест Хоккинса–Кеннеди. Выраженность болевого синдрома до 4–5 баллов по ВАШ. Координация не нарушена.

*Данные гониометрии.* Объем активных движений (рис. 1, б). Сгибание: правое плечо 180°/левое 95°; отведение: правое плечо 180°/левое 90°; наружная ротация правого плеча 75°/слева 45°. Объем пассивных движений: сгибание – правое плечо 190°/левое 120°; отведение: правое

плечо 185°/левое 100°; наружная ротация справа 80°/слева 50°. При активном подъеме левой руки у пациентки отмечается шраг-симптом, выражающийся в элевации надплечья, что указывает на слабость вращательной манжеты плечевого сустава (рис. 1, в). Объем пассивных движений слева ограничен болевым синдромом.

Антропометрия: окружность левого плеча 21 см/правого 23 см; левого предплечья 18 см/правого 19,5 см; левого бедра 44 см/правого 44 см; левой голени 36 см/правой 36 см. Атрофия левой верхней конечности.

Рентгенография области плечевого сустава патологии не выявила. В общем анализе крови – без патологии.

ЭМГ (рис. 2). По данным стимуляционной ЭНМГ выявлены нарушения проведения по корешкам длинных нервов рук (в виде множественных выпадений F-ответов слева и справа), негрубая миелинопатия левых подкрыльцового, мышечно-кожного, длинного грудного и надлопаточного нервов (в виде увеличения латентностей и негрубой деформации M-ответов). По данным игольчатой ЭМГ в тестируемых мышцах левого плеча на момент исследования признаков острой текущей денервации нет, параметры ПДЕ изменены по «демиелинизирующему» типу. Заключение: ЭНМГ-картина может соответствовать левосторонней брахиоплексопатии, негрубой, с миелинопатией нервов верхнего пучка левого плечевого сплетения.

Клинический диагноз: идиопатическая невралгическая амиотрофия Персонейджа–Тернера. Продолжен прием габапентина 900 мг/сут, к лечению добавлен метипред 1 мг утром. Повторный осмотр через 5 дней (19-й день от раз-

**Рис. 2.** ЭНМГ пациентки Л.Д., 34 года: а – множественные выпадения F-ответов левого локтевого нерва; б – деформация M-ответа левого подкрыльцового нерва; в – изменение ПДЕ (увеличение амплитуды, псевдополифазность) левой двуглавой мышцы плеча.

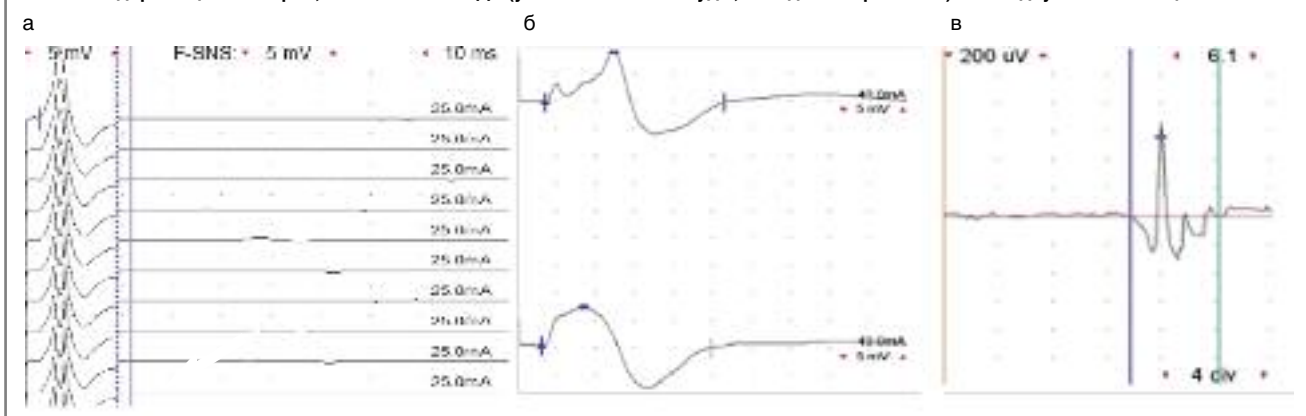
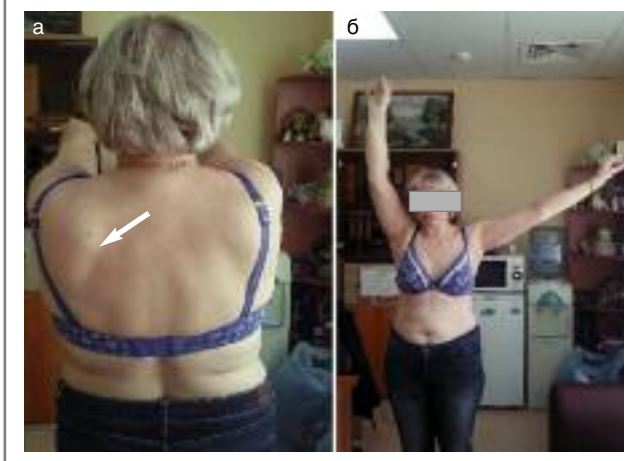

Рис. 3. Больная Л.Т., 47 лет, внешний вид: а – атрофия мышц плечевого пояса, крыловидная лопатка слева; б – ограничение активных движений в левом плечевом суставе.



вития острой симптоматики): на фоне приема Метипреда отмечается уменьшение болевого синдрома до 2–3 баллов по ВАШ. Изменений в двигательном статусе нет. Решение вопроса о применении методов физической реабилитации после регресса болевого синдрома. Физические упражнения для укрепления мышц вращательной манжеты плечевого сустава, улучшения биомеханики плеча.

## Клинический случай 2

**Больная Л.Т., 47 лет (правша).** В октябре 2017 г. пациентка перенесла бронхит в подострой форме. Болела длительно – около 45 дней. Температура тела не превышала субфебрильных значений. Наблюдался малопродуктивный кашель. По рекомендации терапевта был проведен курс антибактериальной терапии (амоксиклав). Пациентка курит более 20 лет. В декабре 2017 г. остро возникла боль в области плечевого сустава и плеча слева, иррадирующая в руку, за 3–5 дней наблюдалось прогрессирующее нарастание болевого синдрома, не купируемого приемом НПВП. Боль характеризовалась как колющая, давящая, ломящая, выкручивающего характера. Пациентка обратилась к неврологу в поликлинику. Был выставлен предварительный диагноз: дорсопатия С6. Компрессия корешка С6 слева. Выраженный болевой синдром. Мышечно-тонический синдром. В течение 5 дней проводилось консервативное лечение, включавшее НПВП, миорелаксанты, местно – пластыри с лидокаином, Вольтареном, новокаиновые блокады – без эффекта. Проведена КТ плечевого сустава, шейного отдела позвоночника – деструктивных и травматических изменений не выявлено. Поступила в клинику для проведения стационарного лечения.

В неврологическом статусе общемозговых, менингеальных когнитивных нарушений нет. Со стороны черепных нервов патологии не выявлено. Левая конечность занимает вынужденное положение – на косыночной повязке, приведена к телу, согнута в локтевом суставе. Выраженность болевого синдрома в области плечевого сустава, лопатки и наружной поверхности плеча слева 9–10 баллов по ВАШ. Отмечается снижение силы мышц в левом плече и предплечье до 4 баллов, более детально оценить мышечную силу не представилось возможным из-за болевого синдрома. В правой верхней конечности сила мышц составляет 5 баллов во всех отделах. Мышечный тонус D>S. Сухожильные рефлексы живые D=S. Фасцикуляций нет. Чувствительных нарушений нет. Положительные симптомы натяжения нервных стволов плечевого сплетения. Координаторные пробы выполняет удовлетворительно с двух сторон. В позе Ромберга устойчива.


МРТ шейного отдела позвоночника – протрузия межпозвоночного диска С6–7 с латерализацией вправо. КТ грудной клетки – без патологии. Рентгенография левого плечевого сустава – без патологии. Общий анализ крови – без патологии.

ЭМГ (8 дней от развития болевого синдрома): по данным нейрографии выявлены негрубые изменения – снижение амплитуды М-ответов левых срединного и локтевого нервов из точки Эрба, относительное (по сравнению с клинически интактной правой стороной) понижение амплитуды М-ответов левых подкрыльцового и мышечно-кожного нервов. По данным игольчатой ЭМГ в тестируемых мышцах левого плеча выявлены начальные денервационные изменения (снижение длительности и амплитуды ПДЕ), в левом бицепсе – спонтанная активность в виде фибрилляций. В целом ЭНМГ-картина может соответствовать левосторонней брахиоплексопатии.

Клинический диагноз: идиопатическая невралгическая амиотрофия Персонейджа–Тернера. Проведено лечение: глюкокортикоиды (дексазон), анальгетики (диклофенак), антиконвульсанты – габапентин 1200 мг/сут, на фоне чего болевой синдром уменьшился, пациентка выписана на амбулаторное лечение.

При осмотре через 24 дня после развития острой симптоматики сохраняются жалобы на боли в области левого плечевого сустава при отведении более 90°. Выраженность болевого синдрома до 2–3 баллов по ВАШ. Быстрая утомляемость левой руки при бытовой деятельности. Болезненность при пальпации верхней порции трапециевидной мышцы, надостной, подостной мышц, переднего пучка дельтовидной мышцы, надключичной области. Слабоположительный тест Хоккинса–Кеннеди, слабоположительные симптомы натяжения нервных стволов плечевого сплетения. Болевая гипестезия в области проекции переднего пучка дельтовидной мышцы. Отмечается нарастание

Рис. 4. ЭНМГ пациентки Л.Т., 47 лет: а – относительное понижение амплитуды М-ответа левого подкрыльцового нерва; б – относительное понижение амплитуды М-ответа левого длинного грудного нерва; в – изменение ПДЕ (понижение длительности и амплитуды) левой дельтовидной мышцы.



снижения силы мышц в левой конечности: сгибание в плече – 4,5–5 баллов, отведение плеча – 3,5–4 балла, наружная ротация плеча – 4 балла, сгибание/разгибание кисти – 5 баллов. При элевации рук определяется выстояние медиального края левой лопатки (рис. 3, а). Мышечный тонус D=S. Сухожильные рефлексы D=S.

Данные гониометрии. Объем активных движений (рис. 3, б). Сгибание: правое плечо 180°/левое плечо 180°; отведение: правое плечо 180°/левое плечо 110°; наружная ротация плеча справа 60°/слева 45°. Объем пассивных движений: правое плечо 190°/левое плечо 180°; отведение: правое плечо 185°/левое 120°; наружная ротация справа 80°/слева 50°. Объем пассивных движений слева ограничен болевым синдромом.

Антропометрия (пациентка правша): окружность левого плеча 29 см/правого 30 см; левого предплечья 24 см/правого 25 см; левого бедра 53 см/правого 54 см; левой голени 38 см/правой 38 см. Атрофия левой верхней конечности (см. рис. 3).

ЭМГ в динамике (24 дня от развития болевого синдрома); рис. 4. По данным стимуляционной ЭНМГ выявлено относительное (по сравнению с клинически интактной противоположной стороной) понижение амплитуд М-ответов подмышечного и длинного грудного нервов, понижение амплитуды М-ответа тестированного левого локтевого нерва из точки Эрба – ЭНМГ-признаки негрубой аксонопатии левых подмышечного и длинного грудного нервов, негрубой миелінопатии левого локтевого нерва на уровне надплечья. По данным игольчатой ЭМГ в тестированных мышцах левого плеча – признаки неактивной денервации (снижение амплитуды и длительности отдельных ПДЕ, более выражено в бицепсе, спонтанной активности нет). Заключение: в целом ЭНМГ-картина соответствует левосторонней брахиоплексопатии. Отмечается положительная динамика по сравнению с предыдущей ЭНМГ в виде нарастания амплитуд М-ответов коротких нервов плеча, особенно левого надлопаточного, левого локтевого нерва из точки Эрба, регресс спонтанной активности в мышцах левого плеча и укрупнение ПДЕ.

## Обсуждение

Этиология невралгической амиотрофии СПТ точно не определена. В некоторых клинических отчетах, до появления симптомов, был описан период лихорадки или инфекции верхних дыхательных путей либо даже иммунологическая реакция после вакцинации. В описанных нами клинических случаях у обеих пациенток развитию данного синдрома предшествовала респираторная вирусная инфекция. У одной из пациенток за месяц до развития заболевания была проведена плановая вакцинация против вируса гепатита В, что подтверждает иммунную гипотезу заболевания.

Характерная клиническая картина с развитием внезапной, без предшествующей травматической провокации плеча/плечевого сустава, острой болевой симптоматики в области плечевого сустава, лопатки, проекции плечевого сплетения, надплечья, иррадиирующей по наружной поверхности руки. Болевой синдром соответствует характеру симпаталгической боли, так как отсутствуют специфические признаки повреждения соответствующих шейных сегментов. Боль характеризуется как стреляющая, выкручивающая, давящая, распирающая, без четкой локализации в области плечевого сустава, надплечья, подключичной области и достигает выраженности 9–10 баллов по ВАШ, сохраняется в течение нескольких часов, до 3 или 4 нед с дальнейшим регрессом. У наших пациенток болевой синдром возник остро в одном случае, в другом прогрессирующе нарастал до 3–5 сут, боль продолжалась в среднем 14–24 дня, отмечались последствия нарушения функции моторных нервных волокон, такие как слабость и ат-

рофия мышц, которые были заметны и составляли основную жалобу пациентов после гипералгезической фазы. По мере стихания болевого синдрома у пациентов наблюдается развитие слабости мускулатуры плечевого пояса и проксимального отдела руки (атрофия передней зубчатой мышцы, надостной и подостной, дельтовидной и трапециевидной мышц). В типичных случаях из-за паралича передней зубчатой мышцы лопатка на пораженной стороне приобретает крыловидное положение (крыловидная лопатка является обязательным и основным признаком поражения передней зубчатой мышцы, иннервируемой длинным грудным нервом), что является ключом к диагностике этого заболевания [25]. Нарушения чувствительности минимальны или отсутствуют, что объясняется тем фактом, что пораженная часть плечевого сплетения содержит в основном двигательные волокна, за исключением подмышечного нерва, зона иннервации которого соответствует наружной поверхности верхней части плеча. В описанных нами случаях болевая гипестезия ограничилась небольшими областями: переднего пучка дельтовидной мышцы, надостной, подостной мышцы и бицепса плеча. Полученные нами данные соответствуют данным исследований, включающих серии случаев с большим числом пациентов [11, 26, 21].

ЭНМГ-диагностика в остром периоде малоинформативна, могут наблюдаться начальные денервационные изменения (снижение длительности и амплитуды ПДЕ) снижение амплитуды М-ответов заинтересованных нервов. Наиболее информативны данные, полученные спустя 3–4 нед от развития острой симптоматики (болевого синдрома), которые отражают признаки аксонопатии, миелінопатии заинтересованных нервов, невритического денервационного процесса различных мышц/мышечных групп. По данным авторов [9, 23], аксонопатия двигательных нервов на стороне поражения (снижение амплитуд М-ответов) и демиелинизация длинных грудных нервов являются специфичными для СПТ. Полученные данные позволяют определить с диагнозом заболевания, провести дифференциальную диагностику с описанными выше неврологическими синдромами.

Таким образом, острая идиопатическая невралгическая амиотрофия – СПТ – заболевание, которое трудно диагностировать в острой фазе. Пациенты с возникновением острой боли в плече начинают самостоятельное лечение, направленное на купирование болевого синдрома, используя НПВП. При нарастании болевого синдрома, часто до 9–10 баллов по ВАШ, присоединении дополнительной неврологической симптоматики в виде уменьшения мышечной силы пораженного плеча/руки, а также социальной и бытовой активности вследствие выраженного болевого синдрома пациенты обращаются в поликлинику, где доктор, знаящий данную нозологию, клинические особенности течения заболевания, должен назначить адекватное обезболивание с использованием препаратов ряда пероральных глюкокортикоидов, НПВП, антиконвульсантов; провести ЭНМГ-исследование с целью дифференциальной диагностики. Назначение препаратов глюкокортикоидного ряда, к сожалению, не уменьшает развития мышечных атрофий, вызванных демиелинизирующим процессом, но значительно уменьшает выраженность болевого синдрома, тем самым улучшая качество жизни каждого конкретного пациента [20]. Поэтому правильная клиническая оценка и ранняя диагностика с использованием электрофизиологических методов исследования помогут врачу поставить верный диагноз, адекватно управлять течением заболевания и обеспечивать уверенность пациента в благоприятном прогнозе. Преимущество постановки правильного диагноза определяет оптимальную тактику лечения, позволяет избежать назначения больному дополнительных методов обследования.

**Литература/References**

1. Feinberg J. Fall von Erb-Klumpke scher: lahmung nach influenza. *Centralbl* 1897; 16: 588–637.
2. Bramwell E, Struthers JW. Paralysis of the serratus magnus and lower part of the trapezius muscles. *Rev Neurol Psychiatr* 1903; 1: 717–30.
3. Wyburn-Mason R. Brachial neuritis occurring in epidemic form. *Lancet* 1941; 1: 662–3.
4. Burnard ED, Fox TG. Multiple neuritis of shoulder girdle: report of nine cases occurring in second New Zealand expeditionary force. *NZ Med J* 1942: 41.
5. Spillane JD. Localised neuritis of the shoulder girdle: a report of 46 patients in the MEF. *Lancet* 1943; 2: 594–5.
6. Parsonage MJ, Turner JW. Neuralgic amyotrophy; the shoulder-girdle syndrome. *Lancet* 1948; 1 (6513): 973–8. [PubMed]
7. Ashworth NL. Brachial neuritis. *E Medicine*. <http://www.emedicine.com/pmr/topic58.htm>; 2007 (Last accessed 29/06/2007)
8. Miller JD, Pruitt S, McDonald TJ. Acute brachial plexus neuritis: an uncommon cause of shoulder pain. *Am Family Physician* 2000; 62 (9): 2067–72.
9. Tsairis P, Dyck PJ, Mulder DW. Natural history of brachial plexus neuropathy. Report on 99 patients. *Arch Neurol* 1972; 27 (2): 109–17. [PubMed]
10. Tonalì P, Uncini A, Di Pasqua PG. So-called neuralgic amyotrophy: clinical features and long term follow-up. *Ital J Neurol Sci* 1983; 4 (4): 431–7. [PubMed]
11. Van Alfen N, van Engelen BGM. The clinical spectrum of neuralgic amyotrophy in 246 cases. *Brain* 2006; 129 (Pt 2): 438–50. [PubMed]
12. Pellas F, Olivares JP, Zandotti C, Delarque A. Neuralgic amyotrophy after parvovirus B19 infection. *Lancet* 1993; 342 (8869): 503–4. [PubMed]
13. Suarez GA, Giannini C, Bosch EP et al. Immune brachial plexus neuropathy: suggestive evidence for an inflammatory-immune pathogenesis. *Neurology* 1996; 46 (2): 559–61. [PubMed]
14. Bardos V, Somodska V. Epidemiologic study of a brachial plexus neuritis outbreak in north-east Czechoslovakia. *World Neurol* 1961; 2: 973–9. [PubMed]
15. Seror P, Harbach S. Parsonage–Turner syndrome after cytomegalovirus infection. *Presse Med* 1990; 19 (11): 527–8. [PubMed]
16. Botella MS, Garcia M, Cuadrado JM, Martin R. Parsonage–Turner syndrome in positive HIV patients. *Rev Neurol* 1997; 25 (137): 143. [Letter] [PubMed]
17. Jiguet M, Troussier B, Phelip X. Parsonage and Turner syndrome. Apropos of a case, with demonstration of *Borrelia burgdorferi* infection. *Rev Rhum Mal Osteoartic* 1991; 58 (5): 409–11. [PubMed]
18. Kuhlénbäumer G, Hannibal MC, Nelis E et al. Mutations in SEPT9 cause hereditary neuralgic amyotrophy. *Nat Genet* 2005; 37 (10): 1044–6. [PubMed]
19. Auge WK, Velazquez PA. Parsonage–Turner syndrome in the Native American Indian. *J Shoulder Elbow Surg* 2000; 9 (2): 99–103. [PubMed]
20. Torres MO, Mesfin FB. Brachial Plexitis (Parsonage Turner Syndrome, Brachial Neuropathy, Brachial Radiculitis) 2017.
21. Misamore GW, Lehman DE. Parsonage–Turner syndrome (acute brachial neuritis). *J Bone Joint Surg Am* 1996; 78 (9): 1405–8. [PubMed]
22. Weikers NJ, Mattson RH. Acute paralytic brachial neuritis. A clinical and electrodiagnostic study. *Neurology* 1969; 19 (12): 1153–8. [PubMed]
23. Rubin DI. Neuralgic amyotrophy: clinical features and diagnostic evaluation. *Neurologist* 2001; 7 (6): 350–6. [PubMed]
24. Dumitru D. *Electrodiagnostic Medicine*. Philadelphia, Pa: Hanley and Belfus, 1995.
25. Magee KR, Dejong RN. Paralytic brachial neuritis. Discussion of clinical features with review of 23 cases. *JAMA* 1960; 174: 1258–62. [PubMed]
26. McCarty EC, Tsairis P, Warren RF. Brachial neuritis. *Clin Orthop Relat Res* 1999; (368): 37–43. [PubMed]
27. Favero KJ, Hawkins RH, Jones MW. Neuralgic amyotrophy. *J Bone Jt Surg Br* 1987; 69 (2): 195–8. [PubMed]

**СВЕДЕНИЯ ОБ АВТОРАХ**

**Бушкова Юлия Владимировна** – канд. пед. наук, ст. науч. сотр., врач лечебной физкультуры НИИ цереброваскулярной патологии и инсульта ФГБОУ ВО «РНИМУ им. Н.И.Пирогова». E-mail: julijabush777@gmail.com

**Стаховская Людмила Витальевна** – д-р мед. наук, проф. каф. фундаментальной и клин. неврологии и нейрохирургии, дир. НИИ цереброваскулярной патологии и инсульта ФГБОУ ВО «РНИМУ им. Н.И.Пирогова». E-mail: lstakh@mail.ru

**Ковражкина Елена Анатольевна** – канд. мед. наук, ст. науч. сотр. НИИ цереброваскулярной патологии и инсульта ФГБОУ ВО «РНИМУ им. Н.И.Пирогова». E-mail: elekov2@yandex.ru

**Шурдумова Марина Хасановна** – канд. мед. наук, доц. каф. неврологии, нейрохирургии и медицинской генетики лечебного фак-та ФГБОУ ВО «РНИМУ им. Н.И.Пирогова». E-mail: Dr\_shurdumova@mail.ru