https://doi.org/10.26442/20751753.2021.3.200753

BY-NC-SA 4.0

КЛИНИЧЕСКИЙ СЛУЧАЙ

Диагностика лимфангиолейомиоматоза: роль хирургической биопсии легкого. Клинические случаи

М.А. Макарова[1,2], А.В. Черняк[2,3], Т.Н. Карнозова[4], О.Н. Бродская[1], С.А. Красовский[2,5]

[1]ФГАОУ ВО «Российский национальный исследовательский медицинский университет им. Н.И. Пирогова» Минздрава России, Москва, Россия;
[2]ФГБУ «Научно-исследовательский институт пульмонологии» ФМБА России, Москва, Россия;
[3]ГБУЗ «Городская клиническая больница им. Д.Д. Плетнева» Департамента здравоохранения г. Москвы, Москва, Россия;
[4]ФГБУ «Федеральный клинический центр высоких медицинских технологий» ФМБА России, Химки, Россия;
[5]ФГБНУ «Медико-генетический научный центр им. акад. Н.П. Бочкова», Москва, Россия

Аннотация
В статье представлено 2 клинических наблюдения постановки диагноза лимфангиолейомиоматоза без хирургической биопсии легкого.

Ключевые слова: лимфангиолейомиоматоз, эндотелиальный фактор роста сосудов D, ангиомиолипома, лимфангиолейомиома, спирометрия, диффузионная способность легких, FEV1, D_{Lco}
Для цитирования: Макарова М.А., Черняк А.В., Карнозова Т.Н., Бродская О.Н., Красовский С.А. Диагностика лимфангиолейомиоматоза: роль хирургической биопсии легкого. Клинические случаи. Consilium Medicum. 2021; 23 (3): 285–291. DOI: 10.26442/20751753.2021.3.200753

CASE REPORT

Diagnosis of lymphangioleiomyomatosis: the role of surgical lung biopsy. Case reports

Marina A. Makarova[1,2], Aleksandr V. Chernyak[2,3], Tatiana N. Karnozova[4], Olga N. Brodskaya[1], Stanislav A. Krasovskiy[2,5]

[1]Pirogov Russian National Research Medical University, Moscow, Russia;
[2]Research Institute of Pulmonology, Moscow, Russia;
[3]Pletnev City Clinical Hospital, Moscow, Russia;
[4]Federal Clinical Center for High Medical Technologies, Khimki, Russia;
[5]Bochkov Medical Genetic Research Center, Moscow, Russia

Abstract
Two clinical cases on the diagnosis of lymphangioleiomyomatosis without surgical lung biopsy are presented.

Keywords: lymphangioleiomyomatosis, vascular endothelial growth factor D, angiomyolipoma, lymphangioleiomyoma, spirometry, diffusion capacity, FEV1, D_{Lco}
For citation: Makarova MA, Chernyak AV, Karnozova TN, Brodskaya ON, Krasovskiy SA. Diagnosis of lymphangioleiomyomatosis: the role of surgical lung biopsy. Case reports. Consilium Medicum. 2021; 23 (3): 285–291. DOI: 10.26442/20751753.2021.3.200753

Лимфангиолейомиоматоз (ЛАМ) – редкое системное неопластическое заболевание, которое ассоциировано с кистозной деструкцией легких, а также со скоплением хилезной жидкости и опухолями в брюшной полости и забрюшинном пространстве, включая ангиомиолипомы и лимфангиолейомиомы [1, 2].

ЛАМ почти исключительно поражает женщин и имеет одну из самых выраженных гендерных предрасположенно-

Информация об авторах / Information about the authors

✉**Макарова Марина Алексеевна** – канд. мед. наук, доц. каф. госпитальной терапии педиатрического фак-та ФГАОУ ВО «РНИМУ им. Н.И. Пирогова», науч. сотр. лаб. интенсивной терапии и дыхательной недостаточности ФГБУ «НИИ пульмонологии». E-mail: mma123@list.ru; ORCID: 0000-0003-4913-087X

Черняк Александр Владимирович – канд. мед. наук, зав. лаб. функциональных и ультразвуковых методов исследования ФГБУ «НИИ пульмонологии», врач функциональной диагностики отд-ния функциональной и ультразвуковой диагностики ГБУЗ «ГКБ им. Д.Д. Плетнева». E-mail: achi2000@mail.ru; ORCID: 0000-0002-2001-5504

Карнозова Татьяна Николаевна – канд. мед. наук, врач-пульмонолог ФГБУ ФКЦ ВМТ. E-mail: dr-anokhina@yandex.ru; ORCID: 0000-0002-3259-3555

Бродская Ольга Наумовна – канд. мед. наук, доц. каф. госпитальной терапии педиатрического фак-та ФГАОУ ВО «РНИМУ им. Н.И. Пирогова». E-mail: brodskaya@inbox.ru; ORCID: 0000-0002-4695-7866

Красовский Станислав Александрович – канд. мед. наук, ст. науч. сотр. лаб. муковисцидоза ФГБУ «НИИ пульмонологии», ст. науч. сотр. научно-клинического отд. муковисцидоза ФГБНУ МГНЦ. E-mail: sa_krasovsky@mail.ru; ORCID: 0000-0001-9642-0947

✉**Marina A. Makarova** – Cand. Sci. (Med.), Pirogov Russian National Research Medical University, Research Institute of Pulmonology. E-mail: mma123@list.ru; ORCID: 0000-0003-4913-087X

Aleksandr V. Chernyak – Cand. Sci. (Med.), Research Institute of Pulmonology, Pletnev City Clinical Hospital. E-mail: achi2000@mail.ru; ORCID: 0000-0002-2001-5504

Tatiana N. Karnozova – Cand. Sci. (Med.), Federal Clinical Center for High Medical Technologies. E-mail: dr-anokhina@yandex.ru; ORCID: 0000-0002-3259-3555

Olga N. Brodskaya – Cand. Sci. (Med.), Pirogov Russian National Research Medical University. E-mail: brodskaya@inbox.ru; ORCID: 0000-0002-4695-7866

Stanislav A. Krasovskiy – Cand. Sci. (Med.), Research Institute of Pulmonology, Bochkov Medical Genetic Research Center. E-mail: sa_krasovsky@mail.ru; ORCID: 0000-0001-9642-0947

https://doi.org/10.26442/20751753.2021.3.200753

стей среди всех экстрагенитальных заболеваний. Болезнь вызывается мутациями в генах комплекса туберозного склероза (tuberous sclerosis complex – TSC): TSC1 (кодирует гамартин) и TSC2 (туберин), что приводит к активации киназы, которая называется «мишенью рапамицина млекопитающих» (mammalian target of rapamycin – mTOR). mTOR – регулятор множественных клеточных функций, включающих рост, сократимость и выживание клеток [3]. Известно, что клетки ЛАМ экспрессируют эндотелиальный фактор роста сосудов D (vascular endothelial growth factor D – VEGF-D), который способствует лимфангиогенезу и метастатическому распространению клеток [4]. ЛАМ проявляется спорадически (в результате соматических мутаций в генах TSC) или в рамках аутосомно-доминантного заболевания туберозного склероза.

Симптомы и признаки ЛАМ различаются в зависимости от органов, вовлеченных в патологический процесс. При спорадическом ЛАМ преобладают респираторные проявления, наиболее часто – прогрессирующая одышка, рецидивирующие пневмотораксы и хилотораксы.

Диагноз может быть установлен на основе характерной кистозной трансформации легких при компьютерной томографии (КТ) высокого разрешения (КТВР) и наличии характерных морфологических признаков в биоптате легкого. Первоначально хирургическая биопсия легкого являлась «золотым стандартом» для постановки диагноза ЛАМ. Но в настоящее время в большинстве случаев диагноз можно верифицировать менее инвазивными методами. Данные клинических наблюдений показывают, что такой подход при диагностике ЛАМ позволяет снизить необходимость проведения хирургической биопсии легкого на 60–80% [5]. По рекомендациям экспертов Европейского респираторного общества (2010 г.) и Американского торакального общества/Японского респираторного общества (2016, 2017 гг.) определенный ЛАМ у женщин также может быть установлен при характерных изменениях в легких на КТВР в сочетании с ангиомиолипомой в почках и/или хилотораксом, и/или хиллезным асцитом, и/или забрюшинной лимфангиолейомиомой, и/или поражением лимфатических узлов, и/или уровнем VEGF-D в сыворотке крови более 800 пг/мл, и/или при наличии туберозного склероза [6–8].

Единственный лекарственный препарат для лечения ЛАМ, одобренный Управлением по контролю пищевых продуктов и лекарств в США и зарегистрированный в феврале 2016 г. в Российской Федерации по показанию ЛАМ, – препарат ингибитор mTOR – сиролимус. Сиролимус контролирует аномальную пролиферацию и рост ЛАМ-клеток, является эффективным и безопасным. Препарат уменьшает выраженность клинических симптомов, замедляет прогрессирование заболевания, улучшает качество жизни пациентов с ЛАМ [9].

Представляем собственные клинические наблюдения.

Клинический случай 1

Женщина К., 44 лет (1977 года рождения), 28.02.2019 обратилась в клинику с жалобами на одышку при минимальной физической нагрузке смешанного характера (подъем выше одного пролета), непродуктивный кашель. В анамнезе пациентки – курение сигарет с 14 лет на протяжении 15 лет по 20 сигарет в сутки, 15 пачек/лет. Экс-курильщик с 2006 г. Наследственность по бронхолегочной патологии отягощена: у бабушки – бронхиальная астма (БА). Беременностей – 5, абортов – 3, родов – 2 (2005, 2012 г.). Известно, что впервые одышка стала беспокоить в сентябре 2016 г. При обследовании выявлена железодефицитная анемия. Одышка была интерпретирована как проявление анемического синдрома. Однако заместительная терапия препаратами железа без значимого влияния на диспноэ. Флюорографическое исследование легких без патологии, спирометрия не проводилась. С февраля 2019 г. значимое прогрессирование одышки.

Рис. 1. КТ органов грудной клетки пациентки К.

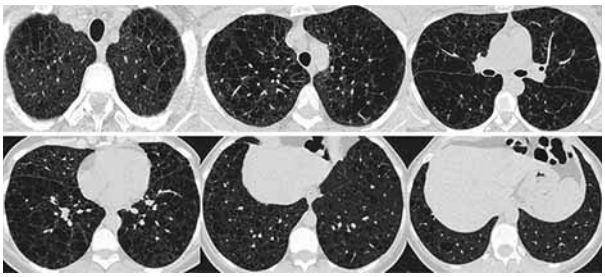

14.02.2019 впервые выполнена КТ органов грудной клетки: в обоих легких обнаружены множественные тонкостенные округлой формы разнокалиберные воздушные полости до 2 см, в большом количестве в средних легочных полях, где паренхима легких практически не определяется и полости местами приобретают сливной характер. В заключении высказано предположение, что изменения могут быть проявлением ЛАМ, необходима дифференциальная диагностика с гистиоцитозом из клеток Лангерганса (рис. 1).

Сопутствующие заболевания: в возрасте 3–5–7 лет укорочение мочеточника, хронический пиелонефрит, 1981 г. – антирефлюксная пересадка обоих мочеточников, 1984 г. – гидронефроз справа, стеноз интрамурального отдела правого мочеточника, нефрурекэктомия справа. При объективном осмотре общее состояние удовлетворительное. Индекс массы тела – 20,7 кг/м^2. Частота дыхательных движений – 18 в минуту. SpO_2 в покое – 97%. Кожные покровы физиологической окраски. Дыхание везикулярное, ослабленное, хрипы не выслушиваются. Тоны сердца ритмичные. Частота сердечных сокращений – 90 уд/мин. Артериальное давление – 110/80 мм рт. ст. Живот мягкий, безболезненный. Отеков нет. При первичном визите даны рекомендации по дообследованию. Исследование крови на α1-антитрипсин: 1,9 г/л (0,9–2 г/л), нормальный фенотип PiMM. Ультразвуковое исследование (УЗИ) и КТ с контрастированием брюшной полости и почки: признаки каликопиелоэктазии левой почки. УЗИ малого таза, УЗИ сердца, сцинтиграфия костей скелета – патологии не выявлено. Заключение по функции внешнего дыхания (ФВД) от 28.02.2019: нарушение вентиляционной функции легких по обструктивному типу (объем форсированного выдоха за 1-ю секунду – ОФВ$_1$/жизненная емкость легких – ЖЕЛ исходно 37%), тяжелая степень (ОФВ$_1$ 46%долж.): генерализованное снижение скорости форсированного выдоха; увеличение бронхиального сопротивления. ЖЕЛ не снижена, как и общая емкость легких (ОЕЛ). Данных о нарушении легочной вентиляции по рестриктивному типу не выявлено. Отмечается увеличение внутригрудного объема – ВГО (133%долж.) → гиперинфляция легких, увеличение остаточного объема легких – ООЛ (162%долж.) и его доли в структуре ОЕЛ (130%долж.) → наличие «воздушных ловушек». Снижение диффузионной способности легких тяжелой степени (при гемоглобине 13,4 г/дл, D_{Lco} 39%долж.) непропорционально альвеолярному объему (D_{Lco}/V_A 45%долж.). Положительной реакции на сальбутамол (400 мкг) не выявлено (прирост ОФВ$_1$ составил 140 мл и 11%). Для интерпретации данных ФВД использовали алгоритм, предложенный Европейским респираторным сообществом [10]. На рис. 2 представлен модифицированный упрощенный алгоритм интерпретации [11]. Обструктивные нарушения и снижение диффузионной способности характерны для эмфиземы [12], но могут наблюдаться также при ЛАМ [13].

Результаты ФВД представлены в табл. 1 и на рис. 3.

Газовый анализ артериальной крови: pCO_2 – 23,9 мм рт. ст., pO_2 – 92,7 мм рт. ст. Пройденное расстояние в тесте с 6-минутной ходьбой составило 453 м, SpO_2 в начале теста – 96%, в конце теста десатурация SpO_2 до 88%. В июне 2019 г. по ре-

Таблица 1. Результаты ФВД от 28.02.2019 пациентки К.

Показатель	Значение					
	должное	исходно	%долж.	после-БД	%долж.	КБД, %
Спирометрия:						
ФЖЕЛ, л	3,26	3,01	92	3,49	107	+16,0
$ОФВ_1$, л	2,81	1,29	46	1,43	51	+11,1
$ОФВ_1$/ФЖЕЛ, %		42,8		40,9		
ПСВ, л/с	6,63	3,34	51	3,91	59	
$СОС_{25–75}$, л/с	3,56	0,50	14	0,51	14	
Время форсированного выдоха, с		10,02		12,15		+21,3
Бодиплетизмография:						
ЖЕЛ, л	3,33	3,48	105			
ВГО, л	2,69	3,58	133			
ОЕЛ, л	4,97	6,09	123			
ООЛ, л	1,61	2,60	162			
ООЛ/ОЕЛ, %	32,9	42,8	130			
$Raw_{общ}$, кПа•с/л	≤0,3	1,12				
Диффузионный тест:						
V_A, л	4,82	4,29	89			
Гемоглобин, г/дл		-				
D_{LCO}, мл/мин/мм рт. ст.	25,63	10,02	39			
D_{LCO}/V_A,мл/мин/мм рт. ст./л	5,16	2,34	45			

Примечание. После-БД – после ингаляции бронходилататора, КБД – коэффициент бронходилатации, ПСВ – пиковая скорость выдоха, $СОС_{25–75}$ – средняя объемная скорость форсированного выдоха на участке 25–75% ФЖЕЛ.

зультатам дообследования в условиях стационара выписана с диагнозом «хроническая обструктивная болезнь легких (ХОБЛ), буллезная эмфизема». Контрольная КТ органов грудной клетки от 27.09.2019, ФВД от 27.09.2019 – без существенной динамики. При повторном визите пациентке предложено 2 пути дальнейшего дообследования: исследование крови на VEGF-D вне Российской Федерации или консультация торакального хирурга в г. Москве для решения вопроса о морфологической верификации изменений в легких. В октябре 2019 г. пациентка консультирована торакальным хирургом, однако решила воздержаться от хирургической биопсии легкого. 02.12.2019 развился спонтанный правосторонний пневмоторакс, разрешен консервативно. В январе 2020 г. в медицинском центре в Германии выполнено исследование крови на VEGF-D, результат составил 2611 пг/мл. На основании клинических, рентгенологических и лабораторных данных в январе 2020 г. установлен окончательный диагноз ЛАМ. Пациентке рекомендована терапия сиролимусом.

Рис. 2. Упрощенный модифицированный алгоритм функциональных нарушений [11].

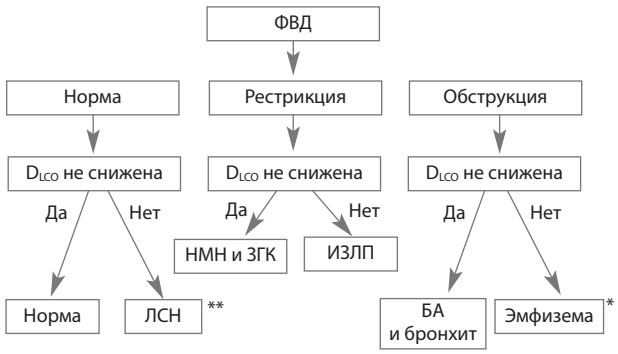

Примечание. ЛСН – легочные сосудистые нарушения, НМН – нейромышечные нарушения, ЗКГ – заболевания грудной клетки, ИЗЛП – интерстициальные заболевания легких и пневмониты; *в том числе ЛАМ, гистиоцитоз, **в том числе ранние проявления ИЗЛП.

Клинический случай 2

У женщины Ч., 47 лет, 1974 года рождения при первичном обращении 03.09.2019 жалобы на одышку при физической нагрузке инспираторного характера (подъем выше 2-го этажа), малопродуктивный кашель со светлой мокротой, эпизоды хрипов в грудной клетке, проходящие после откашливания. В анамнезе стаж курения в течение 20 лет по 5–10 сигарет в сутки. Экс-курильщик с 21.07.2019. С 2013 г. отмечала эпизодическое кровохарканье, с 2014 г. стал беспокоить непродуктивный кашель в утренние часы. При дообследовании выявлена гастроэзофагеальная рефлюксная болезнь, кашель интерпретирован как внепищеводное проявление гастроэзофагеальной рефлюксной болезни, однако антисекреторные препараты – без положительного влияния на кашель. С августа 2018 г. появилось снижение толерантности к физической нагрузке, прогрессирующее во времени. По данным флюорографии – без патологии, спирометрия – нарушение вентиляции легких по бронхообструктивному типу. Заподозрено бронхообструктивное заболевание (ХОБЛ? БА?), рекомендована фиксированная комбинация ингаляционного глюкокортикостероида с длительно действующим бронхолитиком. Однако на фоне ингаляционной терапии отметила тремор и бессонницу, в связи с чем препарат отменен. Назначен М-холинолитик длительного действия с регрессированием кашля, но с сохранением одышки при физической нагрузке. Согласно протоколу описания КТ органов грудной клетки от 08.07.2019 в обоих легких определялись множественные участки внутридолькового и панлобулярного вздутия, заключение: КТ – картина двусторонней внутридольковой и панлобулярной эмфиземы легких (рис. 4).

Объективно: общее состояние удовлетворительное. Индекс массы тела – 24,2 кг/м^2. Частота дыхательных движений – 16 в минуту. SpO_2 в покое – 93%. Дыхание везикулярное, ослабленное, хрипы не выслушиваются. Тоны сердца ритмичные. Частота сердечных сокращений – 85 уд/мин. Артериальное давление – 120/80 мм рт. ст. Живот мягкий, безболезненный. Отеков нет. Для уточнения генеза легочной

https://doi.org/10.26442/20751753.2021.3.200753

Рис. 3. Результаты ФВД пациентки К.: *а* – петля поток-объем до ингаляции сальбутамола (синего цвета), *черным цветом* представлены должные значения форсированного выдоха; *б* – петли специфического сопротивления дыхательных путей (форма петли, характерная для пациентов с обструкцией и наличием «воздушных ловушек»: изменяется наклон и линейность петли – она становится более пологой и на выдохе появляется «булавовидное» расширение) и ВГО.

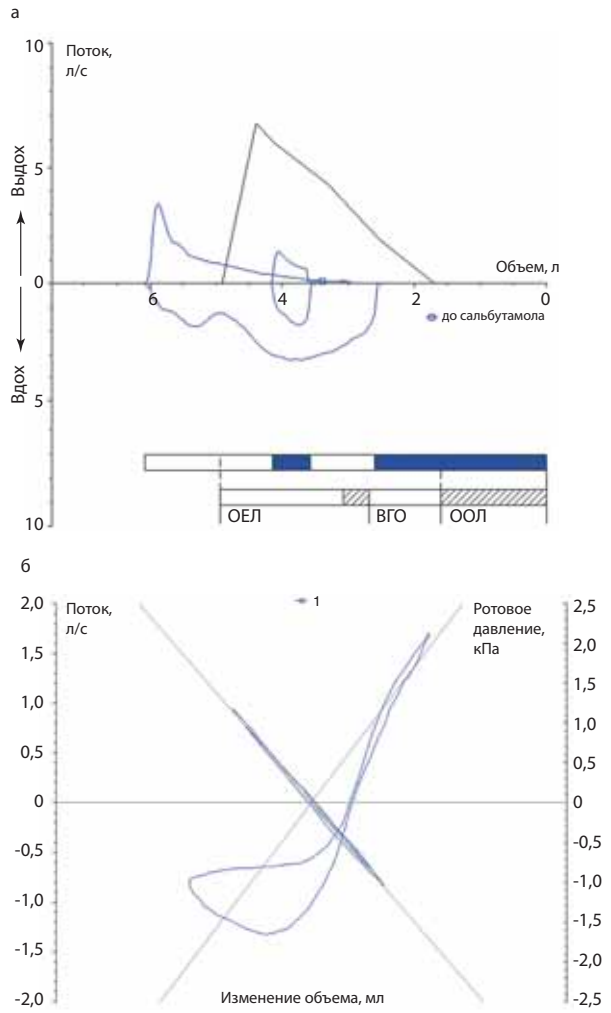

трансформации пульмонологом рекомендовано дообследование. Исследование крови на α1-антитрипсин – 1,8 г/л (0,9–2 г/л), частые мутации не обнаружены. Эхокардиография: полости сердца не дилатированы, трикуспидальная регургитация 1–2-й степени, систолическое давление в легочной артерии около 35–37 мм рт. ст., нарушение диастолической функции правого желудочка 1-го типа. УЗИ органов брюшной полости и почек: наличие гипоанэхогенных структур, прилежащих к левой почке, следует дифференцировать с дилатированными петлями кишечника, исключить патологию мочевыводящей системы слева. УЗИ органов малого таза: миома матки. ФВД от 09.09.2019: нарушение вентиляционной функции легких по обструктивному типу ($ОФВ_1$/ЖЕЛ 52%), средняя степень ($ОФВ_1$ менее 60%долж.): генерализованное снижение скорости форсированного выдоха; увеличение бронхиального сопротивления. ЖЕЛ не снижена, как и ОЕЛ → Данных за нарушение легочной вентиляции по рестриктивному типу не выявлено. Отмечается увеличение доли ООЛ в структуре ОЕЛ → наличие «воздушных ловушек» (?). Снижение резервного объема легких. Снижение диффузионной способности легких тяжелой степени (гемоглобин 14,8 г/дл, D_{Lco},корр 38% долж.) не пропорционально альвеолярному объему (D_{Lco},корр/V_A 47% долж.). Положительной реакции на сальбутамол (400 мкг) не выявлено

Рис. 4. КТ органов грудной клетки пациентки Ч.

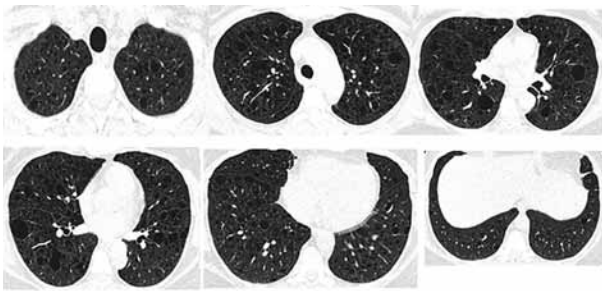

(прирост $ОФВ_1$ составил 140 мл и 9%). Результаты ФВД от 09.09.2019 представлены в табл. 2. Функциональные нарушения (наличие обструктивных нарушений и снижение диффузионной способности) характерны для эмфиземы, ЛАМ.

КТ органов брюшной полости и органов малого таза с контрастированием от 05.11.2019: слева, по латеральному контуру, на границе верхней и средней трети имеется неоднородный гиперваскулярный участок размером 1,7×1,5 см (накопление контраста до 144 единиц Хаунсфилда). Слева, забрюшинно, паравазально, на уровне ворот почки визуализируются несколько кистозных образований без отчетливой органной принадлежности общим размером 5,1×4,4×8,0 см. Инвазии прилежащих анатомических структур (тонкой кишки, хвоста поджелудочной железы, почечных сосудов, мочеточника, поясничной мышцы) не отмечается. Матка не увеличена, деформирована за счет гиперваскулярных образований 4,5×3,1 см и 3,0×2,9 см. На границе сканирования отмечается буллезная транформация легочной ткани с обеих сторон. Заключение: КТ-картина забрюшинных кистозных образований слева без отчетливой органной принадлежности, наиболее вероятно, образование левой почки с подкапсульным разрывом (доброкачественного генеза? рак?). Образования тела матки. Буллезная трансформация легких. КТ органов грудной клетки с внутривенным контрастированием от 11.11.2019: без существенной динамики с 08.07.2019. Пересмотр КТ органов брюшной полости и органов малого таза с контрастированием от 12.11.2019 (в онкологической клинике): КТ-картина рака верхнелатеральных отделов левой почки (18×15 мм), инфильтрирующего капсулу Герота с признаками метастатического поражения забрюшинных парааортальных лимфоузлов слева (многочисленные лимфоузлы, сливающиеся в конгломерат, наибольший лимфоузел до 26×31 мм), а также лимфоузлы заднего нижнего средостения (единичные парааортальные лимфоузлы до 14×14 мм). Второй пересмотр КТ-исследования от 13.11.2019: в паренхиме верхнего сегмента левой почки определяется объемное образование неправильной формы размером 14×15×14 мм, активно и неравномерно накапливает контрастное вещество. Образование расположено подкапсульно, отмечаются признаки инвазии капсулы с распространением неопластического процесса на паранефральную клетчатку. В области сосудистой ножки левой почки определяется конгломерат лимфатических узлов общим размером 47×49×68 мм. Признаков распространения опухоли на левую почечную артерию и вены левой почки не выявлено. Заключение: КТ-картина злокачественной опухоли паренхимы левой почки с признаками локальной инвазии почечной капсулы и метастатическим поражением регионарных лимфатических узлов. В связи с подозрением на объемное образование почки пациентка госпитализирована в онкоурологическое отделение для морфологической верификации выявленных изменений. На межотделенческом консилиуме принято решение о стартовой чрескожной биопсии. 03.12.2019 под местной анестезией выполнена чрескожная

Таблица 2. Результаты ФВД от 09.09.2019 пациентки Ч.

Показатель	Значение					
	должное	исходно	% долж.	после-БД	%долж.	КБД, %
Спирометрия:						
ФЖЕЛ, л	3,25	2,91	90	3,12	96	+7,0
$ОФВ_1$, л	2,79	1,55	55	1,69	61	+9,4
$ОФВ_1$/ФЖЕЛ, %		53,1		54,3		
ПСВ, л/с	6,61	4,31	65	4,93	75	
$СОС_{25–75}$, л/с	3,45	0,67	19	0,70	20	
Бодиплетизмография:						
ЖЕЛ, л	3,33	2,98	90			
ВГО, л	2,74	2,82	103			
ОЕЛ, л	5,10	5,19	102			
ООЛ, л	1,71	2,21	129			
ООЛ/ОЕЛ, %	34,3	42,6	124			
$Raw_{общ}$, кПа•с/л	≤0,3	0,48				
Диффузионный тест:						
V_A, л	4,95	4,13	83			
Гемоглобин, г/дл		148				
D_{Lco},корр, мл/мин/мм рт. ст.	25,54	9,80	38			
D_{Lco},корр/V_A,мл/мин/мм рт. ст./л	5,01	2,37	47			

Рис. 5. Результаты ФВД пациентки Ч. – петли поток-объем в 2019 (*синего цвета*) и 2020 г. (*красного цвета*), *черным цветом* представлены должные значения форсированного выдоха.

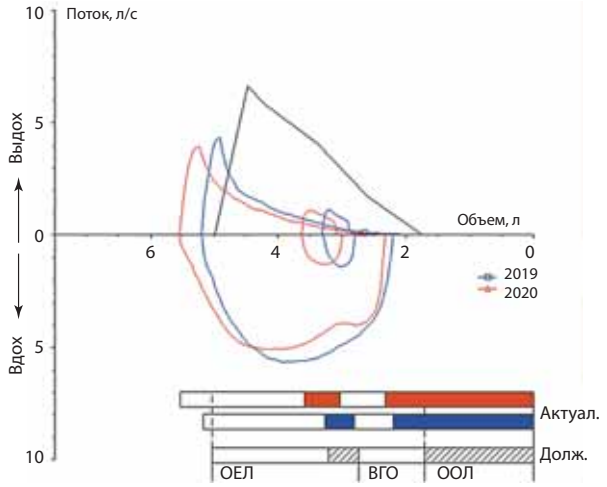

биопсия жидкостного объемного образования в забрюшинном пространстве. Гистологическое исследование: в пределах исследованного материала злокачественного роста не обнаружено. Цитологическое исследование: в материале элементы жировой ткани, скопления овальных мезенхимальных клеток, а также сосочковые скопления клеток, подозрительных в отношении рака почки. 10.12.2019 – 2-я биопсия образования в забрюшинном пространстве. Повторное цитологическое исследование: в материале на фоне элементов периферической крови скопления овальных и веретенообразных мезенхимальных клеток, фрагменты зрелых жировых клеток, сгруппированных в скопления с атипией, на основании чего наиболее вероятна лимфангиолейомиома. Магнитно-резонансная томография органов брюшной полости от 19.12.2019: в забрюшинном пространстве слева, на уровне LI–LIII позвонков, определяются жидкостные объемные образования (№3–4) различной формы и размеров, от 1,0–2,0 до 4,0 см, муфтообразно охватывающие сосудистую ножку левой почки. Положение, форма и размеры почек не изменены, контуры их ровные, четкие, структура обеих почек однородная. Заключение: кисты забрюшинного пространства слева. По результатам дообследования повторный межотделенческий консилиум сделал заключение, что данных об онкологическом процессе левой почки и забрюшинного пространства не выявлено, рекомендовано проведение позитронно-эмиссионной томографии, совмещенной с КТ (ПЭТ-КТ) для оценки состояния выявленных изменений. Таким образом, установлен диагноз ЛАМ с внелегочными проявлениями (ангиомиолипомой почки и лимфангиолейомиомой). Выполнено контрольное исследование ФВД 17.03.2020. При сравнении данных ФВД за 2019 и 2020 гг. не выявлено существенных изменений бронхиальной проходимости и диффузионной способности легких (табл. 3, рис. 5).

ПЭТ-КТ от 17.02.2020: субкапсулярное образование левой почки (18×15 мм), без гиперфиксации ФДГ, немногочисленные увеличенные лимфоузлы в средостении с измененной плотности с фоновым метаболизмом ФДГ, кистозно-солидный парааортальный конгломерат с фоновым метаболизмом ФДГ, большей вероятностью соответствуют кистозным лимфатическим массам (лимфангиолейомиомам) – без динамики размеров и количества за 3 мес. После постановки окончательного диагноза ЛАМ также рекомендована патогенетическая терапия m-TOR.

Обсуждение

При наличии диффузных кистозных изменений в легких инвазивная диагностика (трансбронхиальная биопсия, хирургическая биопсия легкого) часто вызывает опасения у врачей в связи с потенциальным риском ятрогенного пневмоторакса в сравнении с общей популяцией. Однако привлекательно, что верификация диагноза ЛАМ при трансбронхиальной биопсии легких составляет 60%, при хирургической – приближается к 100% [8]. Но оптимальный подход для получения легочной ткани у пациентов с подозрением на ЛАМ неизвестен. Каждый конкретный случай требует персонализированного подхода. Однако эксперты по ЛАМ рекомендуют стремиться к минимально инвазивной диагностике этой болезни. Клинико-рентгенологическое подозрение на ЛАМ в представленных наблюдениях, дополненное исследованием VEGF-D в крови в 1-м случае и

https://doi.org/10.26442/20751753.2021.3.200753

Таблица 3. Результаты ФВД 2019–2020 гг. пациентки Ч.

Показатель	Значение				
	2019 г.		2020 г.		Изменение, %
	абс.	%долж.	абс.	%долж.	
Спирометрия:					
ФЖЕЛ, л	2,91	90	3,18	99	+9,0
$ОФВ_1$, л	1,55	55	1,60	58	+3,5
$ОФВ_1$/ФЖЕЛ, %	53,1		50,4		
ПСВ, л/с	4,31	65	3,91	59	
$СОС_{25–75}$, л/с	0,67	19	0,61	18	-8,6
Время форсированного выдоха, с	11,32		14,08		+24,4
Бодиплетизмография:					
ЖЕЛ, л	2,98	90	3,22	97	+8,2
ВГО, л	2,82	103	3,02	110	+7,6
ОЕЛ, л	5,19	102	5,54	109	+7,0
ООЛ, л	2,21	129	2,31	134	+5,3
ООЛ/ОЕЛ, %	42,6	124	41,8	121	-1,5
$Raw_{общ}$, кПа•с/л	0,48		0,40		
Диффузионный тест:					
V_A, л	4,13	83	4,35	88	+5,5
Гемоглобин, г/дл	148		145		
D_{Lco},корр, мл/мин/мм рт. ст.	9,80	38	10,02	39	+2,2
D_{Lco},корр/V_A,мл/мин/мм рт. ст./л	2,37	47	2,30	46	-3,1

чрескожная биопсия образования забрюшинного пространства у 2-й пациентки позволили поставить диагноз ЛАМ, не прибегая к биопсии легкого.

В продемонстрированных историях развития заболевания в течение многих лет молодые женщины имели бессимптомное течение ЛАМ, о чем приходит понимание, когда выявляется выраженная трансформация легких при впервые проведенном КТ-исследовании, а по ФВД – значимые обструктивные нарушения вентиляции легких со снижением диффузионной способности тяжелой степени. Однозначно, для развития подобных изменений потребовались годы.

Несмотря на бессимптомность течения, болезнь прогрессировала. Есть предположения, что течение ЛАМ имеет более доброкачественное течение, когда болезнь дебютирует с пневмоторакса, а не с одышки [14]. Но у обеих пациенток доминирующим клиническим симптомом заболевания явилась одышка, встречающаяся у 2/3 пациенток, которые страдают ЛАМ [15]. Интересен факт, что, несмотря на диффузную кистозную перестройку легких в анамнезе, нет рецидивирующих пневмотораксов, только у одной – однократный недавний эпизод этого острого состояния.

Незнание редкой патологии легких актуально для врачей всех специальностей. Флюорография или рентгенография органов грудной клетки малоинформативна при диагностике ЛАМ, что демонстрируют и наши наблюдения. Однако с учетом выраженных изменений легких в 2019 г. при внимательной оценке и на обычной рентгенограмме в предыдущие годы, вероятнее всего, – признаки эмфизематозной перестройки легких. По данным КТ органов грудной клетки ЛАМ можно диагностировать с чувствительностью 87% и специфичностью 97%. Однако и по КТ изменения в легких во 2-м клиническом примере интерпретируются как эмфизема. Хотя в дифференциально-диагностическом ряду ЛАМ есть эмфизема, так как диффузная центрилобулярная эмфизема в начальной стадии развития характеризуется наличием зон пониженной плотности, имеющих округлую форму и небольшие размеры, обычно 2–5 мм [16]. Показатели ФВД интерпретировались согласно схеме, представленной на рис. 2. При дообследовании по поводу респираторных жалоб вместо ЛАМ в качестве первоначальных диагнозов фигурируют БА и ХОБЛ с эмфиземой, что, к сожалению, тоже достаточно типично для реальной клинической практики.

В первом клиническом случае имеет место изолированное поражение легких. Как известно, для ЛАМ по данным КТ органов грудной клетки характерны тонкостенные кисты, диффузные, круглые, четко выраженные, двусторонние и без преобладания долей. Однако КТ-картина у пациентки К. не совсем типична для ЛАМ в связи с преобладанием изменений в средних отделах обоих легких и тенденции к слиянию полостей. Этот факт потребовал дифференциальной диагностики изменений с гистиоцитозом из клеток Лангерганса, в том числе и с учетом длительного анамнеза курения. В частности, для изолированного поражения легких при гистиоцитозе у взрослых по мере прогрессирования болезни по КТ характерно преобладание тонкостенных полостей различного размера, иногда причудливой формы, при этом, как правило, в верхних и средней долях легких [17]. Вероятно, ранний анамнез курения у больной К. и длительность заболевания привели к таким рентгенологическим видоизменениям в легких.

Согласно рекомендациям по ЛАМ, пациентам с наличием по КТ кистозных изменений, характерных для ЛАМ, без внелегочных признаков заболевания перед биопсией легкого необходимо определить концентрацию VEGF-D. Цель определения уровня этого маркера в крови – подтверждение ЛАМ неинвазивным методом. Определение VEGF-D в настоящее время не является доступным в реальной клинической практике методом исследования. Но этот факт удалось преодолеть нашей больной. У женщин с подозрением на ЛАМ VEGF-D является диагностически значимым для подтверждения заболевания, если его уровень выше или равен 800 пг/мл [7]. В нашем клиническом наблюдении уровень этого показателя более чем в 3 раза выше необходимого диагностического значения.

Напротив, у 2-й пациентки Ч. при дообследовании обнаружены ангиомиолипома почки и лимфангиолейомиома забрюшинного пространства. Выявленные изменения в качестве случайной находки без клинических симптомов очень

типичны для внелегочных проявлений спорадического ЛАМ. Однако исходно существовали большие подозрения на злокачественную природу этих новообразований, что в том числе и инициировало морфологическую верификацию и рекомендации о проведении ПЭТ. Исторически ЛАМ считался интерстициальным заболеванием легких, при этом на сегодняшний день болезнь относится к метастазирующим низкодифференцированным новообразованиям, состоящих из незрелых гладкомышечных клеток (ЛАМ-клеток) [7]. В классификации Всемирной организации здравоохранения от 2015 г. ЛАМ классифицирована как одна из 3 форм пеком (опухолей мезенхимальной природы, состоящих из периваскулярных эпителиоидных клеток) наряду с доброкачественными (включая светлоклеточные опухоли) и злокачественными пекомами [18]. Из-за низкой степени злокачественности и медленного роста новообразований при ЛАМ 18-фтордезоксиглюкоза при ПЭТ эффективно не поглощается, и поэтому обычно это исследование не выполняется. В клиническом примере пациентки Ч. мы получили аналогичное заключение. Таким образом, морфологическая верификация забрюшинного образования позволила определить природу локальных изменений, а в итоге и поставить диагноз опеределенного ЛАМ.

В настоящее время при клиническом подозрении на ЛАМ не рекомендуют ставить диагноз ЛАМ только на основании характерной картины по данным КТВР. В представленных ситуациях вопрос постановки окончательного диагноза ЛАМ принципиален в связи с выраженными клинико-рентгенологическими и инструментальными изменениями и необходимостью назначения патогенетической терапии.

Заключение

Исследования, посвященные ЛАМ, в последние несколько десятилетий привели к заметному прогрессу в изучении заболевания, изменению парадигмы диагностики, развитию целенаправленной терапии ЛАМ. Анамнезы представленных пациенток демонстрируют возможности реальной клинической практики диагностики орфанного заболевания легких минимально инвазивными методами.

Конфликт интересов. Авторы заявляют об отсутствии конфликта интересов.

Conflict of interests. The authors declare no conflict of interest.

Литература/References

1. Henske EP, McCormack FX. Lymphangioleiomyomatosis: a wolf in sheep's clothing. *J Clin Invest.* 2012; 122: 3807–16. DOI: 10.1172/JCI58709
2. Travis WD, Brambilla E, Nicholson AG, et al. The 2015 Health Organization classification of lung tumors: impactof genetic, clinical and radiologic advances since the 2004 classi fication. *J Thorac Oncol.* 2015; 10: 1243–60. DOI: 10.1097/JTO.0000000000000630
3. Sengupta S, Peterson TR, Sabatini DM. Regulation of the mTOR complex 1 pathway by nutrients, growth factors, and stress. *Mol Cell.* 2010; 40: 310–22. DOI: 10.1016/j.molcel.2010.09.026
4. Kumasaka T, Seyama K, Mitani K, et al. Lymphangiogenesismediated shedding of LAM cell clusters as a mechanism for dissemination in lymphangioleiomyomatosis. *Am J Surg Pathol.* 2005; 29: 1356–66. DOI: 10.1097/01.pas.0000172192.25295.45
5. Chang WY, Cane JL, Blakey JD, et al. Clinical utility of diagnostic guidelines and putative biomarkers in lymphangioleiomyomatosis. *Respir Res.* 2012; 13: 34. DOI: 10.1186/1465-9921-13-34
6. Johnson SR, Cordier JF, Lazor R, et al. European Respiratory Society guidelines for the diagnosis and management of lymphangioleiomyomatosis. *Eur Respir J.* 2010; 35: 14–26. DOI: 10.1183/09031936.00076209
7. McCormack FX, Gupta N, Finlay GR, et al. Official American Thoracic Society/Japanese Respiratory Society Clinical Practice Guidelines: Lymphangioleiomyomatosis Diagnosis and Management. ATS/JRS Committee on Lymphangioleiomyomatosis. *Am J Respir Crit Care Med.* 2016; 194 (6): 748–61. DOI: 10.1164/rccm.201607-1384ST
8. Gupta N, Finlay GA, Kotloff RM, et al. Lymphangioleiomyomatosis Diagnosis and Management: High-Resolution Chest Computed Tomography, Transbronchial Lung Biopsy, and Pleural Disease Management. An Official American Thoracic Society/Japanese Respiratory Society Clinical Practice Guideline. ATS Assembly on Clinical Problems. *J Respir Crit Care Med.* 2017; 196 (10): 1337–48. DOI: 10.1164/rccm.201709-1965ST
9. McCormack FX, Inoue Y, Moss J, et al. National Institutes of Health Rare Lung Diseases Consortium. MILES Trial Group. Efficacy and safety of sirolimus in lymphangioleiomyomatosis. *N Engl J Med.* 2011; 364 (17): 1595–606. DOI: 10.1056/NEJMoa1100391
10. Pellegrino R, Viegi G, Brusasco V, et al. Interpretative strategies for lung function tests. *Eur Respir J.* 2005; 26: 948–68. DOI: 10.1183/09031936.05.00035205
11. Неклюдова Г.В., Черняк А.В. Диагностические возможности исследования диффузионной способности легких. *Мед. алфавит.* 2020; 25: 22–5 [Nekliudova GV, Cherniak AV. Diagnosticheskie vozmozhnosti issledovaniia diffuzionnoi sposobnosti legkikh. *Med. alfavit.* 2020; 25: 22–5 (in Russian)]. DOI: 10.33667/2078–5631–2020–25–22–25
12. McLean A, Warren PM, Gillooly M, et al. Microscopic and macroscopic measurements of emphysema: relation to carbon monoxide gas transfer. *Thorax.* 1992; 47: 144–9. DOI: 10.1136/thx.47.3.144
13. Черняк А.В., Макарова М.А., Авдеев С.Н. Функция внешнего дыхания у больных лимфангиолейомиоматозом. *Бюл. физиологии и патологии дыхания.* 2021; 79: 21–31 [Cherniak AV, Makarova MA, Avdeev SN. Lung function in patients with lymphangioleiomyomatosis. *Bulletin Physiology and Pathology of Respiration.* 2021; 79: 21–31 (in Russian)]. DOI: 10.36604/1998-5029-2021-79-21-31
14. Cohen MM, Pollock-BarZiv S, Johnson SR. Emerging clinical picture of lymphangioleiomyomatosis. *Thorax.* 2005; 60: 875. DOI: 10.1136/thx.2004.035154
15. Ryu JH, Moss J, Beck GJ, et al. The NHLBI lymphangioleiomyomatosis registry: characteristics of 230 patients at enrollment. *Am J Respir Crit Care Med.* 2006; 173: 105. DOI: 10.1164/rccm.200409-1298OC
16. Тюрин И.Е. Визуализация хронической обструктивной болезни легких. *Практ. пульмонология.* 2014; 2: 40–6 [Tiurin IE. Vizualizatsiia khronicheskoi obstruktivnoi bolezni legkikh. *Prakt. pul'monologiia.* 2014; 2: 40–6 (in Russian)].
17. Hartman TE, Tazelaar HD, Swensen SJ, Muller NL. Cigarette smoking: CT and pathologic findings of associated pulmonary diseases. *Radiographics.* 1997; 17 (2): 377–90. DOI: 10.1148/radiographics.17.2.9084079
18. Ferrans VJ, Yu ZX, Nelson WK, et al. Lymphangioleiomyomatosis (LAM): a review of clinical and morphological features. *J Nippon Med Sch.* 2000; 67 (5): 311–29. DOI: 10.1272/jnms.67.311

Статья поступила в редакцию / The article received: 24.11.2020
Статья принята к печати / The article approved for publication: 23.04.2021

OMNIDOCTOR.RU