

Эстетическая медицина без гематом: миф или реальность

А.С. Машкина✉

Клиника «Ego Estetica», Москва, Россия

Аннотация

Обоснование. Инвазивная эстетическая медицина сопряжена с различными реабилитационными проявлениями: гематомами, отеком, болезненностью в месте процедуры. Гематомы являются неприятной, но зачастую неизбежной для пациента побочной стороной любых инъекционных процедур в косметологии. При этом гематомы появляются при непосредственной травме сосуда иглой во время процедуры, что всегда непосредственно связано с травмой кожи и повышенным риском инфицирования.

Цель. Разработка эффективной схемы лечения без выраженных побочных эффектов, направленной на минимизацию реабилитационных явлений после эстетических манипуляций в косметологии в перипроцедурный период.

Материалы и методы. В исследовании приняли участие 50 пациентов, 25 из которых получали антигематомную терапию наружной и системной формами арники горной производства компании «Буарон» в перипроцедурный период по определенной схеме. Оставшиеся 25 участников (контрольная группа) не получали терапию перед процедурой, а также во время реабилитации после нее. Анализ течения реабилитационного периода определялся по опроснику, вопросы в котором касались оценки степени интенсивности таких нежелательных явлений после процедуры, как боль, отек, гиперемия, а также оценки размеров гематом согласно шкале от 0 до 5, где 0 – отсутствие проявлений, 5 – значительно выраженные проявления.

Результаты. Анализ многих клинических случаев показывает эффективность антигематомной терапии препаратами арники горной компании «Буарон» в различных формах (Арника монтана С9 внутрь и Арнигель® наружно) в перипроцедурном периоде, проявляющуюся в более быстром разрешении гематом, уменьшении отека, снижении болевых ощущений после процедуры, а также общем сокращении реабилитационного периода как минимум на 2–3 дня по сравнению с течением реабилитации без назначения антигематомной терапии.

Заключение. Исходя из приведенных данных, подтвержденных многочисленными исследованиями, можно сделать вывод об эффективности назначения препаратов арники [Арника монтана С9 (Буарон) и Арнигель®] в перипроцедурный период при назначении инвазивных эстетических процедур.

Ключевые слова: арника горная, гематомы, реабилитация, эстетические процедуры, антигематомная терапия, Арнигель

Для цитирования: Машкина А.С. Эстетическая медицина без гематом: миф или реальность. *Consilium Medicum.* 2021; 23 (8): 612–616. DOI: 10.26442/20751753.2021.8.201128

ORIGINAL ARTICLE

Aesthetic medicine without hematomas: myth or reality

Anastasia S. Mashkina✉

“Ego Estetica” Clinic, Moscow, Russia

Abstract

Background. Invasive aesthetic medicine is associated with various rehabilitation manifestations: hematomas, edema, pain after the procedure. Hematomas are an unpleasant, but often inevitable for the patient. In this case, hematomas appear when a vessel is directly injured by a needle during the procedure, which is always associated with skin trauma and an increased risk of infection.

Aim. Application of an effective treatment regimen without pronounced side effects for minimizing rehabilitation phenomena after aesthetic procedures.

Materials and methods. The study involved 50 patients, 25 of whom received anti hematoma therapy with external and systemic forms of Arnica montana (Boiron) before and after the procedure. 25 remaining (control group) did not receive therapy before the procedure, as well as during rehabilitation after the procedure. The analysis of the course of the rehabilitation period was assessed using a questionnaire, which contained questions on assessing the degree of intensity of such adverse events after the procedure as pain, edema, hyperemia, the size of hematomas according to a scale from 0 to 5, where 0 – no manifestations, 5 – significantly pronounced manifestations.

Results. An analysis of many clinical cases shows the effectiveness of antihematoma therapy with Arnica montana preparations in various forms [Arnica montana C9 (Boiron) and Arnigel®] before and after procedure, manifested in a faster resolution of hematomas, a decrease in edema, a decrease in pain after the procedure, as well as an overall reduction in the rehabilitation period by at least 2–3 days compared with the course of rehabilitation without the appointment of anti-hematoma therapy.

Conclusion. Based on the above data, confirmed by numerous studies, we can conclude about the effectiveness of prescribing Arnica drugs [Arnica montana C9 (Boiron) and Arnigel®] before and after invasive aesthetic procedures.

Keywords: mountain arnica, hematomas, rehabilitation, aesthetic procedures, anti-hematoma therapy, Arnigel

For citation: Mashkina AS. Aesthetic medicine without hematomas: myth or reality. *Consilium Medicum.* 2021; 23 (8): 612–616. DOI: 10.26442/20751753.2021.8.201128

Введение

Инвазивная эстетическая медицина сопряжена с различными реабилитационными проявлениями, среди которых

основное место занимают гематомы, отек, болезненность в месте процедуры. Гематомы являются неприятной, но зачастую неизбежной для пациента побочной стороной любых

Информация об авторе / Information about the author

✉ **Машкина Анастасия Сергеевна** – врач-дерматовенеролог, косметолог, глав. врач клиники «Ego Estetica», международный эксперт антивозрастной медицины, член WOSIAM.
E-mail: dr@mashkina.ru; ORCID: 0000-0002-6301-9812

✉ **Anastasia S. Mashkina** – dermatologist, cosmetologist, Chief doctor, “Ego Estetica” Clinic. E-mail: dr@mashkina.ru; ORCID: 0000-0002-6301-9812

инъекционных процедур в косметологии. При этом гематомы появляются при непосредственной травме сосуда иглой во время процедуры, что всегда непосредственно связано с травмой кожи и повышенным риском инфицирования.

Застраховать пациента от возникновения постпроцедурных гематом на 100% не представляется возможным, однако задачи снижения риска последующего вероятного инфицирования, сокращения продолжительности реабилитационного периода и облегчения его течения, а также ускорения разрешения гематомы выполнимы посредством назначения антигематомной терапии.

Наличие фиброза в зоне предполагаемых инъекций повышает риск травмы сосудов, поскольку мобильность последних снижается, в связи с чем пациенты с длительным «косметологическим» анамнезом подвержены большему риску, связанному с сосудистым повреждением. Такая группа пациентов нуждается в назначении превентивной антигематомной терапии в первую очередь.

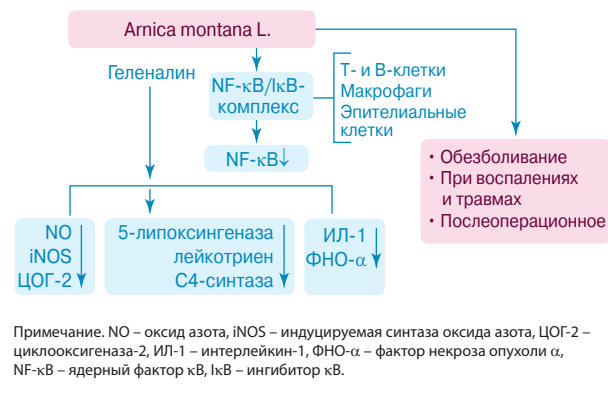
Условно гематомы после инъекционных косметологических процедур можно разделить по локализации на интрадермальные и подслизистые. Их отличает доступность для применения наружных средств терапии после процедур. Так, например, частые множественные гематомы после аугментации губ в случае локализации со стороны влажной слизистой оболочки становятся недоступными для нанесения наружных форм лекарственных средств в раннем постпроцедурном периоде. Соответственно, при подслизистых гематомах единственным возможным методом постпроцедурного ухода являются препараты системного действия, что не всегда подходит пациенту.

Для удобства клинической практики мы подразделяем гематомы на несколько типов в зависимости от выполняемых процедур:

1. Гематомы после множественных инъекций жидких растворов в малых дозах (после мезотерапии и биоревитализации). Это наиболее легкие и поверхностные гематомы, которые характеризуются быстрым разрешением. Однако ввиду большой инъецируемой площади и, соответственно, большого количества входных ворот инфекции даже такие гематомы могут стать причиной воспаления.
2. Гематомы после инъекций ботулинического токсина, которые стоит упомянуть отдельно. Их появление после инъекций может способствовать неконтролируемой мышечной релаксации в конкретной травмируемой точке, что становится косвенной причиной нежелательных эффектов ботулинотерапии.
3. Гематомы после введения гелеобразных наполнителей. Такие гематомы совместно с отеком могут усиливать компрессионный эффект геля на окружающие ткани. Это может стать причиной сдавления расположенных рядом неповрежденных сосудов и спровоцировать ишемию тканей поврежденной области, увеличивая период реабилитации, повышая риск постпроцедурного инфицирования. Применение травматичных техник введения гелеобразных имплантатов повышает риск постпроцедурных осложнений.
4. Гематомы после введения нитевых имплантатов. После процедуры введения нитей гематомы усиливают общую отечность окружающих тканей, увеличивая длительность реабилитации. Особенностью нитевой имплантации является длительное (в течение нескольких дней) существование входных ворот инфекции в виде присутствия нитевой лигатуры в точке входа. Все это повышает риск инфицирования тканей по ходу постановки нити, а значит, антигематомная подготовка особенно важна в качестве превентивной меры.

В качестве антигематомной терапии перед инвазивными косметологическими процедурами в нашей клинике мы предпочитаем назначать препараты арники горной (*Arnica montana*)

Рис. 1. Механизмы, лежащие в основе эффективности арники горной [5].



montana) в различных формах производства компании «Буарон» (Boiron).

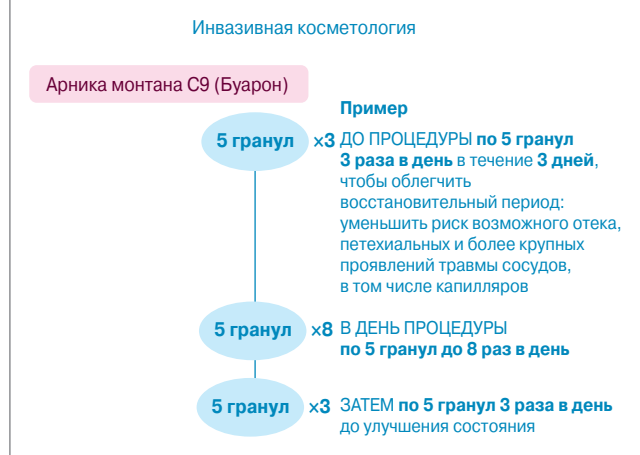
Арника горная – многолетнее травянистое растение, обладающее тройным действием: болеутоляющим, противовоспалительным и противоотечным. Также арника горная положительно влияет на сосудистую стенку и микроциркуляторное русло, ускоряя разрешение гематом и уменьшая отечность [1, 2].

Механизмы, лежащие в основе эффективности арники горной, обусловлены входящим в ее состав геленалином. Геленалин представляет собой сесквитерпеновый лактон, является природным биофлавоноидом, оказывает местное антисептическое, анальгезирующее, противовоспалительное и противоотечное действие. Геленалин опосредованно снижает содержание провоспалительных цитокинов (оксида азота, интерлейкина-2 и др.) в очаге поражения, прерывая тем самым порочный круг воспалительной реакции. Подробнее механизм действия геленалина можно рассмотреть на рис. 1 [2–4].

В «Американском журнале терапии» (*American Journal of Therapeutics*) опубликовано исследование об эффективности и безопасности гомеопатических препаратов арники горной в послеоперационном лечении, при обезболивании и воспалительных процессах. Результатами исследования стали выводы о том, что арника (формы для наружного и/или перорального применения) продемонстрировала воспроизводимые положительные клинические результаты и некоторые из них могут быть сравнимы с действием противовоспалительных лекарственных препаратов, таких как диклофенак, ибупрофен и кортикостероиды, которые считаются предпочтительными терапевтическими средствами при лечении остеоартрита, послеоперационных отеков и экхимозов. Клиническая эффективность арники в указанных областях в сочетании с высокой переносимостью позволяет рассматривать ее как возможную терапевтическую альтернативу традиционным нестероидным противовоспалительным препаратам, особенно для пациентов, проходящих фармакологическую политерапию, поскольку они в большей степени подвержены риску нежелательных взаимодействий между лекарственными препаратами и, как следствие, их токсичности [5].

Помимо эстетической медицины эффекты арники горной широко применяются пластическими и реконструктивными хирургами в качестве восстановительного средства в послеоперационном периоде. Оригинальное исследование, посвященное клиническим подходам к периоперационной терапии пациентов, которым проводится риносептопластика, являющееся обзором практики челюстно-лицевых пластических хирургов, содержит данные о том, что за последние 20 лет число назначений в периоперационном периоде альтернативных терапевтических средств, таких как арника горная, значительно воз-

Рис. 2. Схема перорального назначения препарата Арника монтана С9 (Буарон) [1–5, 7, 8].



росло. Целью данной терапии является уменьшение периоперационных кровоподтеков и отека, а также ускорение заживления ран. Научные исследования, в ходе которых изучалась арника горная, показали значимые результаты. В. Seeley и соавт. применяли компьютерные модели для объективной оценки периоперационного изменения цвета кровоподтеков у пациентов после операции по косметическому подтягиванию кожи лица и шеи. У подобных пациентов, принимавших гомеопатический препарат арники горной в периоперационном периоде, было выявлено меньше кровоподтеков. Результаты рандомизированного клинического сравнения дексаметазона и арники горной, введенной пациентам, которым произведена ринопластика, показали, что оба варианта лечения позволяли уменьшить отек по сравнению с пациентами в группе плацебо. Из приведенных данных мы можем сделать вывод о клиническом действии арники горной, сравнимом по своим эффектам с классическими нестероидными и стероидными противовоспалительными препаратами, но без побочных эффектов, характерных для классической медикаментозной противовоспалительной терапии [6].

Наиболее эффективными и зарекомендовавшими себя препаратами арники горной являются лекарственные многокомпонентные препараты фармкомпаний «Буарон».

Арника монтана С9 (Буарон) для перорального применения является лекарственным препаратом, при производстве которого соблюдается строгий контроль качества забора, обработки и фасовки в готовые формы сырья. Сырье собирается в экорезервуаре – горных районах Франции (79%) и Германии (21%). Сбор цветущих растений осуществляется в строго установленный интервал с июня по июль. Свежее растение в течение 48 ч после сбора поступает на завод, где проходит многократный контроль качества на всех этапах производства. При изготовлении гранул используется запатентованная технология, которую компания получила в 1972 г. Гранулы Арника монтана С9 (Буарон) имеют правильную округлую форму, особую пористость и характеризуются тройным нанесением лекарственного вещества. Благодаря такому способу производства достигаются высокая эффективность и биодоступность каждой гранулы [7, 8].

Цель исследования – разработка эффективной схемы лечения без выраженных побочных эффектов, направленной на минимизацию реабилитационных явлений после эстетических манипуляций в косметологии в перипроцедурный период.

Материалы и методы

В исследовании приняли участие 50 пациентов, 25 из которых получали ангиогематомную терапию в перипроцедур-

ный период согласно схеме перорального назначения Арника монтана С9 (Буарон); рис. 2. Оставшиеся 25 участников (контрольная группа) не получали терапию перед процедурой, а также во время реабилитации после нее. Анализ течения реабилитационного периода оценивался по опроснику, который содержал вопросы, касающиеся оценки степени интенсивности таких нежелательных явлений после процедуры, как боль, отек, гиперемия, а также размеров гематом согласно шкале от 0 до 5, где 0 – отсутствие проявлений, 5 – значительно выраженные проявления.

Одна из схем перорального применения препарата Арника монтана С9 (Буарон) в инвазивной косметологии (см. рис. 2):

1. За 3 дня до процедуры назначают по 5 гранул 3 раза в день в течение 3 дней, чтобы облегчить восстановительный период, уменьшить риск возможного отека и гематом.
2. В день процедуры количество приемов может быть увеличено до 8 (по 5 гранул).
3. В постпроцедурный период назначают по 5 гранул 3 раза в день на весь восстановительный период до улучшения состояния.

Одновременно с пероральным приемом сразу после процедуры рекомендовано нанесение наружной формы арники горной в виде препарата Арнигель®. Благодаря совместному действию двух препаратов – Арника монтана С9 (Буарон) изнутри и Арнигель® снаружи – обеспечивается максимальное содержание компонентов арники горной в очаге повреждения. Эффективность совместной схемы обеспечивается за счет потенцирования местного воздействия на очаг воспаления при применении препарата Арнигель® системным и сосудопротективным эффектом от применения арники горной внутрь. Высокий уровень безопасности совместного приема достигается за счет избирательного действия на циклооксигеназу-2 и прицельного подавления медиаторов воспаления. В результате происходит более быстрое уменьшение гематомы в размерах, снятие отечности и воспалительных явлений по сравнению с монотерапией каждой из форм [4, 5].

Эффективность схемы можно проиллюстрировать некоторыми клиническими случаями.

Клинический случай 1

На рис. 3, а мы можем видеть внутрикожную гематому через 3 ч после процедуры инъекционной контурной пластики. Гематома имеет тенденцию к распространению. Пациентке была назначена антигематомная подготовка согласно схеме (см. рис. 2), включающая прием препарата Арника монтана С9 (Буарон) внутрь за 3 дня до процедуры в дозе по 5 гранул 3 раза в день. В день процедуры количество приемов было увеличено до 8. После процедуры Арника монтана С9 (Буарон) назначалась вновь по схеме 5 гранул 3 раза в день. Одновременно с приемом внутрь был назначен наружно Арнигель®, первое нанесение которого осуществлено в процедурном кабинете сразу после проведения процедуры. Далее Арнигель® был назначен для домашней обработки зоны инъекций до 7 раз в день в течение 5 дней. На рис. 3, б можно наблюдать состояние инъекционной области через сутки, которое говорит о хорошей динамике в регрессе гематомы. Полного регресса ожидаем в течение 3–4 дней.

Клинический случай 2

На рис. 4, а мы можем наблюдать несколько подслизистых гематом, возникших сразу после процедуры инъекционной контурной пластики губ. Подобные гематомы исчезают в течение 7–10 дней после процедуры при назначении классических противовоспалительных препаратов в постпроцедурном периоде. Пациентка прошла антигематомную подготовку и реабилитацию согласно предложенной

Рис. 3. Интрадермальная гематома после процедуры инъекционной контурной пластики: а – спустя 3 ч; б – на следующий день.

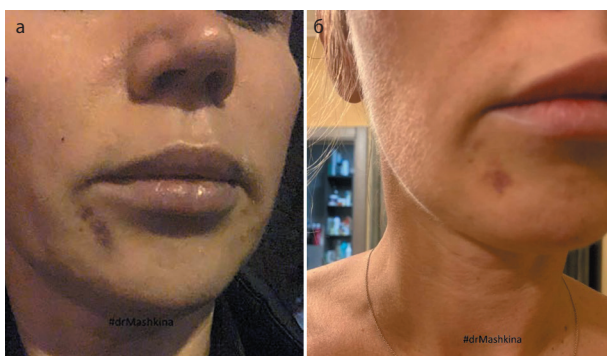
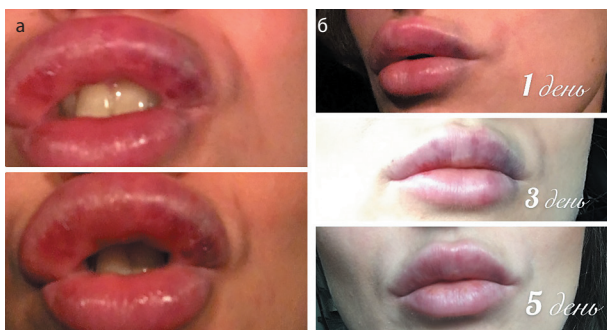

Рис. 4. Подслизистая гематома: а – после процедуры аугментации губ; б – на фоне антигематомной терапии (регресс гематомы).

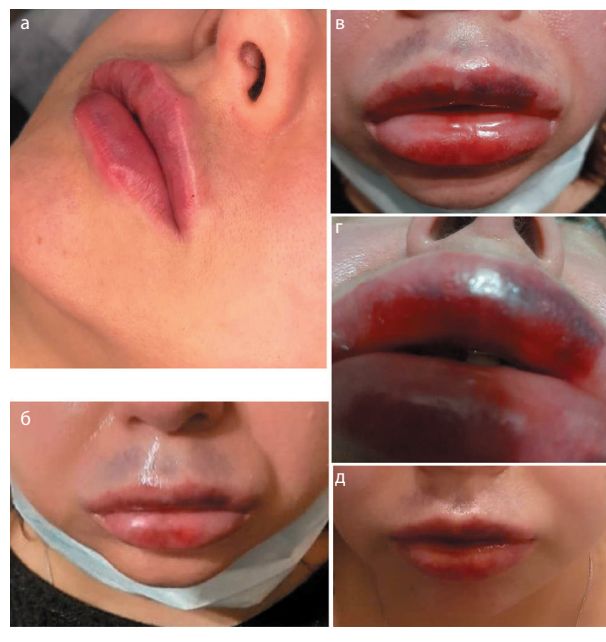

схеме перорального приема препарата. Спустя 3 дня после процедуры можно наблюдать значительное уменьшение гематом, исчезновение отечности. Через 5 дней после процедуры происходит полное разрешение гематом, картина ткани губ не отличается от здоровой (рис. 4, б).

Клинический случай 3

На рис. 5, а мы видим состояние тканей периоральной области сразу после процедуры увеличения губ. Присутствуют умеренный отек, эритема. Предварительной подготовки пациента к процедуре не проводилось. Спустя 5 ч

Рис. 5. Состояние тканей периоральной зоны после процедуры увеличения губ филлером: а – сразу после процедуры; б – через 5 ч; в, г – через 7 ч; д – на следующий день после процедуры и назначения системных глюкокортикостероидов.



(рис. 5, б) можем наблюдать резкое усиление отека, распространение гематомы, изменение окраски кожных покровов до сине-бордовой. В течение следующих 2 ч ситуация усугубилась (рис. 5, в, г). Было назначено введение 1 мл 4 мг/мл дексаметазона внутримышечно и прием препарата Арника монтана С9 (Буарон) внутрь до 8 раз (по 5 гранул). На следующее утро клиническая картина стабилизировалась (рис. 5, д): отек уменьшился, гематома приобрела более четкие контуры. В данном случае предпроцедурной антигематомной терапии не проводилось, в результате чего при появившемся в ранний постпроцедурный период осложнении возникла необходимость в назначении гормональных противовоспалительных препаратов системного действия. Безусловно, назначение антигематомной терапии в предпроцедурном периоде не может полностью застраховать пациента от нежелательных явлений, но оно дает возможность снизить их риск.

Результаты

У 22 (88%) пациентов из опытной группы согласно данным опросника нежелательные постпроцедурные явления в среднем определялись на уровне 1–2 для отечности и болезненности и 2–3 – для гематом. Среднее время исчезновения постпроцедурных явлений в опытной группе составило 3–4 дня. У 23 (92%) пациентов контрольной группы согласно данным опросника нежелательные постпроцедурные явления в среднем определялись на уровне 3–4 для отечности и болезненности и 4 – для гематом. Среднее время исчезновения постпроцедурных явлений в опытной группе составило 5–7 дней.

Анализ многих клинических случаев показывает эффективность антигематомной терапии лекарственными препаратами арники горной в виде приема внутрь [Арника монтана С9 (Буарон)] и наружного нанесения (Арнигель®) в перипроцедурном периоде. Эффективность проявляется в более быстром разрешении гематом, уменьшении отека, снижении болевых ощущений после процедуры, а также в общем сокращении реабилитационного периода как минимум на 2–3 дня по сравнению с течением реабилитации без назначения антигематомной терапии.

Заключение

Исходя из приведенных данных, подтвержденных многочисленными исследованиями, можно сделать вывод об эффективности назначения препаратов арники

[Арника монтана С9 (Буарон) и Арнигель®] в перипроцедурный период при проведении инвазивных эстетических процедур.

Конфликт интересов. Автор заявляет об отсутствии конфликта интересов.

Conflict of interests. The author declares no conflict of interest.

Литература/References

1. Quillard M, Mouillet J. Schémas & Protocoles en Pédiatrie. CEDH France, 2015.
2. Demarque D, Jouanny J, Poitevin B, Saint-Jean Y. Pharmacology and Homeopathic Materia Medica. CEDH France, 2003.
3. Берике В. Materia Medica гомеопатических препаратов. М.: Гомеопатическая медицина, 2016 [Berike V. Materia Medica of homeopathic preparations. Moscow: Homeopathic medicine, 2016 (in Russian)].
4. Моррисон Р. Настольный справочник ключевых и подтверждающих симптомов. М.: Гомеопатическая медицина, 2016 [Morrison R. Desktop reference of key and supporting symptoms. Moscow: Homeopathic medicine, 2016 (in Russian)].
5. Iannitti T, Morales-Medina JC, Bellavite P, et al. Effectiveness and Safety of Arnica montana in Post-Surgical Setting, Pain and Inflammation. *Am J Ther.* 2016;23:e184-97.
6. Shafdar S, Deal AM, Jarchow AM, et al. Practice patterns in the perioperative treatment of patients undergoing septorhinoplasty: a survey of facial plastic surgeons. *JAMA Facial Plast Surg.* 2014;16(2):113-26. DOI:10.1001/jamafacial.2013.2050
7. Jouanny J, Carpanne JB, Dancer H, Masson JL. Homeopathic therapeutics: possibilities in acute pathology. Boiron ed. France, 1996.
8. Guernonprez M. Homéopathie: Principes – Clinique – Techniques. CEDH France, 2006.

Статья поступила в редакцию / The article received: 13.08.2021

Статья принята к печати / The article approved for publication: 11.10.2021



OMNIDOCTOR.RU