con-med.ru

ISSN2075-1753

CONSILIUM MEDICUM

Том 20, №8, 2018

VOL. 20, N8, 2018

ЖУРНАЛ ВКЛЮЧЕН В ПЕРЕЧЕНЬ ИЗДАНИЙ, РЕКОМЕНДОВАННЫХ ВЫСШЕЙ АТТЕСТАЦИОННОЙ КОМИССИЕЙ

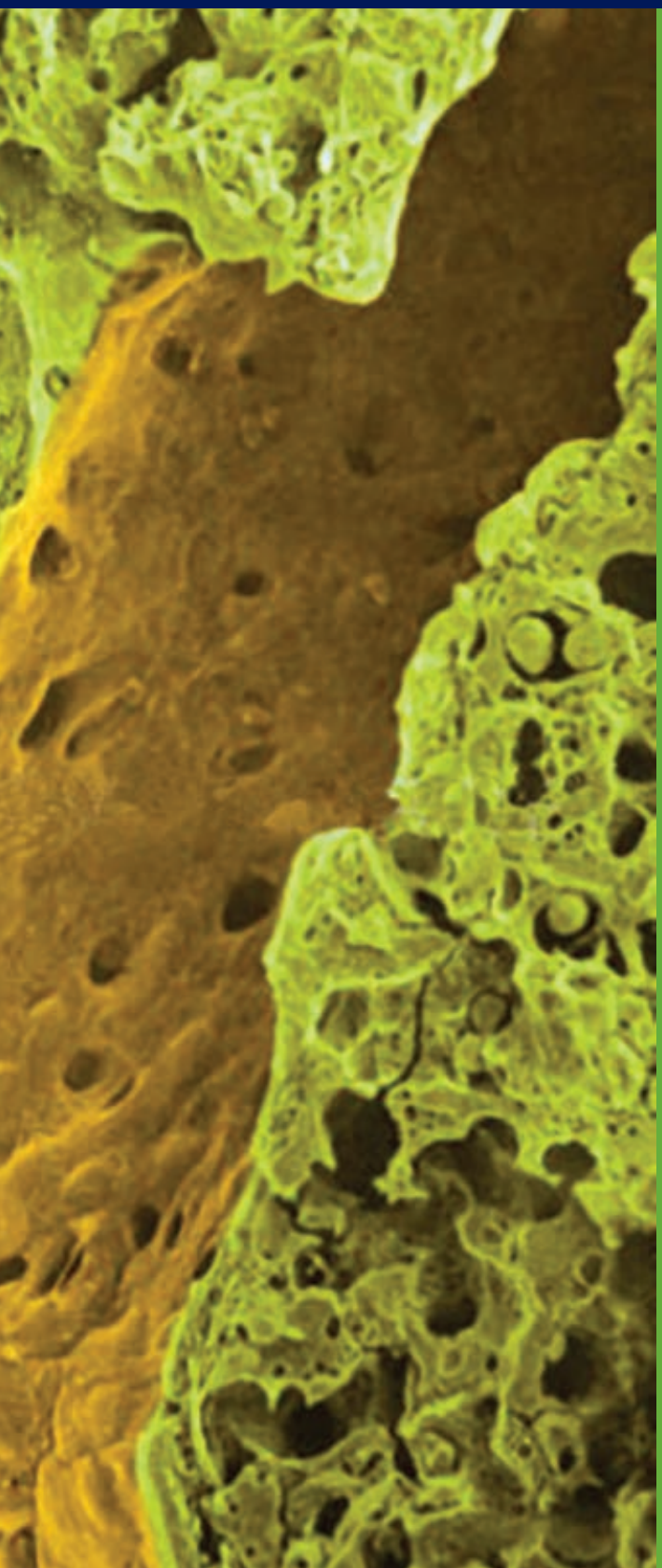

ГАСТРОЭНТЕРОЛОГИЯ
GASTROENTEROLOGY

Достижения современной гастроэнтерологии

Возможности мультисрезовой компьютерной томографии

Неалкогольная жировая болезнь печени: современные аспекты лечения

Полиморбидный пациент

Лучевая диагностика травм живота

Терапия желчнокаменной болезни: трудности и перспективы

Место пробиотиков в практических рекомендациях по гастроэнтерологии

Пациент с синдромом раздраженного кишечника

Синдром абдоминальной боли в практике врача

Облитерирующий тромбангиит

MEDIAMEDICA

CONSILIUM MEDICUM
2018 г., Том 20, №8
2018, VOL. 20, NO. 8

Главный редактор журнала:
В.В. Фомин – чл.-кор. РАН, д-р мед. наук, профессор
Editor-in-Chief :
Victor V. Fomin – prof., MD, PhD

Главный редактор номера:
И.В.Маев – акад. РАН, д-р мед. наук, проф.
Editor-in-Chief of the issue:
Igor V. Maev – prof., MD, PhD

Журнал зарегистрирован в Федеральной службе по надзору в сфере связи, информационных технологий и массовых коммуникаций (Роскомнадзор)
Рег. номер: ПИ №ФС77-63969.
Общий тираж 5 5 тыс. экз.
Учредитель ЗАО «Медицинские издания».
Издательство ЗАО «Консилиум Медикум».
Издание распространяется бесплатно.
Каталог «Пресса России» 11776.
Авторы, присылающие статьи для публикаций, должны быть ознакомлены с инструкциями для авторов и публичным авторским договором.
Информация для авторов на сайте www.hpmp.ru.
Редакция не несет ответственности за содержание рекламных материалов.
В статьях представлена точка зрения авторов, которая может не совпадать с мнением редакции журнала. Полное или частичное воспроизведение материалов, опубликованных в журнале, допускается только с письменного разрешения редакции.
Все права защищены. 2018 г.
Научное производственно-практическое издание для профессионалов в области здравоохранения.
Согласно рекомендациям Роскомнадзора выпуск и распространение данного производственно-практического издания допускаются без размещения знака информационной продукции.

Издатель: ЗАО «Консилиум Медикум»
Адрес издателя: 125167, Москва, Новый Зыковский пр-д, 3, 40

«Объединённая редакция»
«Ob'edinyonnaya redaktsia»
Адрес: 127055, г. Москва, ул. Новослободская, д. 31, строение 4, помещение V, эт. 1
Телефон/факс: +7 (495) 098-03-59
www.hpmp.ru
E-mail: or@hpmp.ru

Медицинский директор:
Б.А. Филимонов
Исполнительный директор:
Э.А. Батова
Научные редакторы:
Д.В. Волкова,
М.Б. Капелович,
Д.А. Катаев,
Е.В. Наумова

объединённая редакция

Адрес типографии:
107023, Москва, ул. Электрозаводская, д. 21

ММА «МедиаМедика»
ММА «MediaMedica»
Адрес: 115054, Москва, Жуков проезд, стр. 19
Почтовый адрес: 127055, Москва, а/я 37
Телефон/факс: +7 (495) 926-29-83
E-mail: media@con-med.ru
Электронная версия: con-med.ru
Директор: Т.Л. Скоробогат
tatiana@con-med.ru
Менеджер по работе с ключевыми клиентами: Н.А. Зуева
nelly@con-med.ru
Директор по рекламе: Н.М. Сурова
Менеджеры по рекламе: Т.А. Романовская, С.Ю. Шульгина, Е.Д. Кандина, А.С. Баринова, А.С. Спирина
Менеджер по работе с подписчиками:
Телефон: +7 (495) 926-29-83 (доб. 125)
E-mail: subscribe@con-med.ru

MEDIAMEDICA

РЕДАКЦИОННАЯ КОЛЛЕГИЯ	EDITORIAL BOARD
Аронов Д.М., профессор, д.м.н. (Москва)	**David M. Aronov,** prof., MD, PhD (Moscow, Russia)
Бойцов С.А., чл.-кор. РАН, профессор, д.м.н. (Москва)	**Sergey A. Boytsov,** prof., MD, PhD (Moscow, Russia)
Захарова И.Н., профессор, д.м.н. (Москва)	**Irina N. Zakharova,** prof., MD, PhD (Moscow, Russia)
Маев И.В., академик РАН, профессор, д.м.н. (Москва)	**Igor V. Maev,** prof., MD, PhD (Moscow, Russia)
Поддубная И.В., академик РАН, профессор, д.м.н. (Москва)	**Irina V. Poddubnaya,** prof., MD, PhD (Moscow, Russia)
Прилепская В.Н., профессор, д.м.н. (Москва)	**Vera N. Prilepskaya,** prof., MD, PhD (Moscow, Russia)
Смулевич А.Б., академик РАН, профессор, д.м.н. (Москва)	**Anatoly B. Smulevich,** prof., MD, PhD (Moscow, Russia)
Чазова И.Е., академик РАН, профессор, д.м.н. (Москва)	**Irina E. Chazova,** prof., MD, PhD (Moscow, Russia)
Шестакова М.В., академик РАН, профессор, д.м.н. (Москва)	**Marina V. Shestakova,** prof., MD, PhD (Moscow, Russia)

РЕДАКЦИОННЫЙ СОВЕТ / EDITORIAL COUNCIL

АКУШЕРСТВО и ГИНЕКОЛОГИЯ (OBSTETRICS and GYNECOLOGY)

Аполихина И.А., профессор, д.м.н. (Москва)
Inna A. Apolikhina, prof., MD, PhD (Moscow, Russia)

Кузнецова И.В., профессор, д.м.н. (Москва)
Irina V. Kuznetsova, prof., MD, PhD (Moscow, Russia)

Макацария А.Д., чл.-кор. РАН, профессор, д.м.н. (Москва)
Alexandr D. Makatsariya, prof., MD, PhD (Moscow, Russia)

Серов В.Н., академик РАН, профессор, д.м.н. (Москва)
Vladimir N. Serov, prof., MD, PhD (Moscow, Russia)

АЛЛЕРГОЛОГИЯ и ИММУНОЛОГИЯ (ALLERGOLOGY and IMMUNOLOGY)

Ильина Н.И., профессор, д.м.н. (Москва)
Natalia I. Ilina, prof., MD, PhD (Moscow, Russia)

Феденко Е.С., профессор, д.м.н. (Москва)
Elena S. Fedenko, prof., MD, PhD (Moscow, Russia)

Хаитов Р.М., академик РАН, профессор, д.м.н. (Москва)
Rahim M. Khaitov, prof., MD, PhD (Moscow, Russia)

АНЕСТЕЗИОЛОГИЯ и РЕАНИМАТОЛОГИЯ (ANESTHESIOLOGY and CRITICAL CARE MEDICINE)

Блохин Б.М., профессор, д.м.н. (Москва)
Boris M. Blokhin, prof., MD, PhD (Moscow, Russia)

Бутров А.В., профессор, д.м.н. (Москва)
Andrei V. Butrov, prof., MD, PhD (Moscow, Russia)

Молчанов И.В., профессор, д.м.н. (Москва)
Igor V. Molchanov, prof., MD, PhD (Moscow, Russia)

Руднов В.А., профессор, д.м.н. (Екатеринбург)
Vladimir A. Rudnov, prof., MD, PhD (Ekaterinburg, Russia)

Цыпин Л.Е., профессор, д.м.н. (Москва)
Leonid E. Tsypin, prof., MD, PhD (Moscow, Russia)

Шифман Е.М., профессор, д.м.н. (Москва)
Efim M. Shifman, prof., MD, PhD (Moscow, Russia)

ВНУТРЕННИЕ БОЛЕЗНИ и ГЕРИАТРИЯ (INTERNAL MEDICINE and GERIATRICS)

Дворецкий Л.И., профессор, д.м.н. (Москва)
Leonid I. Dvoretsky, prof., MD, PhD (Moscow, Russia)

Драпкина О.М., чл.-кор. РАН, профессор, д.м.н. (Москва)
Oxana M. Drapkina, prof., MD, PhD (Moscow, Russia)

Кириченко А.А., профессор, д.м.н. (Москва)
Andrei A. Kirichenko, prof., MD, PhD (Moscow, Russia)

Конев Ю.В., профессор, д.м.н. (Москва)
Yurii V. Konev, prof., MD, PhD (Moscow, Russia)

Лазебник Л.Б., профессор, д.м.н. (Москва)
Leonid B. Lazebnik, prof., MD, PhD (Moscow, Russia)

Сыркин А.Л., профессор, д.м.н. (Москва)
Abram L. Syrkin, prof., MD, PhD (Moscow, Russia)

Трухан Д.И., профессор, д.м.н. (Омск)
Dmitry I. Trukhan, prof., MD, PhD (Omsk, Russia)

ГАСТРОЭНТЕРОЛОГИЯ и ГЕПАТОЛОГИЯ (GASTROENTEROLOGY and HEPATOLOGY)

Ивашкин В.Т., академик РАН, профессор, д.м.н. (Москва)
Vladimir T. Ivashkin, prof., MD, PhD (Moscow, Russia)

Калинин А.В., профессор, д.м.н. (Москва)
Andrei V. Kalinin, prof., MD, PhD (Moscow, Russia)

Минушкин О.Н., профессор, д.м.н. (Москва)
Oleg N. Minushkin, prof., MD, PhD (Moscow, Russia)

Надинская М.Ю., доцент, к.м.н. (Москва)
Mariia Yu. Nadinskaia, PhD (Moscow, Russia)

Парфенов А.И., профессор, д.м.н. (Москва)
Asfold I. Parfenov, prof., MD, PhD (Moscow, Russia)

Пиманов С.И., профессор, д.м.н. (Витебск, Республика Беларусь)
Sergei I. Pimanov, prof.., MD, PhD (Vitebsk, Republic of Belarus)

Подымова С.Д., профессор, д.м.н. (Москва)
Svetlana D. Podymova, prof., MD, PhD (Moscow, Russia)

Щербаков П.Л., профессор, д.м.н. (Москва)
Petr L. Shcherbakov, prof., MD, PhD (Moscow, Russia)

ГЕМАТОЛОГИЯ и ОНКОЛОГИЯ (HEMATOLOGY and ONCOLOGY)

Гарин А.М., профессор, д.м.н. (Москва)
Avgust M. Garin, prof., MD, PhD (Moscow, Russia)

Румянцев А.Г., академик РАН, профессор, д.м.н. (Москва)
Aleksandr G. Rumiantcev, prof., MD, PhD (Moscow, Russia)

ДЕРМАТОЛОГИЯ и ВЕНЕРОЛОГИЯ (DERMATOLOGY and VENEROLOGY)

Кисина В.И., профессор, д.м.н. (Москва)
Vera I. Kisina, prof., MD, PhD (Moscow, Russia)

Кочергин Н.Г., профессор, д.м.н. (Москва)
Nikolay G. Cochergin, prof., MD, PhD (Moscow, Russia)

Скрипкин Ю.К., академик РАН, профессор, д.м.н. (Москва)
Yurii K. Skripkin, prof., MD, PhD (Moscow, Russia)

Федоров С.М., профессор, д.м.н. (Москва)
Sergei M. Fedorov, prof., MD, PhD (Moscow, Russia)

Халдин А.А., профессор, д.м.н. (Москва)
Aleksei A. Haldin, prof., MD, PhD (Moscow, Russia)

ИНФЕКЦИИ и АНТИМИКРОБНАЯ ТЕРАПИЯ (INFECTION and ANTIMICROBIAL THERAPY)

Белобородова Н.В., профессор, д.м.н. (Москва)
Natalia V. Beloborodova, prof., MD, PhD (Moscow, Russia)

Белобородов В.Б., профессор, д.м.н. (Москва)
Vladimir B. Beloborodov, prof., MD, PhD (Moscow, Russia)

Сидоренко С.В., профессор, д.м.н. (Санкт-Петербург)
Sergei V. Sidorenko, prof., MD, PhD (St. Petersburg, Russia)

Яковлев С.В., профессор, д.м.н. (Москва)
Sergei V. Iakovlev, prof., MD, PhD (Moscow, Russia)

КАРДИОЛОГИЯ (CARDIOLOGY)

Беленков Ю.Н., академик РАН, профессор, д.м.н. (Москва)
Yurii N. Belenkov, prof., MD, PhD (Moscow, Russia)

Бунин Ю.А., профессор, д.м.н. (Москва)
Yurii A. Bunin, prof., MD, PhD (Moscow, Russia)

Гуревич М.А., профессор, д.м.н. (Москва)
Mikhail A. Gurevich, prof., MD, PhD (Moscow, Russia)

Мартынов А.И., академик РАН, профессор, д.м.н. (Москва)
Anatolii I. Martynov, prof., MD, PhD (Moscow, Russia)

Никифоров В.С., профессор, д.м.н. (Санкт-Петербург)
Victor S. Nikiforov, prof., MD, PhD (Saint Petersburg, Russia)

Остроумова О.Д., профессор, д.м.н. (Москва)
Olga D. Ostroumova, prof., MD, PhD (Moscow, Russia)

Сидоренко Б.А., профессор, д.м.н. (Москва)
Boris A. Sidorenko, prof., MD, PhD (Moscow, Russia)

Терещенко С.Н., профессор, д.м.н. (Москва)
Sergei N. Tereshchenko, prof., MD, PhD (Moscow, Russia)

Шляхто Е.В., академик РАН, профессор, д.м.н. (Санкт-Петербург)
Evgenii V. Shliakhto, prof., MD, PhD (St. Petersburg, Russia)

КЛИНИЧЕСКАЯ ФАРМАКОЛОГИЯ (CLINICAL PHARMACOLOGY)

Верткин А.Л., профессор, д.м.н. (Москва)
Arkadii L. Vertkin, prof., MD, PhD (Moscow, Russia)

Леонова М.В., профессор, д.м.н. (Москва)
Marina V. Leonova, prof., MD, PhD (Moscow, Russia)

Морозова Т.Е., профессор, д.м.н. (Москва)
Tatiana E. Morozova, prof., MD, PhD (Moscow, Russia)

Сычёв Д.А., чл.-кор. РАН, профессор, д.м.н. (Москва)
Dmitrii A. Sychev, prof., MD, PhD (Moscow, Russia)

Ушкалова Е.А., профессор, д.м.н. (Москва)
Elena A. Ushkalova, prof., MD, PhD (Moscow, Russia)

Ших Е.В., профессор, д.м.н. (Москва)
Evgenia V. Shikh, prof., MD, PhD (Moscow, Russia)

ЛУЧЕВАЯ ДИАГНОСТИКА (RADIOLOGY)

Коков Л.С., чл.-кор. РАН, профессор, д.м.н. (Москва)
Leonid S. Kokov, prof., MD, PhD (Moscow, Russia)

Синицын В.Е., профессор, д.м.н. (Москва)
Valentin E. Sinitsyn, prof., MD, PhD (Moscow, Russia)

НЕВРОЛОГИЯ и НЕЙРОХИРУРГИЯ (NEUROLOGY and NEUROSURGERY)

Бойко А.Н., профессор, д.м.н. (Москва)
Aleksei N. Boiko, prof., MD, PhD (Moscow, Russia)

Воробьева О.В., профессор, д.м.н. (Москва)
Olga V. Vorobeva, prof., MD, PhD (Moscow, Russia)

Гусев Е.И., академик РАН, профессор, д.м.н. (Москва)
Evgenii I. Gusev, prof., MD, PhD (Moscow, Russia)

Дамулин И.В., профессор, д.м.н. (Москва)
Igor V. Damulin, prof., MD, PhD (Moscow, Russia)

Демина Т.Л., профессор, д.м.н. (Москва)
Tatiana L. Demina, prof., MD, PhD (Moscow, Russia)

Камчатнов П.Р., профессор, д.м.н. (Москва)
Pavel R. Kamchatnov, prof., MD, PhD (Moscow, Russia)

Крылов В.В., академик РАН, профессор, д.м.н. (Москва)
Vladimir V. Krylov, prof., MD, PhD (Moscow, Russia)

Левин О.С., профессор, д.м.н. (Москва)
Oleg S. Levin, prof., MD, PhD (Moscow, Russia)

Лихтерман Л.Б., профессор, д.м.н. (Москва)
Leonid B. Likhterman, prof., MD, PhD (Moscow, Russia)

Скворцова В.И., чл.-кор. РАН, профессор, д.м.н. (Москва)
Veronika I. Skvortsova, prof., MD, PhD (Moscow, Russia)

Стаховская Л.В., профессор, д.м.н. (Москва)
Ludmila V. Stakhovskaya, prof., MD, PhD (Moscow, Russia)

Федин А.И., профессор, д.м.н. (Москва)
Anatolii I. Fedin, prof., MD, PhD (Moscow, Russia)

Яхно Н.Н., академик РАН, профессор, д.м.н. (Москва)
Nikolai N. Iakhno, prof., MD, PhD (Moscow, Russia)

НЕФРОЛОГИЯ (NEPHROLOGY)

Козловская Н.Л., профессор, д.м.н. (Москва)
Natalia L. Kozlovskaia, prof., MD, PhD (Moscow, Russia)

ОТОРИНОЛАРИНГОЛОГИЯ (OTORHINOLARYNGOLOGY)

Богомильский М.Р., профессор, д.м.н. (Москва)
Mikhail R. Bogomilskii, prof., MD, PhD (Moscow, Russia)

Косяков С.Я., профессор, д.м.н. (Москва)
Sergei Ya. Kosyakov, prof., MD, PhD (Moscow, Russia)

Крюков А.И., профессор, д.м.н. (Москва)
Andrei I. Kriukov, prof., MD, PhD (Moscow, Russia)

Лопатин А.С., профессор, д.м.н. (Москва)
Andrei S. Lopatin, prof., MD, PhD (Moscow, Russia)

Овчинников А.Ю., профессор, д.м.н. (Москва)
Andrei Yu. Ovchinnikov, prof., MD, PhD (Moscow, Russia)

Свистушкин Валерий Михайлович, профессор, д.м.н. (Москва)
Valery M. Svistushkin, prof., MD, PhD (Moscow, Russia)

ПЕДИАТРИЯ и ДЕТСКАЯ ХИРУРГИЯ (PEDIATRICS and PEDIATRIC SURGERY)

Баранов А.А., академик РАН, профессор, д.м.н. (Москва)
Aleksandr A. Baranov, prof., MD, PhD (Moscow, Russia)

Ванденплас И., профессор, д.м.н. (Брюссель)
Ivan Vandenplas, MD, PhD (Brussel, Belgium)

Геппе Н.А., профессор, д.м.н. (Москва)
Natalia A. Geppe, prof., MD, PhD (Moscow, Russia)

Горелов А.В., чл.-кор. РАН, профессор, д.м.н. (Москва)
Alexander V. Gorelov, prof., MD, PhD (Moscow, Russia)

Гуарино А., профессор, д.м.н. (Неаполь)
Alfredo Guarino, MD, PhD (Naples, Italy)

Диас Х.А., профессор, д.м.н. (Порто)
Jorge Amil Dias, MD (Porto, Portugal)

Зайцева О.В., профессор, д.м.н. (Москва)
Olga V. Zaitceva, prof., MD, PhD (Moscow, Russia)

Колачек С., профессор, д.м.н. (Загреб)
Sanja Kolacek, MD, PhD (Zagreb, Croatia)

Ленц М., профессор, д.м.н. (Бонн, Тбилиси)
Michael Lentze, MD, PhD (Bonn, Germany; Tbilisi, Georgia)

Никитина И.Л., профессор, д.м.н. (Санкт-Петербург)
Irina L. Nikitina, prof., MD, PhD (St. Petersburg, Russia)

Плудовский П., профессор, д.м.н. (Варшава)
Pludowski Pawel, MD, PhD (Warsaw, Poland)

Ревякина В.А., профессор, д.м.н. (Москва)
Vera A. Reviakina, prof., MD, PhD (Moscow, Russia)

Румянцев А.Г., академик РАН, профессор, д.м.н. (Москва)
Aleksandr G. Rumiantcev, prof., MD, PhD (Moscow, Russia)

Савино Ф., профессор, д.м.н. (Турин, Италия)
Francesco Savino, MD, PhD (Torino, Italy)

Самсыгина Г.А., профессор, д.м.н. (Москва)
Galina A. Samsygina, prof., MD, PhD (Moscow, Russia)

Таранушенко Т.Е., профессор, д.м.н. (Красноярск)
Tatyana E. Taranushenko, MD, PhD (Krasnoyarsk, Russia)

Таточенко В.К., профессор, д.м.н. (Москва)
Vladimir K. Tatochenko, prof., MD, PhD (Moscow, Russia)

Шамир Р., профессор, д.м.н. (Тель-Авив)
Raanan Shamir, MD, PhD (Tel Aviv, Israel)

ПРОФЕССИОНАЛЬНЫЕ БОЛЕЗНИ (OCCUPATIONAL MEDICINE)

Бабанов С.А., профессор, д.м.н. (Самара)
Sergei A. Babanov, MD, PhD (Samara, Russia)

ПУЛЬМОНОЛОГИЯ и ФТИЗИАТРИЯ (PULMONOLOGY and PHTHISIOLOGY)

Авдеев С.Н., чл.-кор. РАН, профессор, д.м.н. (Москва)
Sergei N. Avdeev, prof., MD, PhD (Moscow, Russia)

Борисов С.Е., профессор, д.м.н. (Москва)
Sergei E. Borisov, prof., MD, PhD (Moscow, Russia)

Белевский А.С., профессор, д.м.н. (Москва)
Andrei S. Belevskii, prof., MD, PhD (Moscow, Russia)

Визель А.А., профессор, д.м.н. (Казань)
Aleksandr A. Vizel, prof., MD, PhD (Kazan, Moscow)

Илькович М.М., профессор, д.м.н. (Санкт-Петербург)
Mikhail M. Ilkovich, prof., MD, PhD (St. Petersburg, Russia)

Княжеская Н.П., доцент, к.м.н. (Москва)
Nadezhda P. Kniazheskaia, PhD (Moscow, Russia)

Мишин В.Ю., профессор, д.м.н. (Москва)
Vladimir Yu. Mishin, prof., MD, PhD (Moscow, Russia)

Овчаренко С.И., профессор, д.м.н. (Москва)
Svetlana I. Ovcharenko, prof., MD, PhD (Moscow, Russia)

Синопальников А.И., профессор, д.м.н. (Москва)
Aleksandr I. Sinopalnikov, prof., MD, PhD (Moscow, Russia)

Степанян И.Э., профессор, д.м.н. (Москва)
Igor E. Stepanyan, prof., MD, PhD (Moscow, Russia)

Шмелев Е.И., профессор, д.м.н. (Москва)
Evgenii I. Shmelev, prof., MD, PhD (Moscow, Russia)

Чучалин А.Г., академик РАН, профессор, д.м.н. (Москва)
Aleksandr G. Chuchalin, prof., MD, PhD (Moscow, Russia)

РЕВМАТОЛОГИЯ (RHEUMATOLOGY)

Насонов Е.Л., академик РАН, профессор, д.м.н. (Москва)
Evgenii L. Nasonov, prof., MD, PhD (Moscow, Russia)

Шостак Н.А., профессор, д.м.н. (Москва)
Nadezhda A. Shostak, prof., MD, PhD (Moscow, Russia)

СТОМАТОЛОГИЯ и ЧЕЛЮСТНО-ЛИЦЕВАЯ ХИРУРГИЯ (STOMATOLOGY and MAXILLOFACIAL SURGERY)

Макеева И.М., профессор, д.м.н. (Москва)
Irina M. Makeeva, prof., MD, PhD (Moscow, Russia)

Скатова Е.А., доцент, к.м.н. (Москва)
Ekaterina A. Skatova, PhD (Moscow, Russia)

УРОЛОГИЯ (UROLOGY)

Аляев Ю.Г., чл.-кор. РАН, профессор, д.м.н. (Москва)
Yurii G. Aliaev, prof., MD, PhD (Moscow, Russia)

Забиров К.И., профессор, д.м.н. (Москва)
Konstantin I. Zabirov, prof., MD, PhD (Moscow, Russia)

Кривобородов Г.Г., профессор, д.м.н. (Москва)
Grigori G. Krivoborodov, prof., MD, PhD (Moscow, Russia)

Лоран О.Б., академик РАН, профессор, д.м.н. (Москва)
Oleg B. Loran, prof., MD, PhD (Moscow, Russia)

Пушкарь Д.Ю., чл.-кор. РАН, профессор, д.м.н. (Москва)
Dmitrii Yu. Pushkar, prof., MD, PhD (Moscow, Russia)

ХИРУРГИЯ (SURGERY)

Богачев В.Ю., профессор, д.м.н. (Москва)
Vadim U. Bogachev, prof., MD, PhD (Moscow, Russia)

Дибиров М.Д., профессор, д.м.н. (Москва)
Magomed D. Dibirov, prof., MD, PhD (Moscow, Russia)

Золотухин И.А., профессор, д.м.н. (Москва)
Igor A. Zolotukhin, prof., MD, PhD (Moscow, Russia)

Кириенко А.И., академик РАН, профессор, д.м.н. (Москва)
Aleksandr I. Kirienko, prof., MD, PhD (Moscow, Russia)

Кошкин В.М., профессор, д.м.н. (Москва)
Valery M. Koshkin, prof., MD, PhD (Moscow, Russia)

Покровский А.В., академик РАН, профессор, д.м.н. (Москва)
Anatolii V. Pokrovskiy, prof., MD, PhD (Moscow, Russia)

Стойко Ю.М., профессор, д.м.н. (Москва)
Yurii M. Stoyko, prof., MD, PhD (Moscow, Russia)

ЭНДОКРИНОЛОГИЯ (ENDOCRINOLOGY)

Аметов А.С., профессор, д.м.н. (Москва)
Aleksandr S. Ametov, prof., MD, PhD (Moscow, Russia)

Дедов И.И., академик РАН, профессор, д.м.н. (Москва)
Ivan I. Dedov, prof., MD, PhD (Moscow, Russia)

Демидова И.Ю., профессор, д.м.н. (Москва)
Irina Yu. Demidova, prof., MD, PhD (Moscow, Russia)

Демидова Т.Ю., профессор, д.м.н. (Москва)
Tatiana Yu. Demidova, prof., MD, PhD (Moscow, Russia)

Мельниченко Г.А., академик РАН, профессор, д.м.н. (Москва)
Galina A. Melnichenko, prof., MD, PhD (Moscow, Russia)

Петунина Н.А. профессор, д.м.н. (Москва)
Nina A. Petunina, prof., MD, PhD (Moscow, Russia)

Трошина Е.А., чл.-кор. РАН, профессор, д.м.н. (Москва)
Ekaterina A. Troshina, prof., MD, PhD (Moscow, Russia)

Фадеев В.В., чл.-кор. РАН, профессор, д.м.н. (Москва)
Valentin V. Fadeev, prof., MD, PhD (Moscow, Russia)

Содержание

Достижения современной гастроэнтерологии в оценке нарушений тонуса и моторики пищевода
И.В.Маев, Е.В.Баркалова, М.А.Овсепян, Д.Н.Андреев, Ю.А.Кучерявый, А.В.Заборовский 8

Возможности мультисрезовой компьютерной томографии в диагностике колита
Д.А.Лежнев, Ю.Ш.Гильфанов, И.В.Иванова, Л.М.Сангаева 14

Клинический случай: первичный склерозирующий холангит у больного с язвенным колитом
И.Л.Кляритская, Е.В.Максимова, Е.И.Стилиди 17

Современные аспекты лечения пациентов с неалкогольной жировой болезнью печени
Д.Т.Дичева, Е.И.Кузнецова 20

Полиморбидный пациент: в фокусе гастроэзофагеальная рефлюксная болезнь
И.М.Щербенков, И.В.Стасева 24

Лучевая диагностика травм живота на клинических примерах проникающих ранений из практики лечебного учреждения первого уровня
А.Ю.Васильев, А.В.Романова, Д.А.Лежнев 32

Фармакотерапия неалкогольной жировой болезни печени: акцент на фиброз
М.Е.Стаценко, С.В.Туркина, Н.Н.Шилина, Е.Е.Горбачева, А.А.Ермоленко 37

Терапия желчнокаменной болезни: трудности и перспективы
Е.Б.Грищенко 42

Сложности дифференциальной диагностики кистозного новообразования поджелудочной железы: клинический пример
Д.Д.Коваленко, Г.М.Пронина, Е.В.Быстровская, К.А.Никольская, К.К.Носкова, В.В.Щадрова, Д.С.Бордин, Е.А.Дубцова 53

Новое руководство Американской коллегии гастроэнтерологов по алкогольной болезни печени: в центре внимания – гепатит
С.И.Пиманов, Е.В.Макаренко, О.И.Солодовникова 58

Место пробиотиков в практических рекомендациях по гастроэнтерологии: реальность и ближайшие перспективы
И.В.Андреева, О.У.Стецюк 67

Опыт применения тримебутина малеата в режиме пролонгированной монотерапии у пациентов с синдромом раздраженного кишечника
И.В.Маев, А.А.Самсонов, А.В.Семенова, Е.И.Кузнецова, Д.Н.Андреев, Е.Г.Лобанова 74

Особенность молекулярно-биологических механизмов антацида Антарейт: множественность лечебных эффектов
О.А.Громова, И.Ю.Торшин, В.А.Максимов 80

Пациент с абдоминальной болью на амбулаторном приеме у терапевта
А.Л.Верткин, М.М.Шамуилова, Г.Ю.Кнорринг, П.Д.Алиева 85

Облитерирующий тромбангиит (болезнь Бюргера)
С.В.Сапелкин, Н.А.Дружинина 91

Contents

REVIEW
Modern gastroenterology advances in esophageal tonus and motility disorders assessment
I.V.Maev, E.V.Barkalova, M.A.Ovsepyan, D.N.Andreev, Yu.A.Kucheryavyi, A.V.Zaborovskiy 8

CASE REPORTS
Possibilities of multi-slice computed tomography in colitis diagnosis
D.A.Lezhnev, Yu.Sh.Gilfanov, I.V.Ivanova, L.M.Sangaeva 14

CASE REPORTS
Clinical case of a combination of ulcerative colitis and primary sclerosing cholangitis
I.L.Klyaritskaya, E.V.Maksimova, E.I.Stilidi 17

REVIEW
Modern aspects of nonalcoholic fatty liver disease patients treatment
D.T.Dicheva, E.I.Kuznetsova 20

REVIEW
Multimorbid patient: gastro-esophageal reflux disease in focus
I.M.Shcherbenkov, I.V.Staseva 24

SHORT SURVEY
Radiodiagnosis of abdominal trauma on clinical examples of penetrating wounds from the practice of the first level hospital
A.Yu.Vasilev, A.V.Romanova, D.A.Lezhnev 32

ORIGINAL ARTICLE
Nonalcoholic fatty liver disease pharmacotherapy: accent on fibrosis
M.E.Statsenko, S.V.Turkina, N.N.Shilina, E.E.Gorbachev, A.A.Ermolenko 37

REVIEW
Gallstone disease treatment: challenges and perspectives
E.B.Grishchenko 42

CASE REPORTS
Difficulties in differential diagnosis of cystic pancreatic neoplasm: clinical case
D.D.Kovalenko, G.M.Pronina, E.V.Bystrovskaya, K.A.Nikolskaya, K.K.Noskova, V.V.Shchadrova, D.S.Bordin, E.A.Dubtsova 53

REVIEW
The new guideline of the American college of gastroenterologists on alcoholic liver disease: the hepatitis is in the spotlight
S.I.Pimanov, E.V.Makarenko, O.I.Solodovnikova 58

REVIEW
Probiotics in gastroenterology practical guidelines: reality and nearest perspectives
I.V.Andreeva, O.U.Stetsyuk 67

SHORT SURVEY
Experience in trimebutine maleate use in a prolonged monotherapy regimen in patients with irritable bowel syndrome
I.V.Mayev, A.A.Samsonov, A.V.Semenova, E.I.Kuznetsova, D.N.Andreyev, E.G.Lobanova 74

REVIEW
Characteristic property of molecular and biological mechanisms of Antareit antacid: multiplicity of therapeutic effects
O.A.Gromova, I.Yu.Torshin, V.A.Maksimov 80

REVIEW
Patient with abdominal pain at an outpatient physician visit
A.L.Vertkin, M.M.Shamuilova, G.Yu.Knorring , P.D.Alieva 85

REVIEW
Thromboangiitis obliterans (Buerger's disease)
S.V.Sapelkin , N.A.Druzhinina 91

DOI: 10.26442/2075-1753_2018.8.8-13

Достижения современной гастроэнтерологии в оценке нарушений тонуса и моторики пищевода

И.В.Маев, Е.В.Баркалова✉, М.А.Овсепян, Д.Н.Андреев, Ю.А.Кучерявый, А.В.Заборовский

ФГБОУ ВО «Московский государственный медико-стоматологический университет им. А.И.Евдокимова» Минздрава России. 127473, Россия, Москва, ул. Делегатская, д. 20, стр. 1
✉maslovaalena@mail.ru

Обзор литературы посвящен современному методу диагностики – манометрии пищевода высокого разрешения как одному из достижений современной гастроэнтерологии в оценке нарушений тонуса и моторики пищевода. Манометрия пищевода позволяет детально оценить моторную функцию пищевода на всем его протяжении, включая верхний пищеводный сфинктер, грудной отдел пищевода и нижний пищеводный сфинктер благодаря использованию высокочувствительных многоканальных катетеров с оценкой результатов с помощью компьютерного полихромного изображения. Представлены параметры манометрического исследования, на основании которых строится заключение согласно Чикагской классификации 3-го пересмотра. Освещены вопросы этиологии, патогенеза, клинической картины, а также диагностические критерии и подходы к лечению нарушений функции нижнего пищеводного сфинктера, основных и незначительных нарушений перистальтики грудного отдела пищевода.

Ключевые слова: манометрия пищевода высокого разрешения, Чикагская классификация, ахалазия кардии, затруднение проходимости пищеводно-желудочного перехода, отсутствие сократимости, дистальный эзофагоспазм, гиперконтрактильный пищевод, неэффективная перистальтика.

Для цитирования: Маев И.В., Баркалова Е.В., Овсепян М.А. и др. Достижения современной гастроэнтерологии в оценке нарушений тонуса и моторики пищевода. Consilium Medicum. 2018; 20 (8): 8–13. DOI: 10.26442/2075-1753_2018.8.8-13

Review

Modern gastroenterology advances in esophageal tonus and motility disorders assessment

I.V.Maev, E.V.Barkalova✉, M.A.Ovsepyan, D.N.Andreev, Yu.A.Kucheryavyi, A.V.Zaborovskiy

A.I.Evdokimov Moscow State University of Medicine and Dentistry of the Ministry of Health of the Russian Federation. 127473, Russian Federation, Moscow, ul. Delegatskaia, d. 20, str. 1
✉maslovaalena@mail.ru

Abstract

The literature review addresses a modern diagnostics method – high-resolution esophageal manometry as one of the advances in up-to-date gastroenterology for esophageal tonus and motility disorders assessment. Esophageal manometry allows to estimate the esophageal motor function in detail along its entire length, including the upper esophageal sphincter, thoracic esophagus and lower esophageal sphincter through the use of highly-sensitive multilumen catheters and evaluation of the results with the use of computerized polychrome image data. The parameters of manometry study on the basis of which clinical conclusion is made according to Chicago classification version 3.0 are presented. The issues of etiology, pathogenesis, clinical presentation, as well as diagnostic criteria and treatment approaches to lower esophageal sphincter dysfunction, main and minor thoracic esophagus motility disorders are covered.

Key words: high-resolution esophageal manometry, Chicago classification, esophageal achalasia, esophagogastric junction passage difficulty, contraction absence, distal esophagospasm, hypercontractile esophagus, ineffective peristalsis.

For citation: Maev I.V., Barkalova E.V., Ovsepyan M.A. et al. Modern gastroenterology advances in esophageal tonus and motility disorders assessment. Consilium Medicum. 2018; 20 (8): 8–13. DOI: 10.26442/2075-1753_2018.8.8-13

Введение

В настоящее время отмечено увеличение числа больных с различной патологией пищевода, включая гастроэзофагеальную рефлюксную болезнь (ГЭРБ) [1, 2], аденокарциному пищевода [3, 4], а также эозинофильный эзофагит [5]. Вышеперечисленные заболевания пищевода могут сопровождаться нарушением его двигательной функции, что в отсутствие своевременной диагностики обусловливает персистирование симптомов болезни и способствует развитию осложнений.

Достижением современной гастроэнтерологии является применение в диагностике заболеваний пищевода такого высокотехнологичного метода исследования, как *манометрия высокого разрешения* (high resolution manometry), который позволяет детально оценить моторную функцию пищевода на всем его протяжении, включая верхний пищеводный сфинктер (ВПС), грудной отдел пищевода и нижний пищеводный сфинктер (НПС) благодаря использованию высокочувствительных катетеров.

Манометрия пищевода высокого разрешения: историческая справка

Первые попытки регистрации двигательной активности пищевода относятся к концу XIX в. Впервые манометрические исследования пищевода человека были сделаны Г.Кронекером и С.Мельцером в 1883 г. Но и по сегодняшний день, несмотря на высокие технические достижения, метод манометрии продолжает совершенствоваться. Появление манометрии пищевода высокого разрешения связано с именем Ray E. Clouse (1951–2007), который предложил использовать цветное изображение давления, регистрируемое с отдельных участков пищевода, для оценки его перистальтической активности [6]. Более чем за 130-летнюю историю развития манометрическое исследование прошло путь от использования простого баллона, заполненного воздухом и соединенного с внешним регистратором давления, до применения современных многоканальных катетеров с оценкой результатов при помощи компьютерного полихромного изображения зон с различным уровнем давления [7].

Основные параметры манометрии пищевода высокого разрешения

Согласно стандартному протоколу исследования, пациент выполняет 10 глотков воды по 5 мл через каждые 30 с, после чего компьютерная программа автоматически рассчитывает ряд параметров по каждому глотку (суммарное давление расслабления НПС – СДРНПС, интегральная со-

Таблица 1. Основные параметры манометрии пищевода высокого разрешения (рис. 1) [8]

Программные параметры	Значение параметров	Норма
СДРНПС	Среднее значение давления максимального расслабления НПС в течение 4 с (необязательно последовательных) в 10-секундном интервале, начиная с момента раскрытия ВПС	до 28 мм рт. ст.**
ИСДС	Показатель сократительной способности дистального сегмента пищевода. Уровень давления (мм рт. ст.) × продолжительность (с) × длина (см) сокращения дистального сегмента пищевода	450–8000 мм рт. ст.×см×с
ТЗС	Точка снижения скорости перистальтической волны, отделяющая перистальтику грудного отдела пищевода от ампулярного опорожнения	
ЛПДС	Временной интервал от начала расслабления ВПС до ТЗС	≥4,5 с
Разрыв сокращения	Разрыв в перистальтической волне грудного отдела пищевода с уровнем давления менее 20 мм рт. ст.	<5 см

*По Чикагской классификации; **Для MMS Unisensor твердотельного зонда с 36-ю датчиками.

Таблица 2. Интерпретация показателей манометрии пищевода высокого разрешения, согласно ЧК 3-го пересмотра [10] (с дополнениями)

Этапы анализа	Показатели	Характеристика	Диагноз, согласно ЧК 3-го пересмотра
1. Оценка функции ПЖП	СДРНПС > нормы	Отсутствие перистальтики и тотального одномоментного повышения давления в пищеводе	Ахалазия 1-го типа (классический вариант)
		Отсутствие перистальтики и ≥20% глотков с тотальным одномоментным повышением давления в пищеводе	Ахалазия 2-го типа (со сдавлением в пищеводе)
		≥20% глотков с преждевременным сокращением (ЛПДС<4,5 с)	Ахалазия 3-го типа (спастический вариант)
		Нет данных за 1–3-й типы ахалазии: механическая обструкция, начальная ахалазия	Затруднение проходимости ПЖП
2. Оценка наличия основных нарушений перистальтики	СДРНПС норма	ИСДС>8000 мм рт. ст.×см×с в ≥20% глотков	Гиперконтрактильный пищевод (пищевод Jackhammer)
		ЛПДС<4,5 с в 20% глотков и более (ИСДС>450 мм рт. ст.×см×с)	Дистальный эзофагоспазм
		ИСДС<100 мм рт. ст.×см×с в 100% глотков	Отсутствие сократимости
3. Оценка наличия незначительных нарушений перистальтики	СДРНПС норма	ИСДС<450 мм рт. ст.×см×с в ≥50% глотков	Неэффективная перистальтика
		ИСДС норма, но разрыв сокращения >5 см в ≥50% глотков	Фрагментированная перистальтика

Рис. 1. Основные параметры манометрии пищевода высокого разрешения. Пациент Д., 45 лет, нормальная перистальтика в ответ на влажный глоток: ИСДС – 2560 мм рт. ст.×см×с (норма), СДРНПС – 17 мм рт. ст. (норма), ЛПДС – 7,6 с (норма). Здесь и далее на рис. 2–8 представлены собственные данные лаборатории функциональных методов исследования в гастроэнтерологии кафедры пропедевтики внутренних болезней ФГБОУ ВО «МГМСУ им. А.И.Евдокимова».

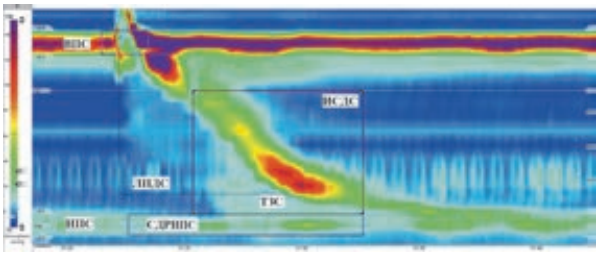

кратимость дистального сегмента – ИСДС, точка замедления сокращения – ТЗС, латентный период дистального сегмента – ЛПДС, разрывы сокращения) с последующим вычислением средних показателей, на основании которых строится заключение с использованием Чикагской классификации (ЧК); табл. 1.

Чикагская классификация 3-го пересмотра

Оценка нарушений двигательной функции пищевода, выявленных при манометрии высокого разрешения, осуществляется посредством ЧК, которая была впервые опубликована в 2009 г. в Сан-Диего. Международная рабочая группа по изучению манометрии пищевода периодически осуществляет пересмотр классификации и в настоящее время используется ЧК 3-го пересмотра [9].

Классификация представляет собой иерархическую систему, которая первоначально предусматривает оценку функции пищеводно-желудочного перехода (ПЖП). Кроме того, ЧК четко дифференцирует нарушения перистальтики на «*основные*», которые никогда не встречаются у здоровых людей и всегда связаны с определенной патологией пищевода, и «*незначительные*» нарушения, которые могут наблюдаться и у здоровых людей [10].

СДРНПС является первым оценочным показателем, который позволяет с высокой точностью диагностировать ахалазию кардии с указанием ее типа, а также выявить затруднение проходимости ПЖП. Нормы СДРНПС зависят от типа используемых манометрических катетеров. ИСДС и ЛПДС позволяют оценить характер сокращения грудного отдела пищевода (табл. 2) [9].

Важно отметить, что классификация учитывает только первичные расстройства двигательной функции пищевода, тогда как вторичные нарушения, возникающие на фоне склеродермии, болезни Чагаса, лимфомы, карциномы, хронической идиопатической кишечной псевдообструкции, рефлюкс-эзофагита, сахарного диабета, а также в результате воздействия нейротропных вирусов, лекарственных препаратов, токсинов, радиации и стресса, до настоящего времени в классификации не рассматриваются, на что обращают внимание исследователи как в нашей стране, так и за рубежом [8].

При проведении манометрии пищевода высокого разрешения возможно выполнение ряда провокационных тестов, которые, согласно последним публикациям, должны быть обязательно включены в стандартный протокол манометрического исследования [11]. Так, в случае решения вопроса о фундопликации у пациентов с ГЭРБ при наличии неэффективной перистальтики в рамках манометриче-

ского исследования рекомендовано выполнение теста быстрых глотков (ТБГ) для оценки резерва сократительной способности грудного отдела пищевода, снижение которого является прогностическим критерием возникновения постоперационной дисфагии. Тест включает в себя выполнение 5 глотков воды по 2 мл с интервалом 2–3 с. В процессе исследования оценивают сократимость грудного отдела пищевода по показателю ИСДС [12]. Согласно A.Shaker и соавт., отношение ИСДС, определенное при проведении ТБГ, к среднему ИСДС за 10 стандартных глотков равное менее 1, может рассматриваться как предиктор возникновения постоперационной дисфагии у пациентов с ГЭРБ [13].

С целью дифференциальной диагностики главным образом затруднения проходимости ПЖП от ахалазии кардии показано выполнение теста с 200 мл воды, когда пациенту необходимо выпить весь объем воды в течение 30 с быстрыми глотками [11]. При подозрении на затруднение проходимости ПЖП возможно проведение теста с твердыми глотками, когда пациент совершает глотки с мякишем хлеба 2 см^2 [9]. Необходимо отметить отсутствие утвержденных валидных нормативных значений для оценки провокационных тестов, что затрудняет их интерпретацию. Однако имеются отдельные публикации, в которых авторы предлагают нормативные значения для их оценки, которые все же требуют утверждения [14–16].

Показания к проведению манометрии пищевода высокого разрешения:

- **Дисфагия** (выявление аномалий двигательной функции ВПС и глотки; выявление первичных расстройств моторики; оценка наличия вторичных расстройств перистальтики при склеродермии, эозинофильном эзофагите).
- **ГЭРБ** (определение верхней границы НПС с целью последующей установки pH/pH-импеданс катетера; определение давления НПС и выявление расстройств перистальтики грудного отдела пищевода при отсутствии ответа или недостаточном ответе на стандартную терапию ГЭРБ; оценка двигательной функции грудного отдела пищевода перед фундопликацией).
- **Некардиальная боль в грудной клетке** (оценка наличия первичных расстройств моторики пищевода; оценка болевого ответа на провокационные пробы).
- **Необходимость оценки нарушений двигательной функции** ВПС, грудного отдела пищевода и НПС **при системных заболеваниях** (склеродермия, хроническая идиопатическая кишечная псевдообструкция).
- **Подозрение на нервную анорексию** (оценка моторной функции пищевода в рамках комплексного обследования для исключения пищеводной этиологии).
- **Оценка эффективности проводимого лечения** (лекарственная терапия; пневмокардиодилатация; оперативное лечение, например, фундопликация) – оценка двигательной функции пищевода в динамике.

Ахалазия

Ахалазия кардии — идиопатическое нервно-мышечное заболевание, проявляющееся функциональным нарушением проходимости кардии вследствие дискоординации между глотком, рефлекторным раскрытием НПС и двигательной и тонической активностью гладкой мускулатуры пищевода (рис. 2) [17].

Внедрение манометрии пищевода высокого разрешения в клиническую практику значительно повлияло на диагностику и лечение ахалазии кардии. Благодаря данному методу стало возможным не только подтвердить диагноз, но и определить тип ахалазии, а также выбрать наиболее эффективный метод лечения с оценкой дальнейшего прогноза. В целом, наибольший эффект от лечения установлен у пациентов со 2-м типом ахалазии, наименьший – при 3-м типе [18]. Эффективность пневмокардиодилатации и лапароскопической миотомии по Геллеру при 1-м типе ахалазии составляет 86% и 81% соответственно, а при 2-м типе ахалазии 100% и 93% соответственно. Напротив, успех лечения в ахалазии 3-го типа был достигнут у 40% пациентов при использовании пневматической дилатации и у 86% пациентов после выполнения лапароскопической миотомии по Геллеру [19]. Пероральная эндоскопическая миотомия (POEM) используется при 1 и 3-м типах ахалазии, превосходя по эффективности (до 93%) пневмокардиодилатацию и лапароскопическую миотомию по Геллеру [20], но она чаще приводит к послеоперационному рефлюкс-эзофагиту [21, 22]. POEM также применима при 2-м типе ахалазии, однако предпочтение отдается использованию пневматической дилатации ввиду большей эффективности, меньшего риска развития осложнений и экономической выгоды [22].

Рис. 2. Манометрия высокого разрешения. Типы ахалазии кардии.

А. Пациент Т., 65 лет, ахалазия кардии 1-го типа. 1 – СДРНПС – 52 мм рт. ст. (норма до 28 мм рт. ст.); 2 – ИСДС<100 мм рт. ст.×см×с (норма 450 – 8000 мм рт. ст.×см×с) – отсутствие сократимости грудного отдела пищевода.

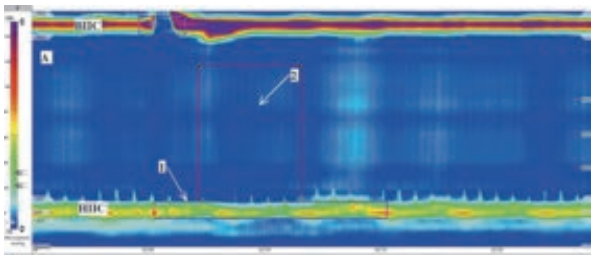

Б. Пациент К., 46 лет, ахалазия кардии 2-го типа. 1 – СДРНПС – 43 мм рт. ст. (норма до 28 мм рт. ст.); 2 – отсутствие перистальтической волны, тотальное одномоментное повышение давления в пищеводе.



В. Пациентка С., 32 года, ахалазия кардии 3-го типа. 1 – СДРНПС – 41 мм рт. ст. (норма до 28 мм рт. ст.); 2 – одномоментное сокращение грудного отдела пищевода; ЛПДС – 3,7 с (норма >4,5 с) – преждевременное сокращение грудного отдела пищевода.

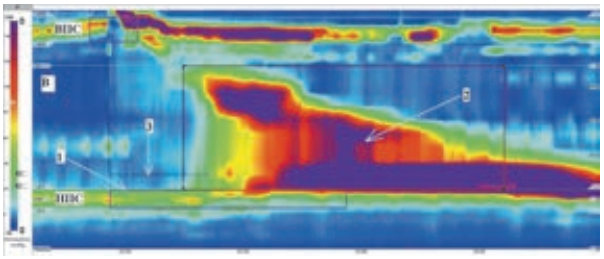

Затруднение проходимости пищеводно-желудочного перехода

В дополнение к трем типам ахалазии манометрия пищевода высокого разрешения позволяет дифференцировать затруднение проходимости ПЖП. При этом СДРНПС больше нормы, но отсутствует достаточно данных для 1–3-го типов ахалазии (рис. 3) [9]. Типичными жалобами являются дисфагия и загрудинные боли. Такие пациенты были признаны гетерогенной группой и требуют более тщательной

Рис. 3. Манометрия высокого разрешения. Затруднение проходимости ПЖП. Пациент А., 55 лет. 1 – СДРНПС – 44 мм рт. ст. (норма до 28 мм рт. ст.); 2 – ИСДС 1746 мм рт. ст.×см×с (норма 450–8000 мм рт. ст.×см×с) – нормальная сократимость грудного отдела пищевода; 3 – изолированное одномоментное повышение интраболюсного давления.

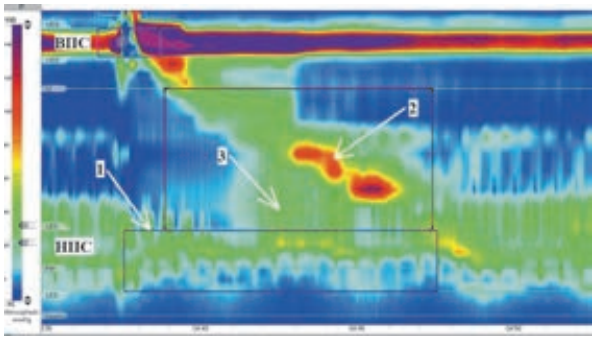

Рис. 4. Манометрия высокого разрешения. Гиперконтрактильный пищевод (пищевод Jackhammer): Пациент Б., 54 года. 1 – СДРНПС – 23 мм рт. ст. (норма до 28 мм рт. ст.); ИСДС – 16 450 мм рт. ст.×см×с (норма 450–8000 мм рт. ст.×см×с) – усиленное сокращение грудного отдела пищевода.

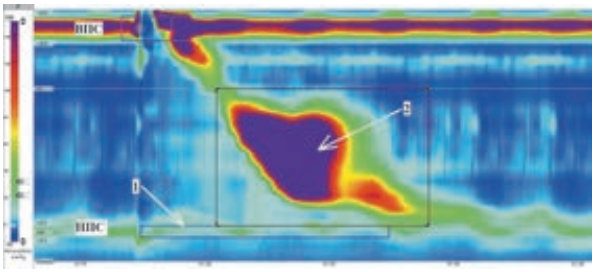

Рис. 5. Манометрия высокого разрешения. Дистальный эзофагоспазм. Пациент З., 41 год. 1 – СДРНПС – 25 мм рт. ст. (норма до 28 мм рт. ст.); 2 – ЛПДС – 4,2 с (норма >4,5 с).

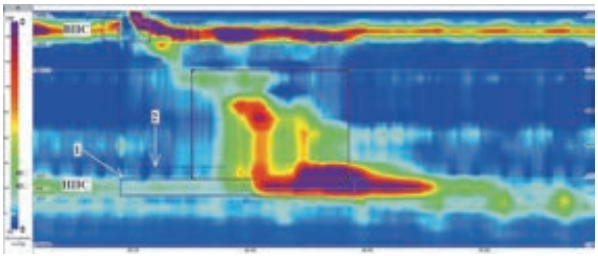

клинико-инструментальной оценки с использованием эндоскопической ультрасонографии, компьютерной томографии и других методов с целью уточнения этиологии данного состояния и исключения ранней ахалазии, рака пищевода, грыжи пищеводного отверстия диафрагмы [22]. Согласно серии наблюдений, у пациентов с клиническими проявлениями затруднения проходимости ПЖП в 20–40% случаев данное состояние разрешается самостоятельно. Среди методов лечения рассматриваются инъекции ботокса и пневмокардиодилатация [23]. С целью повышения точности диагностики таким пациентам показано выполнение провокационных тестов (с 200 мл воды и твердыми глотками) [24].

Гиперконтрактильный пищевод (пищевод Jackhammer)

Гиперконтрактильный пищевод, или пищевод Jackhammer характеризуется наличием перистальтического сокращения грудного отдела пищевода высокой интенсивности (ИСДС>8000 мм рт. ст.×см×с) в 20% глотков и более при нормальном СДРНПС (рис. 4) [9]. Диагностика этого первичного расстройства перистальтики стала возможной с появлением манометрии пищевода высокого разрешения, и в настоящее время продолжаются исследования с целью изучения его этиологии и патогенеза. Согласно R.Sabine и соавт., одной из возможных причин чрезмерного сокращения является избыточная холинергическая стимуляция [25]. Факторы патогенеза до сих пор достаточно не изучены, однако имеются указания на сочетание пищевода Jackhammer с затруднением проходимости ПЖП, ГЭРБ, эозинофильным эзофагитом [26]. Клинические проявления пищевода Jackhammer характеризуются такими симптомами, как дисфагия и некардиальная боль в грудной клетке, однако ввиду их неспецифичности таким пациентам необходимо выполнение манометрии высокого разрешения с целью уточнения диагноза. Так, R.Gullo и соавт. исследовали 716 пациентов с жалобами на дисфагию и некардиальную боль в грудной клетке, и у 36% из них была выявлена ахалазия кардии [27]. Кроме того, имеются данные о прогрессировании пищевода Jackhammer в ахалазию 2 и 3-го типов [28].

Среди инструментальных методов лечения данного состояния рассматривается POEM [29]. Лекарственными препаратами, оказывающими положительный эффект, являются нитраты, миорелаксанты, антихолинергические препараты и ингибиторы фосфодиэстеразы [30]. По рекомендациям Российской гастроэнтерологической ассоциации лечение моторных расстройств пищевода, имеющих спастический компонент, включает в себя применение нитратов, блокаторов кальциевых каналов и спазмолитиков [31].

Дистальный эзофагоспазм

Дистальный эзофагоспазм представляет собой идиопатическое расстройство, манометрическими признаками которого являются ЛПДС<4,5 с в 20% глотков и более (рис. 5) [9].

Самое раннее описание эзофагоспазма с использованием манометрии пищевода было опубликовано в 1958 г. B.Creamer и соавт. [32]. Этиология и патогенез данного расстройства до конца не изучены. Предполагается, что причиной может выступать недостаток тканевого оксида азота, что нарушает ингибирующую иннервацию и вызывает симультанные сокращения [33].

Клиническая картина дистального эзофагоспазма характеризуется разнообразием симптомов. По данным R.Tutuian и соавт. [34], в результате анализа 71 пациента с манометрическим диагнозом дистального эзофагоспазма было обнаружено, что самыми частыми симптомами были дисфагия и боль в грудной клетке.

Поскольку этиология эзофагоспазма неизвестна, методы терапевтического воздействия направлены на купирование симптомов. Улучшение показателей манометрии пищевода и уменьшение выраженности симптомов отмечено при приеме нитратов, блокаторов кальциевых каналов, трициклических антидепрессантов, а также в результате применения ботулотоксина и выполнения пневмодилатации. Имеются данные по успешному применению POEM в лечении дистального эзофагоспазма, однако необходимы дальнейшие исследования, чтобы сравнить эти результаты с эффективностью лекарственного и эндоскопического методов лечения [35].

Отсутствие сократимости

Отсутствие сократимости характеризуется нормальным СДРНПС и ИСДС<100 мм рт. ст.×см×с в 100% глотков (рис. 6) [9]. Своевременная диагностика этого расстройства перистальтики крайне необходима для пациентов в случае предполагаемой фундопликации. Согласно K.Rerych и соавт. [36], данное состояние является абсолют-

ным противопоказанием к операции, в противоположность W.Rohof, A.Bredenoord, которые рассматривают его как относительное противопоказание [37]. Решение о выполнении операции требует индивидуального подхода в каждом конкретном случае и должно быть основано на оценке резервных возможностей грудного отдела пищевода, выявляемых ТБГ, выполнение которого показано всем пациентам перед планируемым оперативным вмешательством из-за высокого риска послеоперационной дисфагии.

Согласно литературным данным, отсутствие сократимости чаще обусловлено системным склерозом и тяжелым течением ГЭРБ, однако отсутствуют данные, которые объясняют наличие этого расстройства в отсутствие вышеуказанных заболеваний [38].

В настоящее время не выработано эффективных подходов в отношении лечения отсутствия сократимости, что требует дальнейших исследований.

Незначительные нарушения перистальтики (неэффективная и фрагментированная перистальтика)

Неэффективная перистальтика пищевода характеризуется сочетанием ослабленной (при ИСДС<450, но >100 мм рт. ст.×см×с) и непродуктивной перистальтики (при ИСДС<100 мм рт. ст.×см×с) [9] и является наиболее распространенным нарушением, выявляемым при манометрии пищевода (до 20–30%); рис. 7 [39]. В настоящее время продолжается изучение клинической значимости этого нарушения перистальтики, поскольку встречается как у людей, не имеющих пищеводных жалоб, так и при наличии таковых [39]. С целью оценки перистальтического резерва при наличии жалоб таким пациентам рекомендовано выполнение ТБГ [11].

Фрагментированная перистальтика характеризуется нормальным СДРНПС, ИСДС и наличием больших разрывов сокращения в 50% глотков и более (рис. 8) [9] и, согласно R.Porter и соавт. [40], чаще выявляется у пациентов с ГЭРБ и пищеводом Баррета. Клиническое значение этого расстройства продолжает изучаться.

Комбинация манометрии высокого разрешения и импедансометрии

Метод манометрии высокого разрешения постоянно совершенствуется. В настоящее время стало возможным применение манометрии в сочетании с импедансометрией пищевода. Это значительно расширяет диагностические возможности метода и позволяет, в частности, проводить дифференциальную диагностику типов отрыжки (гастральной от супрагастральной), а также визуализировать моторные механизмы ее осуществления. Кроме того, комбинация этих методов актуальна в случаях предполагаемых внепищеводных проявлений ГЭРБ, а именно кашля. Сочетание манометрии высокого разрешения и импедансометрии позволяет установить, вызван ли кашель рефлюксами или рефлюксы спровоцированы кашлем, что может быть затруднительным для оценки при проведении суточной pH-импедансометрии.

Заключение

Манометрия высокого разрешения является «золотым» стандартом диагностики двигательных нарушений пищевода. В настоящее время возможности метода значительно расширяются и не ограничиваются лишь выявлением первичных расстройств двигательной функции пищевода. Манометрия высокого разрешения позволяет индивидуализировать подход к пациентам с ахалазией кардии и в зависимости от типа ахалазии использовать наиболее эффективный метод лечения. Возможность применения провокационных тестов пациентам с ГЭРБ помогает в оценке риска послеоперационных осложнений перед проведением фундопликации. Таким образом, ввиду высокой распространенности заболеваний, сопровождающихся нарушением моторики пищевода, использование в клинической практике такого современного высокотехнологичного метода позволяет более точно установить диагноз и выбрать наиболее эффективный метод лечебного воздействия.

Рис. 6. Манометрия высокого разрешения. Отсутствие сократимости. Пациент Л., 55 лет. 1 – СДРНПС – 15 мм рт. ст. (норма до 28 мм рт. ст.); 2 – ИСДС – 2 мм рт. ст.×см×с (норма 450–8000 мм рт. ст.×см×с) – непродуктивная перистальтика.

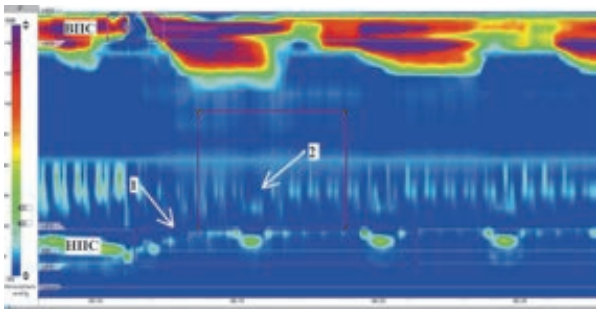

Рис. 7. Манометрия высокого разрешения. Неэффективная перистальтика пищевода. Пациент Ф., 63 лет. 1 – СДРНПС – 8 мм рт. ст. (норма до 28 мм рт. ст.); 2 – ИСДС – 380 мм рт. ст.×см×с (норма 450–8000 мм рт. ст.×см×с) – ослабленная перистальтика.



Рис. 8. Манометрия высокого разрешения. Фрагментированная перистальтика. Пациент Ш., 43 года. 1 – СДРНПС – 19 мм рт. ст. (норма до 28 мм рт. ст.); 2 – ИСДС – 1860 мм рт. ст.×см×с (норма 450–8000 мм рт. ст.×см×с) – нормальная сократимость грудного отдела пищевода; 3 – разрыв сокращения >5 см.

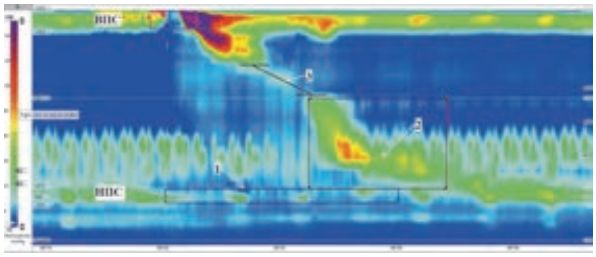

Литература/References

1. El-Serag H, Sweet S, Winchester C, Dent J. Update on the epidemiology of gastroesophageal reflux disease: a systematic review. Gut 2014; 63: 871–80.
2. Ивашкин В.Т., Маев И.В., Трухманов А.С. и др. Клинические рекомендации Российской гастроэнтерологической ассоциации по диагностике и лечению гастроэзофагеальной рефлюксной болезни. Рос. журн. гастроэнтерологии, гепатологии и колопроктологии. 2017; 27 (4): 75–95. / Ivashkin V.T., Maev I.V., Trukhmanov A.S. i dr. Klinicheskie rekomendatsii Rossiiskoi gastroenterologicheskoi assotsiatsii po diagnostike i lecheniyu gastroezofageal'noi reflyuksnoi bolezni. Ros. zhurn. gastroenterologii, gepatologii i koloproktologii. 2017; 27 (4): 75–95. [in Russian]
3. Fitzmaurice C, Dicker D, Pain A et al. The Global Burden of Cancer 2013. Global Burden of Disease Cancer Collaboration JAMA. Oncol 2015; 1 (4): 505–27.
4. Ивашкин В.Т., Маев И.В., Трухманов А.С. Пищевод Баррета. М.: Шико, 2011. / Ivashkin V.T., Maev I.V., Trukhmanov A.S. Pishchevod Barreta. M.: Shiko, 2011. [in Russian]

5. Moawad F. Eosinophilic esophagitis: incidence and prevalence. Gastrointest Endosc Clin 2018; 28 (1): 15–25.
6. Gyawali C. High resolution manometry: the Ray Clouse legacy. Neurogastroenterol Motil 2012; 24 (Suppl. 1): 2–4.
7. Маев И.В., Баркалова Е.В, Овсепян М.А. и др. Применение манометрии пищевода высокого разрешения в клинической практике: серия наблюдений. Клин. медицина. 2017; 95 (12). / Maev I.V., Barkalova E.V, Ovsepyan M.A. i dr. Primenenie manometrii pishchevoda vysokogo razresheniya v klinicheskoi praktike: seriya nablyudenii. Klin. meditsina. 2017; 95 (12). [in Russian]
8. Ивашкин В.Т., Маев И.В., Трухманов А.С. и др. Манометрия высокого разрешения и новая классификация нарушений моторики пищевода. Терапевтический архив. 2018; 5: 93–100. / Ivashkin V.T., Maev I.V., Trukhmanov A.S. i dr. Manometriya vysokogo razresheniya i novaya klassifikatsiya narushenii motoriki pishchevoda. Therapeutic Archive. 2018; 5: 93–100. [in Russian]
9. Kahrilas P, Bredenoord A, Fox M et al. The Chicago Classification of Esophageal Motility Disorders, v3.0. Neurogastroenterol Motil 2015; 27 (2): 160–74.
10. Fox M, Kahrilas P, Roman S et al. International Working Group for Disorders of Gastrointestinal Motility and Function. Clinical measurement of gastrointestinal motility and function: who, when and which test? Nat Rev Gastroenterol Hepatol 2018; 15 (5): 323.
11. Gyawali C, Kahrilas P, Savarino E et al. Modern diagnosis of GERD: the Lyon Consensus Gut 2018; 2. PII: gutjnl-2017-314722.
12. Fornari F, Bravi I, Penagini R et al. Multiple rapid swallowing: a complementary test during standard oesophageal manometry. Neurogastroenterol Motil 2009; 21 (7): 718-e41.
13. Shaker A, Stoikes N, Drapekin J et al. Multiple Rapid Swallow Responses During Esophageal High-Resolution Manometry Reflect Esophageal Body Peristaltic Reserve. Am J Gastroenterol 2013; 108 (11): 1706–12.
14. Marin I, Serra J. Patterns of esophageal pressure responses to a rapid drink challenge test in patients with esophageal motility disorders. Neurogastroenterol Motil 2016; 28: 543–53.
15. Ang D, Hollenstein M, Misselwitz B et al. Rapid Drink Challenge in high-resolution manometry: an adjunctive test for detection of esophageal motility disorders. Neurogastroenterol Motil 2017; 29: e12902.
16. Elvevi A, Mauro A, Pugliese D et al. Usefulness of low- and high-volume multiple rapid swallowing during high-resolution manometry. Dig Liver Dis 2015; 47: 103–7.
17. Ивашкин В.Т., Трухманов А.С., Годжелло Э.А. и др. Рекомендации Российской гастроэнтерологической ассоциации по диагностике и лечению ахалазии кардии и кардиоспазма. Рос. журн. гастроэнтерологии, гепатологии и колопроктологии. 2016; 26 (4): 36–54. / Ivashkin V.T., Trukhmanov A.S., Godzhello E.A. i dr. Rekomendatsii Rossiiskoi gastroenterologicheskoi assotsiatsii po diagnostike i lecheniyu akhalazii kardii i kardiospazma. Ros. zhurn. gastroenterologii, gepatologii i koloproktologii. 2016; 26 (4): 36–54. [in Russian]
18. Баркалова Е.В., Кучерявый Ю.А., Маев И.В. Манометрия высокого разрешения в диагностике нарушений двигательной функции пищевода. Мед. совет. 2018; 3: 104–10. / Barkalova E.V., Kucheryavyi Yu.A., Maev I.V. Manometriya vysokogo razresheniya v diagnostike narushenii dvigatel'noi funktsii pishchevoda. Med. sovet. 2018; 3: 104–10. [in Russian]
19. Rohof W, Salvador R, Annese V et al. Outcomes of treatment for achalasia depend on manometric subtype. Gastroenterology 2013; 144, 718–25.
20. Khan M, Kumbhari V, Ngamruengphong S et al. Is POEM the answer for management of spastic esophageal disorders? A systematic review and meta-analysis. Dig Dis Sci 2017; 62, 35–44.
21. Ponds FA et al. Peroral endoscopic myotomy (POEM) versus pneumatic dilation in therapy-naïve patients with achalasia: results of a randomized controlled trial. Gastroenterology 2017; 152: S139.
22. Kahrilas P, Bredenoord A, Fox M et al. Expert consensus document: Advances in the management of oesophageal motility disorders in the era of high-resolution manometry: a focus on achalasia syndromes. Nat Rev Gastroenterol Hepatol 2017; 14 (11): 677–88.
23. Pérez-Fernández M, Santander C, Marinero A et al. Characterization and follow-up of esophagogastric junction outflow obstruction detected by high resolution manometry. Neurogastroenterol Motil 2016; 28: 116–126.
24. Sweis R, Anggiansah A, Wong T et al. Assessment of esophageal dysfunction and symptoms during and after a standardized test meal: development and clinical validation of a new methodology utilizing high-resolution manometry. Neurogastroenterol Motil 2014; 26: 215–228.
25. Sabine R, Kahrilas P. Management of spastic disorders of the esophagus. Gastroenterol Clin North Am 2013; 42 (1): 27–43.
26. Herregods T, Smout A, Ooi J et al. Jackhammer esophagus: observations on a European cohort. Neurogastroenterol Motil 2017; 29.
27. Gullo R, Inviati A, Almasio P et al. A functional study of the esophagus in patients with non-cardiac chest pain and dysphagia. Turk J Gastroenterol 2015; 26: 99–103.
28. Huang L, Pimentel M, Rezaie A. Do Jackhammer contractions lead to achalasia? A longitudinal study. Neurogastroenterol Motil 2017; 29.
29. Bechara R, Ikeda H, Inoue H. Peroral endoscopic myotomy for Jackhammer esophagus: to cut or not to cut the lower esophageal sphincter. Endosc Int Open 2016; 4 (5): E585–8.
30. Goel R, Anggiansah A, Wong T, Wilkinson M. A Jackhammer in the gullet: high amplitude oesophageal contractions as a cause of atypical chest pain. BMJ Case Rep 2015. DOI: 10.1136/bcr-2015-210631
31. Ивашкин В.Т., Маев И.В., Трухманов А.С. и др. Клинические рекомендации Российской гастроэнтерологической ассоциации по диагностике и лечению дисфагии. Рос. журн. гастроэнтерологии, гепатологии и колопроктологии. 2015; 5: 84–93. / Ivashkin V.T., Maev I.V., Trukhmanov A.S. i dr. Klinicheskie rekomendatsii Rossiiskoi gastroenterologicheskoi assotsiatsii po diagnostike i lecheniyu disfagii. Ros. zhurn. gastroenterologii, gepatologii i koloproktologii. 2015; 5: 84–93. [in Russian]
32. Creamer B, Donoghue E, Code C. Pattern of esophageal motility in diffuse spasm. Gastroenterology 1958; 34: 782–96.
33. Roman S, Kahrilas P. Management of spastic disorders of the esophagus. Gastroenterol clin North Am 2013; 42: 27–43.
34. Tutuian R, Mainie I, Agrawal A et al. Symptom and Function Heterogenicity Among Patients with Distal Esophageal Spasm: Studies Using Combined Impedance-Manometry. Am J Gastroenterol 2006; 101: 464–9.
35. Khalaf M, Chowdhary S, Elias P, Castell D. Distal Esophageal Spasm: A Review. Am J Med 2018. PII: S0002-9343(18)30284-5
36. Rerych K, Kurek J, Klimacka-Nawrot E. High-resolution manometry in patients with gastroesophageal reflux disease before and after fundoplication. J Neurogastroenterol Motil 2017; 23: 55–63.
37. Rohof W, Bredenoord A. Chicago Classification of Esophageal Motility Disorders: Lessons Learned. Curr Gastroenterol Rep 2017, 19 (8): 37.
38. Laique S, Singh T, Dornblaser D et al. Clinical Characteristics and Associated Systemic Diseases in Patients With Esophageal "Absent Contractility": A Clinical Algorithm. J Clin Gastroenterol 2018. DOI: 10.1097/MCG.0000000000000989
39. Tutuian R, Castell D. Combined multichannel intraluminal impedance and manometry clarifies esophageal function abnormalities: study in 350 patients. Am J Gastroenterol 2004; 99: 1011–9.
40. Porter R, Kumar N, Drapekin J, Gyawali C. Fragmented esophageal smooth muscle contraction segments on high resolution manometry: a marker of esophageal hypomotility. Neurogastroenterol Motil 2012; 24: 763–8.

СВЕДЕНИЯ ОБ АВТОРАХ

Маев Игорь Вениаминович – акад. РАН, д-р мед. наук, проф., зав. каф. пропедевтики внутренних болезней и гастроэнтерологии ФГБОУ ВО «МГМСУ им. А.И.Евдокимова», засл. врач РФ, засл. деятель науки РФ

Баркалова Елена Вячеславовна – ассистент каф. пропедевтики внутренних болезней и гастроэнтерологии, рук. лаб. функциональных методов исследования в гастроэнтерологии ФГБОУ ВО «МГМСУ им. А.И.Евдокимова». E-mail: maslovaalena@mail.ru

Овсепян Мария Александровна – ст. лаборант каф. пропедевтики внутренних болезней и гастроэнтерологии, науч. сотр. лаб. функциональных методов исследования в гастроэнтерологии ФГБОУ ВО «МГМСУ им. А.И.Евдокимова»

Андреев Дмитрий Николаевич – канд. мед. наук, ассистент каф. пропедевтики внутренних болезней и гастроэнтерологии, науч. сотр. лаб. функциональных методов исследования в гастроэнтерологии ФГБОУ ВО «МГМСУ им. А.И.Евдокимова»

Кучерявый Юрий Александрович – канд. мед. наук, доцент каф. пропедевтики внутренних болезней и гастроэнтерологии, науч. сотр. лаб. функциональных методов исследования в гастроэнтерологии ФГБОУ ВО «МГМСУ им. А.И.Евдокимова»

Заборовский Андрей Владимирович – канд. мед. наук, доц. каф. фармакологии ФГБОУ ВО «МГМСУ им. А.И. Евдокимова»

DOI: 10.26442/2075-1753_2018.8.14-16

Возможности мультисрезовой компьютерной томографии в диагностике колита

Д.А.Лежнев✉[1], Ю.Ш.Гильфанов[1,2], И.В.Иванова[1], Л.М.Сангаева[1,2]

[1]ФГБОУ ВО «Московский государственный медико-стоматологический университет им. А.И.Евдокимова» Минздрава России. 127473, Россия, Москва, ул. Делегатская, д. 20, стр. 1;
[2]ГБУЗ «Городская клиническая больница им. С.И.Спасокукоцкого» Департамента здравоохранения г. Москвы. 127206, Россия, Москва, ул. Вучетича, д. 21
✉lezhnevd@mail.ru

В настоящее время мультисрезовая компьютерная томография широко используется в качестве первичного метода лучевого обследования в диагностике острого абдоминального синдрома. Одной из возможных причин абдоминальной боли, сопровождающейся, как правило, неспецифическими клиническими проявлениями, является острый колит. Использование в клинической практике антибиотиков широкого спектра действия приводит к изменению нормальной флоры желудочно-кишечного тракта, вызывая колонизацию *Clostridium difficile*, являющейся главным возбудителем псевдомембранозного колита. Выполнение мультисрезовой компьютерной томографии позволяет оценить воспалительные изменения в стенке кишечника, что, в свою очередь, с учетом клинико-лабораторных данных и результатов колоноскопии дает возможность определить распространенность и степень патологических изменений.

Ключевые слова: мультисрезовая компьютерная томография, колит, изображения, псевдомембранозный колит.

Для цитирования: Лежнев Д.А., Гильфанов Ю.Ш., Иванова И.В., Сангаева Л.М. Возможности мультисрезовой компьютерной томографии в диагностике колита. Consilium Medicum. 2018; 20 (8): 14–16. DOI: 10.26442/2075-1753_2018.8.14-16

Case reports

Possibilities of multi-slice computed tomography in colitis diagnosis

D.A.Lezhnev✉[1], Yu.Sh.Gilfanov[1,2], I.V.Ivanova[1], L.M.Sangaeva[1,2]

[1]A.I.Evdokimov Moscow State University of Medicine and Dentistry of the Ministry of Health of the Russian Federation. 127473, Russian Federation, Moscow, ul. Delegatskaia, d. 20, str. 1;
[2]City Clinical Hospital named after S.I.Spasokukockij. 127206, Russian Federation, Moscow, ul. Vucheticha, d. 21
✉lezhnevd@mail.ru

Abstract

Nowadays multislice computed tomography is widely used as a primary radiological method of diagnosis of acute abdominal syndrome. One of possible causes for abdominal pain, that as a rule doesn't present with any specific clinical symptoms is colitis. Clinical use of wide spectrum antibiotics leads to changes in normal microflora of the digestive system, causing growth of *Clostridium difficile*, which is the main pathogen of pseudomembranous colitis. Multislice computed tomography allows us to evaluate the inflammatory process in the bowel wall, that considering laboratory data and colonoscopy gives the ability to estimate the prevalence and the extent of pathological changes.

Key words: multislice computed tomography, colitis, images, pseudomembranous colitis.

For citation: Lezhnev D.A., Gilfanov Yu.Sh., Ivanova I.V., Sangaeva L.M. Possibilities of multi-slice computed tomography in colitis diagnosis. Consilium Medicum. 2018; 20 (8): 14–16. DOI: 10.26442/2075-1753_2018.8.14-16

Актуальность

Острый колит относится к гистопатологическому состоянию, связанному с острым воспалительным процессом стенки толстой кишки. Среди причин развития острого колита различают инфекционные (специфические и неспецифические) и неинфекционные факторы. Степень выраженности клинических проявлений заболевания может широко варьировать, поэтому пациенты с неспецифической абдоминальной симптоматикой, как правило, госпитализируются в стационары хирургического профиля [1]. Следовательно, выполнение мультисрезовой компьютерной томографии (МСКТ) брюшной полости и забрюшинного пространства необходимо проводить по протоколу, который подходит для большинства острых хирургических заболеваний [2].

С учетом клинико-лабораторных данных и результатов колоноскопии к задачам МСКТ при остром колите следует отнести: выявление специфических признаков воспаления кишки, внешний вид патологически измененной стенки, локализацию поражения, а также фиксацию возможных осложнений. Для правильной интерпретации стенку кишки необходимо оценивать, когда она хорошо расширена. При нормальном растяжении неизмененная толстая кишка характеризуется тонкой стенкой толщиной не более 3 мм и равномерным усилением при внутривенном болюсном контрастировании. Также обращают внимание на осевой диаметр, который составляет от 3–5 до 6–8 см в области слепого отдела толстой кишки [3, 4].

В связи с широким использованием в клинической практике антибактериальной терапии одним из возможных осложнений является развитие псевдомембранозного колита, возникающего в результате инфицирования и колонизации кишечника микроорганизмом *Clostridium difficile*. К другим предрасполагающим факторам появления этого заболевания относят: возраст старше 60 лет; операции на органах брюшной полости; применение цитостатических препаратов; злокачественные заболевания; ишемию кишечника; различные желудочно-кишечные нехирургические манипуляции (например, установка назогастрального зонда) [5]. Приблизительно у 1/4 пациентов псевдомембранозный колит развивается как панколит, но заболевание также может манифестировать в виде проктита с вовлечением левых отделов толстой кишки. При тяжелом течении, а также при фульминантной форме возможно развитие таких осложнений, как токсический мегаколон и перфорация кишечника, требующих хирургического лечения [6].

Своевременная и правильная интерпретация данных МСКТ при остром колите позволяет подтвердить диагноз,

Рис. 1. МСКТ брюшной полости пациента А. с псевдомембранозным колитом: *а* – в аксиальной; *б* – фронтальной плоскостях (стенки кишки значительно утолщены – *головки стрелок*, инфильтрация периколической клетчатки – *белые длинные стрелки*).

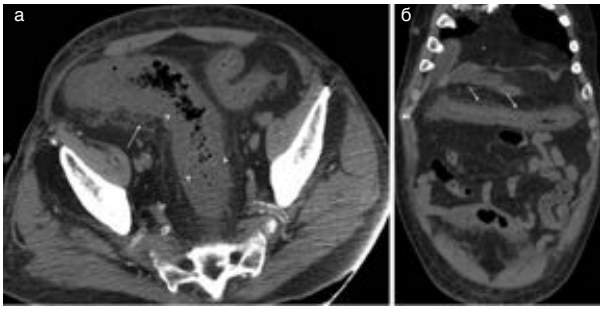

Рис. 2. МСКТ брюшной полости пациента А. с псевдомембранозным колитом, во фронтальной плоскости: слоистость стенки сигмовидной кишки (*белые длинные стрелки*).

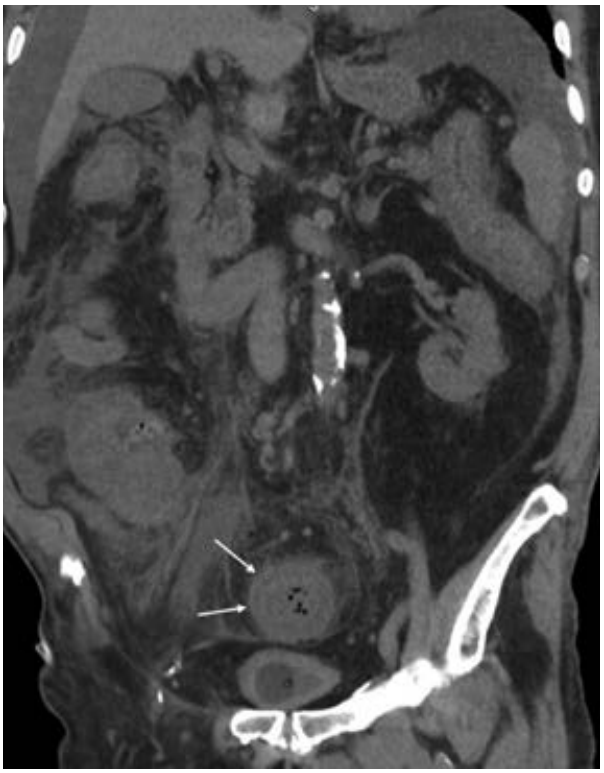

определить степень тяжести поражения и в ряде случаев предположить этиологию развития. Настороженность в отношении псевдомембранозного колита необходима для своевременной диагностики возможных осложнений, приводящих к фатальному исходу.

Цель исследования – продемонстрировать диагностические способности МСКТ в оценке воспалительных изменений кишечника.

Материалы и методы

Исследование выполнено на базе отделения рентгеновской диагностики и томографии Консультативно-диагностического центра ГБУЗ «ГКБ им. С.И.Спасокукоцкого». Работа проведена в соответствии с Хельсинкской декларацией, принятой в июне 1964 г. (Хельсинки, Финляндия) и пересмотренной в октябре 2000 г. (Эдинбург, Шотландия), одобрена локальным этическим комитетом. Все пациенты дали письменное информированное согласие на проведение МСКТ-исследования и научный анализ их данных.

МСКТ брюшной полости и забрюшинного пространства выполняли на компьютерном томографе Toshiba Aquilion Prime, 160 срезов (Toshiba, Япония) с техническими характеристиками: напряжение 120 кВ, сила тока 330 мА, коллимация 0,6 мм, толщина среза при построении мультипланарных реконструкций 0,8 мм.

Ретроспективно проанализированы МСКТ-исследования 7 пациентов в возрасте от 56 до 88 лет с клинической картиной острого колита. Результаты компьютерной томографии были сопоставлены с данными эндоскопического исследования, в одном случае подтверждены при хирургическом вмешательстве. Исследования выполнялись как в нативном режиме сканирования, так и с внутривенным болюсным контрастированием неионным йодированным препаратом в объеме 70–100 мл (в зависимости от массы тела пациента) при концентрации йода 370 мг/мл со скоростью 3,5 мл/с.

Результаты и обсуждение

Наиболее распространенным МСКТ-признаком острого колита явилось симметричное утолщение стенки, выявляемое во всех исследованиях. В 6 случаях определялось диффузное воспаление слизистой оболочки с циркулярным утолщением стенки, а у одного пациента отмечено сегментарное поражение дистальных отделов толстой кишки. Неровные контуры слизистой оболочки сочетались с гладкими внешними очертаниями стенки кишечника, а размеры утолщенной стенки варьировали от 6 до 15 мм. Следует отметить, что данный критерий не является специфическим признаком колита, однако степень утолщения при псевдомембранозном колите больше, чем у любого другого воспалительного заболевания. Асимметричное и локальное утолщение стенки необходимо дифференцировать с колоректальным раком и поражением кишечника при эндометриозе.

Слоистость стенки – еще один общий признак острого колита. При выполнении нативного исследования у 4 пациентов наблюдался симптом «мишени», который более четко характеризовался при контрастном усилении. Данный признак соответствует расслоению стенки с формированием 3 слоев, из которых слизистая оболочка и серозный слой накапливают контрастный препарат, тогда как подслизистая оболочка в середине остается интактной из-за отека. Симптом «гало» с 2 расслоенными слоями, при котором отмечалось гомогенное контрастное усиление слизистой оболочки и более слабое контрастирование подслизистого и серозного слоя вследствие отека и кровоизлияния, отмечен в одном наблюдении. Для псевдомембранозного и ряда неклостридиальных инфекционных колитов характерен симптом «аккордеона» (усиление слизистой оболочки, растянутой на утолщенном подслизистом слое, в сочетании с отечными, широкими поперечными складками, образованными сближенными гаустрами).

Отек периколической жировой клетчатки, увеличение мезентериальных лимфатических узлов (более 5 мм по короткой оси), дилатация брыжеечных артерий отражают острый воспалительный процесс и наблюдались в 6 случаях. Несмотря на то что периколический отек может наблюдаться при многих воспалительных и инфекционных заболеваниях толстой кишки, для псевдомембранозного колита характерна невыраженная инфильтрация, поскольку процесс затрагивает преимущественно слизистую оболочку и подслизистый слой. Аналогично – асцит является следствием повреждения стенки толстой кишки с пропотеванием воспалительного экссудата во внеклеточное пространство и наиболее часто встречается при инфекционных, ишемических и псевдомембранозных колитах.

Клиническое наблюдение

Пациент А., 88 лет, находился на стационарном лечении с 09.04.2018 по 21.04.2018. Основной диагноз:

Рис. 3. МСКТ брюшной полости пациента А. с псевдомембранозным колитом: *а* – во фронтальной плоскости (отек и утолщение слизистой оболочки с формированием симптома «аккордеона» – *головки стрелок*, сглаженный наружный контур стенки кишки – *белые длинные стрелки*, свободная жидкость в брюшной полости – *изогнутая стрелка*); *б* – аксиальной плоскости (отек и утолщение слизистой оболочки с формированием симптома «аккордеона» – *головки стрелок*, увеличение лимфатических узлов – *белые длинные стрелки*).

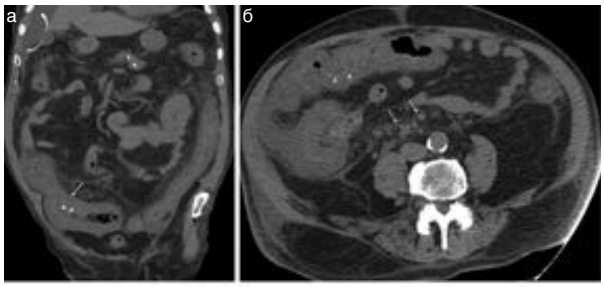

1) Гипертоническая болезнь 3-й степени с поражением сердца и почек. Артериальная гипертензия 3-й степени. Риск сердечно-сосудистых осложнений высокий. Фон: сахарный диабет 2-го типа, тяжелое течение. Диабетическая макро-микроангиопатия.

2) Хроническая обструктивная болезнь легких: смешанный тип, средней тяжести. Буллезная эмфизема. Кифосколиотическая грудная клетка.

Осложнение:

1) Недостаточность кровообращения 2Б.

2) Псевдомембранозный колит. Нефроангиосклероз. Нормоцитарная анемия.

3) Внебольничная двусторонняя полисегментарная пневмония в стадии разрешения. Дыхательная недостаточность 1-й степени.

Сопутствующее заболевание:

1) Хроническая ишемия головного мозга с когнитивными нарушениями.

2) Тромбоз сосудов нижних конечностей в стадии реканализации.

3) Гиперплазия предстательной железы. Хронический пиелонефрит.

Жалобы при поступлении: на слабость.

Анамнез болезни: заболел в конце января 2018 г., когда появилась температура до 39°С. Госпитализирован в стационар, получал антибактериальную терапию (цефазолин). С улучшением состояния был выписан. В начале марта отмечает подъем температуры до 39°С. Дома по назначению врача из частной клиники получал Амоксиклав с положительным эффектом; 06.04.2018 отмечает очередной подъем температуры до 38,5°С. Принимал анальгин. Доставлен бригадой скорой помощи в приемный покой. Учитывая тяжесть состояния, госпитализирован в отделение реанимации и интенсивной терапии с подозрением на пневмонию.

Физикальное исследование: общее состояние тяжелое, кожные покровы бледные, тургор снижен. Отеки нижних конечностей. Дыхание самостоятельное, учащенное. Аускультативно жесткое, справа в нижнебазальных отделах выслушиваются мелкопузырчатые хрипы. Частота дыхания – 22 в минуту. Артериальное давление – 115/70 мм. рт. ст. Частота сердечных сокращений – 90 уд/мин. Пульс – 90 уд/мин. Язык сухой, чистый. Живот умеренно вздут, при пальпации мягкий, безболезненный. Перистальтика выслушивается.

Рентгенологическое исследование органов грудной клетки: двусторонняя нижнедолевая пневмония.

Ультразвуковое исследование органов брюшной полости: пневматоз кишечника, свободная жидкость в брюшной полости, гепатоспленомегалия, диффузные изменения печени, камень нижней группы чашечек правой почки.

По данным МСКТ брюшной полости и забрюшинного пространства, выполненной в нативном режиме сканирования: скопление свободной жидкости в подпеченочном и поддиафрагмальном пространстве, перилиенально с распространением вдоль правого и левого латеральных каналов. Отмечается циркулярное утолщение стенок всех отделов толстой кишки до 16 мм с отсутствием гаустрации по наружному контуру, периколическая клетчатка инфильтрирована (рис. 1). Стенка кишки на распространенном уровне слоистая с формированием симптома «мишени» (рис. 2). Слизистая оболочка толстой кишки гиперденсна, отечна, с неровными внутренними очертаниями. Мезентериальные лимфатические узлы количественно увеличены, размерами до 9 мм по короткой оси (рис. 3). Заключение: КТ-признаки панколита на компьютерной томографии (псевдомембранозный колит), свободной жидкости в брюшной полости, лимфаденопатии.

Заключение

Выполнение МСКТ в диагностике острого колита направлено прежде всего на выявление соответствующих признаков воспаления. В случае сомнительных результатов МСКТ окончательный диагноз должен устанавливаться с учетом данных эндоскопического обследования и биопсии. Однако знание особенностей МСКТ у пациентов с колитом позволяет структурировать и ускорить описание исследования, что способствует своевременному выявлению возможных осложнений и подбору наиболее подходящего терапевтического лечения.

Финансирование исследования и конфликт интересов

Исследование не финансировалось какими-либо источниками, и конфликты интересов, связанные с данным анализом, отсутствуют.

Литература/References

1. Thoeni RF, Cello JP. CT imaging of colitis. Radiology 2006; 240 (3): 623–38.
2. Plastaras L, Vuitton L, Badet N et al. Acute colitis: differential diagnosis using multidetector CT. Clin Radiol 2015; 70 (3): 262–9.
3. Barral M, Boudiaf M, Dohan A et al. MDCT of acute colitis in adults: an update in current imaging features. Diagn Interv Imaging 2015; 96 (2): 133–49.
4. Srisajjakul S, Prapaisilp P, Kijsawat N. Multidetector computed tomography features of positive endoscopic or toxin assay Clostridium difficile colitis. J Med Assoc Thai 2013; 94 (4): 477–84.
5. Немцов Л.М. Псевдомембранозный колит как мультидисциплинарная проблема. Вестн. ВГМУ. 2014; 13 (3): 6–19. / Nemcov L.M. Psevdomembranoznyj kolit kak multidisciplinarnaya problema. Vestn. VGMU. 2014; 13 (3): 6–19. [in Russian]
6. Белинская Е.И., Свистунов В.В., Цинзерлинг В.А. Псевдомембранозный колит по материалам аутопсий крупного многопрофильного стационара. Журн. инфектологии. 2014; 6 (2): 17–24. / Belinskaya E.I., Svistunov V.V., Cinzerling V.A. Psevdomembranoznyj kolit po materialam autopsij krupnogo mnogoprofilnogo stacionara. Zhurn. infektologii. 2014; 6 (2): 17–24. [in Russian]

СВЕДЕНИЯ ОБ АВТОРАХ

Лежнев Дмитрий Анатольевич – д-р мед. наук, проф., зав. каф. лучевой диагностики стоматологического фак-та ФГБОУ ВО «МГМСУ им. А.И.Евдокимова». E-mail: lezhnevd@mail.ru

Гильфанов Юнус Шамильевич – зав. отд-нием рентгеновской диагностики и томографии Консультативно-диагностического центра ГБУЗ «ГКБ им. С.И.Спасокукоцкого»; ст. лаборант каф. лучевой диагностики ФГБОУ ВО «МГМСУ им. А.И.Евдокимова». E-mail: g.junus@gmail.com

Иванова Ирина Васильевна – канд. мед. наук, доц. каф. лучевой диагностики ФГБОУ ВО «МГМСУ им. А.И.Евдокимова». E-mail: ivanovairina74@yandex.ru

Сангаева Лейла Михайловна – канд. мед. наук, врач-рентгенолог отд-ния рентгеновской диагностики и томографии Консультативно-диагностического центра ГБУЗ «ГКБ им. С.И.Спасокукоцкого»; доц. каф. лучевой диагностики ФГБОУ ВО «МГМСУ им. А.И.Евдокимова». E-mail: sangaevalm@mail.ru

DOI: 10.26442/2075-1753_2018.8.17-19

Клинический случай: первичный склерозирующий холангит у больного с язвенным колитом

И.Л.Кляритская, Е.В.Максимова, Е.И.Стилиди✉

Медицинская академия им. С.И.Георгиевского ФГАОУ ВО «Крымский федеральный университет им. В.И.Вернадского». 295006, Россия, Симферополь, б-р Ленина, д. 5/7
✉aleandreeva1@gmail.com

В статье представлен клинический случай больного с первичным склерозирующим холангитом и язвенным колитом. Рассмотрены клинические проявления заболевания, изменения в лабораторных и инструментальных методах обследования, дифференциальный диагноз основных симптомов, тактика ведения больного. Пациенты с язвенным колитом и первичным склерозирующим холангитом имеют повышенный риск возникновения колоректального рака. В связи с этим терапия должна быть направлена как на профилактику рецидива заболевания, так и на профилактику возникновения колоректального рака.

Ключевые слова: первичный склерозирующий холангит, явзвенный колит.

Для цитирования: Кляритская И.Л., Максимова Е.В., Стилиди Е.И. Клинический случай: первичный склерозирующий холангит у больного с язвенным колитом. Consilium Medicum. 2018; 20 (8): 17–19. DOI: 10.26442/2075-1753_2018.8.17-19

Case reports

Clinical case of a combination of ulcerative colitis and primary sclerosing cholangitis

I.L.Klyaritskaya, E.V.Maksimova, E.I.Stilidi✉

S.I.Georgievsky Medical Academy of the V.I.Vernadsky Crimean Federal University. 295006, Russian Federation, Simferopol, b-r Lenina, d. 5/7
✉aleandreeva1@gmail.com

Abstract

A clinical case of combination of ulcerative colitis and primary sclerosing cholangitis is presented in the article. Data on clinical manifestations of disease, changes in laboratory and tool methods of examination, differential diagnosis, and tactics of further examination of a patient are also described. The combination of ulcerative colitis and primary sclerosing cholangitis increases the risk of colorectal cancer. Therefore treatment should be directed both on prevention of relapse of the disease and of colorectal cancer occurrence. Besides such medications as 5-aminosalicylic acid and ursodeoxycholic acid should be prescribed.

Key words: primary sclerosing cholangitis, ulcerative colitis.

For citation: Klyaritskaya I.L., Maksimova E.V., Stilidi E.I. Clinical case of a combination of ulcerative colitis and primary sclerosing cholangitis. Consilium Medicum. 2018; 20 (8): 17–19. DOI: 10.26442/2075-1753_2018.8.17-19

Среди хронических неспецифических заболеваний кишечника удельный вес язвенного колита (ЯК) составляет более чем 40%. Во всем мире наблюдается ежегодное увеличение заболеваемости ЯК лиц молодого, трудоспособного возраста, приводящее к ранней инвалидизации у 1/3 больных с данной патологией. При сочетании ЯК с первичным склерозирующим холангитом (ПСХ) прогноз для качества жизни становится еще более неблагоприятным.

Воспалительные заболевания кишечника (ВЗК) – группа хронических аутоиммунных заболеваний, включающих в себя ЯК и болезнь Крона (БК), этиология которых на сегодняшний день не до конца установлена. ЯК – хроническое заболевание толстой кишки, характеризующееся иммунным воспалением ее слизистой оболочки [1]. При ЯК поражается только толстая кишка (за исключением ретроградного илеита), в процесс обязательно вовлекается прямая кишка, воспаление чаще всего ограничивается слизистой оболочкой (за исключением острого тяжелого колита) и носит диффузный характер. ПСХ – хроническое воспаление вне- и внутрипеченочных желчных протоков неизвестной этиологии [2].

Принимая во внимание современную гипотезу развития ПСХ при ВЗК, согласно которой повышение проницаемости кишечного эпителия облегчает проникновение эндотоксинов и токсических бактериальных продуктов через собственную пластинку слизистой оболочки в систему vena portae и печень с дальнейшим развитием перихолангита, нарушением экскреции желчи и поражением желчных протоков, ПСХ следует рассматривать как одно из внекишечных проявлений БК и ЯК (табл. 1).

Согласно зарубежным данным, заболеваемость ЯК составляет от 0,6 до 24,3 на 100 тыс. человек, распространенность достигает 505 на 100 тыс. человек [3]. Данные о распространенности ЯК в Российской Федерации ограничены. Распространенность ЯК выше в северных широтах и на Западе. Заболеваемость и распространенность ЯК в Азии ниже, но в последнее время наблюдается тенденция к увеличению. Европеоиды страдают заболеванием чаще, чем представители негроидной и монголоидной рас. Пик заболеваемости отмечается между 20 и 30 годами жизни, а второй пик заболеваемости описан в возрасте 60–70 лет. Заболеваемость приблизительно одинакова у мужчин и женщин.

ПСХ мужчины болеют в 2 раза чаще, чем женщины. Заболевание обычно развивается в возрасте 25–45 лет, но не исключено и в более раннем возрасте, обычно в сочетании

Таблица 1. Внекишечные (системные) проявления ЯК [1]

Аутоиммунные, связанные с активностью заболевания	Аутоиммунные, не связанные с активностью заболевания	Заболевания, обусловленные длительным воспалением и метаболическими нарушениями
Артропатии (артралгии, артриты), поражение кожи (узловатая эритема, гангренозная пиодермия), поражение слизистых (афтозный стоматит), поражение глаз (увеит, ирит, иридоциклит, эписклерит)	Анкилозирующий спондилит (сакроилеит), ПСХ, остеопороз, остеомаляция, псориаз	Холелитиаз, стеатоз печени, стеатогепатит, тромбоз периферических вен, тромбоэмболия легочной артерии, амилоидоз

с хроническим ЯК. ПСХ может сочетаться с другими аутоиммунными заболеваниями, в том числе с тиреоидитом и сахарным диабетом 1-го типа.

Почти у 70% больных с ПСХ имеется сопутствующий язвенный колит [4] и очень редко – регионарный илеит. Вместе с тем из 10–15% случаев поражения печени при ЯК на долю больных со склерозирующим холангитом приходится 5%. Отмечается, что если у больных язвенным колитом обнаруживается повышение щелочной фосфатазы, то в 80% случаев выявляется сопутствующий ПСХ. ПСХ может выявляться раньше или позже, чем колит; в некоторых случаях развитие холангита может предшествовать колиту на срок до 3 лет. Активность холангита, как правило, обратно пропорциональна активности колита.

Клинический случай

Больной Т., 1991 года рождения, в июле 2015 г. был госпитализирован в гастроэнтерологическое отделение РКБ им. Н.А.Семашко с диагнозом: гепатит неуточненной этиологии для определения дальнейшей тактики лечения. Больным себя считает с 2015 г., когда впервые появились жалобы на тяжесть в правом подреберье и эпигастрии, тогда ему было назначено дообследование и амбулаторное лечение по месту жительства.

При объективном осмотре: общее состояние удовлетворительное, рост 172 см, масса тела 64 кг, индекс массы тела 17,3 кг/м^2. В функциональных пробах печени умеренный синдром цитолиза (увеличение аланинаминотрансферазы до 182 Е/л, аспартатаминотрансферазы до 92 Е/л), холестаза (увеличение гамма-глутамилтранспептидазы до 472 Е/л, щелочной фосфатазы до 432 Е/л). Копрограмма: кристаллы жирных кислот (+), капли жира (+), крахмальные зерна (+); Ректороманоскопия: толстая кишка осмотрена на 15 см. Выше на слизистой наложения каловых масс зеленого цвета. В осмотренном отрезке слизистая со смазанным сосудистым рисунком; слизистая гиперемирована, зернистая; эзофагогастродуоденоскопия: пищевод – без особенностей. Зубчатая линия не смещена. Кардия смыкается. Желудок содержит в умеренном количестве слизь с примесью светлой желчи, складки обычные. Слизистая отечна, местами умеренно гиперемирована. Привратник проходим. Слизистая луковицы двенадцатиперстной кишки и постбульбарных отделов местами гиперемирована, деформаций нет. Заключение: застойный папиллит, диффузная эритематозная дуоденопатия. Биопсия – хронический неактивный папиллит с деформацией ворсин.

При проведении ультразвукового исследования органов брюшной полости (ОБП) в июле 2015 г.: печень не увеличена, вертикальный размер по срединной линии – 65 мм, по правой среднеключичной линии – 135 мм, по переднеподмышечной – 145 мм. Контуры: ровные, паренхима без очаговых изменений, средней эхогенности, стенки сосудов и протоков печени уплотнены. Воротная вена – 12 мм. Внутрипеченочные желчные протоки не расширены. В области ворот печени и по ходу портальной вены визуализируется группа лимфоузлов, размеры наибольшего из них 16×9 мм. Желчный пузырь неправильной овальной формы, размерами 65×24×30 мм, стенки его не утолщены, содержимое однородное. Холедох – до 6,5 мм, стенки его – до 2 мм, отмечается их двухконтурность (признаки холангита), просвет свободен.

В августе 2015 г. больному была проведена компьютерная томография (КТ) ОБП с контрастированием: КТ-признаки холангита, минимальная внутрибрюшная лимфаденопатия, долихоколон, дивертикулез. После изучения результатов КТ ОБП с контрастированием была рекомендована МР-холангиопанкреатография: дистальные отделы внутрипеченочных протоков V и VI сегментов неравномерно расширены, просвет сегментарных протоков на уровне слияния до 1 мм; диаметр правого долевого протока – 2 мм, диаметр левого долевого протока – 2 мм. Диаметр пузырного протока – 1,3 мм, диаметр общего печеночного протока – 4 мм, диаметр холедоха – 6 мм, проток поджелудочной железы – диаметром 1 мм. Конкрементов в протоках нет, локальных сужений протоков не выявлено. Свободной жидкости в брюшной полости и в плевральных полостях не выявлено. Заключение МР-холангиопанкреатографии: неравномерное расширение протоков V–VI сегментов печени (ПСХ?).

После проведения стационарного лечения с включением урсодезоксихолевой кислоты (15–20 мг/кг в сутки) уменьшились симптомы заболевания.

До июня 2016 г. чувствовал себя хорошо. В начале июля 2016 г. возобновились жалобы на тяжесть в правом подреберье, появился жидкий стул до 5 раз в сутки с примесью крови. Участковый терапевт направил пациента на стационарное лечение по месту жительства. В гастроэнтерологическом отделении ему впервые поставили диагноз: язвенный колит, назначили курс лечения: месалазин 3 г/сут per os, преднизолон 30 мг/сут per os с постепенным снижением дозы и последующей отменой.

Видеоколоноскопия (июль 2016 г.). Колоноскоп введен в терминальный отдел подвздошной кишки. На осмотренном промежутке просвет кишки не сужен, содержит умеренное количество промывных вод. Слизистая прямой кишки отечна, неярко гиперемирована, рыхловата, сосудистый рисунок не визуализируется. Слизистая сигмовидной кишки без отека, розовая, сосудистый рисунок умеренно смазан. Слизистая ободочной кишки без отека, розовая, сосудистый рисунок четкий. В области селезеночного угла – 2; в средней трети поперечноободочной кишки – 2 и в поперечноободочной кишке ближе к печеночному углу – 1 визуализируются очаги гиперплазии слизистой от 0,4 до 0,7 см в диаметре, высотой до 0,2–0,4 см, слизистая на них умеренно бугристая, розовая, на верхушке гиперемирована, эрозирована. Взята биопсия: ткань рыхловато-эластичная. Слизистая слепой кишки с мелкоочаговым отеком, яркой очаговой гиперемией, на стенках единичные плоские эрозии до 0,2 см в диаметре с чистым дном. Тонус кишки нормальный, гаустрация сохранена, стенки кишки эластичные. Баугиневая заслонка губовидной формы, смыкается неплотно, слизистая на ней с умеренным отеком и неяркой диффузной гиперемией. Слизистая терминального отдела подвздошной кишки с умеренным отеком и неяркой диффузной гиперемией. Устье аппендикулярного отростка без особенностей. Заключение: эрозированные очаги гиперплазии поперечноободочной кишки. Единичные эрозии слепой кишки. Недостаточность Баугиневой заслонки. Выраженный тифлит. Умеренно выраженный терминальный илеит. Умеренно выраженный сегментарный колит. Биопсия характерна для язвенного колита.

С июля 2016 г. по декабрь 2017 г. была медикаментозная ремиссия на 3 г/сут месалазина. На фоне хорошего самочувствия больной самостоятельно начал уменьшать дозу месалазина.

В январе 2017 г. состояние больного ухудшилось: жидкий стул с примесью крови участился до 7 раз в сутки, появились сильные боли в животе. Больной был госпитализирован в гастроэнтерологическое отделение. При проведении колоноскопии были выявлены изменения: начиная с прямой кишки, слизистая диффузно инфильтрирована, неравномерно зернистая, красная, умеренно ранимая, с множеством микроабсцессов, в сигме единичные плоские язвы с зернистыми краями. Сосудистый рисунок отсутствует, во всех отделах имеются единичные полиповидные образования. Складки резко сглажены, местами отсутствуют. Слепая кишка без складок. Баугиниева заслонка вовлечена в воспалительный процесс, раскрыть ее устья не удается. Биопсия из полиповидного образования восходящей кишки. Заключение: язвенный колит, активная стадия, тотальное поражение, псевдополипоз.

Таблица 2. Определение риска колоректального рака у больных ЯК (по данным колоноскопии через 6–8 лет от дебюта заболевания) [1]	
Тотальный ЯК	Низкий риск – 0–2 фактора риска, высокий риск – 3–4 фактора риска
Сохраняющееся воспаление (по данным эндоскопического/гистологического исследования)	
Семейный анамнез колоректального рака	
Воспалительный полипоз	
При высоком риске скрининговая колоноскопия проводится каждые 1–2 года, а при низком риске – каждые 3–4 года	

На основании лабораторных и инструментальных методов исследования был выставлен диагноз: язвенный колит, хроническое рецидивирующее течение, тотальное поражение, среднетяжелая атака по Truelove-Witts (индекс Мейо – 8 баллов). Внекишечные проявления (ПСХ).

Пациенту было рекомендовано: месалазин (в таблетках) 3 г/сут, месалазин 2 г/сут (в клизмах), метрогил 1 г внутривенно капельно, урсодезоксихолевая кислота (Урсосан) 15–20 мг/кг в сутки, смекта по 1 пакету 3 раза в день, преднизолон 1 мг/кг, азатиоприн 2 мг/кг. К концу 1-го месяца терапии наблюдалась положительная динамика: урежение частоты дефекаций, уменьшение выделения крови в кале, снижение активности трансаминаз, улучшение общего состояния.

Контрольный осмотр был проведен в апреле 2017 г. гастроэнтерологом в поликлинике по месту жительства: больной не предъявлял жалоб, стул 2 раза в сутки, кашицеобразный, без патологических примесей. На момент обследования принимал месалазин 2 г/сут per os, Урсосан 250 мг по 1 таблетке 3 раза в день, азатиоприн 2 мг/кг.

Основные цели терапии: замедление прогрессирования заболевания, предотвращение и купирование осложнений, купирование симптомов, улучшение качества жизни. Для достижения данных целей были назначены месалазин, использующийся для индукции ремиссии и в качестве средства поддерживающей терапии в стадии ремиссии, и урсодезоксихолевая кислота [5].

При ПСХ возникают стенозы, стриктуры и пристеночные расширения желчных протоков (в виде «нитки жемчуга»), которые служат причиной развития других осложнений. Связь ПСХ, впервые описанного как самостоятельная клиническая форма в 1924 г., с ВЗК была выявлена в 1965 г. Полученные в последние годы результаты позволяют сделать вывод, что, несмотря на отчетливую клиническую ассоциацию между ПСХ и ВЗК, иммуногенетические связи между обоими заболеваниями неясны. Хорошо известно, что сочетание тотального ЯК с ПСХ ассоциируется с повышенным риском развития рака толстой кишки.

У больных с длительным анамнезом ЯК существенно повышен риск колоректального рака, что обусловливает необходимость регулярного обследования для выявления дисплазии эпителия толстой кишки. На вероятность развития рака влияют следующие факторы [6]:

- длительность анамнеза ЯК: риск колоректального рака составляет 2% – при 10-летнем, 8% – при 20-летнем и 18% при 30-летнем анамнезе;
- начало заболевания в детском и подростковом возрасте, хотя этот фактор может лишь отражать длительность анамнеза и не являться независимым предиктором колоректального рака;
- протяженность поражения: риск наиболее повышен у пациентов с тотальным ЯК, в то время как у пациентов с проктитом риск не отличается от среднего в популяции;
- наличие ПСХ;
- семейный анамнез колоректального рака;
- тяжелые обострения ЯК в анамнезе или непрерывное течение ЯК. Последствием высокой активности ЯК может являться воспалительный полипоз, также являющийся фактором риска развития колоректального рака.

В целом, скрининг колоректального рака у больных ЯК следует начинать после 6–8 лет от дебюта заболевания. У пациентов, страдающих ПСХ, регулярное контрольное обследование следует начать раньше в связи с высоким риском рака. Пациенты с поражением, ограниченным прямой кишкой, могут наблюдаться с той же периодичностью, что и здоровые люди, при условии, что прошедшее или активное воспаление проксимальнее прямой кишки исключено при эндоскопическом исследовании и биопсии остальных отделов кишки. Частота рутинных эндоскопических исследований диктуется степенью риска, оцениваемой при колоноскопии через 6–8 лет после начала ЯК (табл. 2) [1].

Заключение

Таким образом, представленная клиническая демонстрация характеризует особенности впервые выявленного ЯК у больного с ПСХ: ПСХ манифестировался раньше, чем ЯК.

Анализируя историю болезни пациента, следует отметить, что ведение больного должно быть направлено на снижение риска возникновения колоректального рака, так как при ЯК наличие перихолангита и склерозирующего холангита увеличивает риск дисплазии и колоректального рака.

Литература/References

1. Ивашкин В.Т., Шелыгин Ю.А., Абдулганиева Д.И. и др. Рекомендации Российской гастроэнтерологической ассоциации и Ассоциации колопроктологов России по диагностике и лечению взрослых больных язвенным колитом. Рос. журн. гастроэнтерологии, гепатологии, колопроктологии. 2015; 1: 48–65. / Ivashkin V.T., Shelygin Yu.A., Abdulganieva D.I. i dr. Rekomendatsii Rossiiskoi gastroenterologicheskoi assotsiatsii i Assotsiatsii koloproktologov Rossii po diagnostike i lecheniyu vzroslykh bol'nykh yazvennym kolitom. Ros. zhurn. gastroenterologii, gepatologii, koloproktologii. 2015; 1: 48–65. [in Russian]
2. Ивашкин В.Т., Широкова Е.Н., Маевская М.В. и др. Клинические рекомендации Российской гастроэнтерологической ассоциации и Российского общества по изучению печени по диагностике и лечению холестаза. Рос. журн. гастроэнтерологии, гепатологии, колопроктологии. 2015; 2: 41–57. / Ivashkin V.T., Shirokova E.N., Maevskaya M.V. i dr. Klinicheskie rekomendatsii Rossiiskoi gastroenterologicheskoi assotsiatsii i Rossiiskogo obshchestva po izucheniyu pecheni po diagnostike i lecheniyu kholestaza. Ros. zhurn. gastroenterologii, gepatologii, koloproktologii. 2015; 2: 41–57. [in Russian]
3. Cosnes J, Gower-Rousseau C, Seksik P, Cortot A. Epidemiology and natural history of inflammatory bowel diseases. Gastroenterology 2011; 140: 1785–94.
4. Стилиди Е.И., Максимова Е.В., Кляритская И.Л. Внекишечные проявления воспалительных заболеваний кишечника: обзор рекомендаций European Crohn's And Colitis Organisation, 2016. Научный руководитель. 2016; 6 (18): 108–20. / Stilidi E.I., Maksimova E.V., Kliaritskaia I.L. Vnekishechnye proyavleniya vospalitel'nykh zabolevanii kishechnika: obzor rekomendatsii European Crohn's And Colitis Organisation, 2016. Nauchnyi rukovoditel'. 2016; 6 (18): 108–20. [in Russian]
5. Кляритская И.Л., Максимова Е.В., Стилиди Е.И. Возможности канцеропревенции с применением урсодезоксихолевой кислоты. Крымский терапевт. журн. 2015; 2 (25): 18–23. / Kliaritskaia I.L., Maksimova E.V., Stilidi E.I. Vozmozhnosti kantseropreventsii s primeneniem ursodezoksikholevoi kisloty. Krymskii terapevt. zhurn. 2015; 2 (25): 18–23. [in Russian]
6. Rutter M, Saunders B, Wilkinson K et al. Severity of inflammation is a risk factor for colorectal neoplasia in ulcerative colitis. Gastroenterology 2004; 126: 451–9.

СВЕДЕНИЯ ОБ АВТОРАХ

Кляритская Ирина Львовна – д-р мед. наук, проф., зав. каф. терапии, гастроэнтерологии, кардиологии и общей врачебной практики (семейной медицины) фак-та подготовки медицинских кадров высшей квалификации и ДПО МА им. С.И.Георгиевского ФГАОУ ВО «КФУ им. В.И.Вернадского», гл. внештатный федеральный гастроэнтеролог по Республике Крым и г. Севастополю Минздрава России. E-mail: klira3@yandex.ru

Максимова Елена Владимировна – канд. мед. наук, ассистент каф. терапии, гастроэнтерологии, кардиологии и общей врачебной практики (семейной медицины) фак-та подготовки медицинских кадров высшей квалификации и ДПО МА им. С.И.Георгиевского ФГАОУ ВО «КФУ им. В.И.Вернадского». E-mail: HelenMaksimovatt@mail.ru

Стилиди Елена Игоревна – канд. мед. наук, ассистент каф. терапии, гастроэнтерологии, кардиологии и общей врачебной практики (семейной медицины) фак-та подготовки медицинских кадров высшей квалификации и ДПО МА им. С.И.Георгиевского ФГАОУ ВО «КФУ им. В.И.Вернадского». E-mail: aleandreeva1@gmail.com

DOI: 10.26442/2075-1753_2018.8.20-23

Современные аспекты лечения пациентов с неалкогольной жировой болезнью печени

Д.Т.Дичева✉, Е.И.Кузнецова

ФГБОУ ВО «Московский государственный медико-стоматологический университет им. А.И.Евдокимова» Минздрава России. 127473, Россия, Москва, ул. Делегатская, д. 20, стр. 1
✉Di.di4eva@yandex.ru

В обзорной статье раскрываются принципы терапии пациентов с неалкогольной жировой болезнью печени (НАЖБП). Подчеркивается, что основой лечения данного заболевания является модификация образа жизни и диеты. Анализируются современные методы фармакотерапии НАЖБП.

Ключевые слова: неалкогольная жировая болезнь печени, лечение.

Для цитирования: Дичева Д.Т., Кузнецова Е.И. Современные аспекты лечения пациентов с неалкогольной жировой болезнью печени. Consilium Medicum. 2018; 20 (8): 20–23. DOI: 10.26442/2075-1753_2018.8.20-23

Review

Modern aspects of nonalcoholic fatty liver disease patients treatment

D.T.Dicheva✉, E.I.Kuznetsova

A.I.Evdokimov Moscow State University of Medicine and Dentistry of the Ministry of Health of the Russian Federation. 127473, Russian Federation, Moscow, ul. Delegatskaia, d. 20, str. 1
✉Di.di4eva@yandex.ru

Abstract

The review article presents the principles of patients with nonalcoholic fatty liver disease (NAFLD) treatment. It is outlined that lifestyle and diet modification are the basis for the disease treatment. Modern methods of NAFLD pharmacotherapy are analysed.

Key words: nonalcoholic fatty liver disease, treatment.

For citation: Dicheva D.T., Kuznetsova E.I. Modern aspects of nonalcoholic fatty liver disease patients treatment. Consilium Medicum. 2018; 20 (8): 20–23. DOI: 10.26442/2075-1753_2018.8.20-23

На сегодняшний день диагноз «неалкогольная жировая болезнь печени» (НАЖБП) является достаточно распространенным в мировой популяции. Стоит отметить, что под НАЖБП подразумевается ряд последовательных сменяющих друг друга состояний: жировой стеатоз (гепатоз) – первая ступень, не сопровождающаяся клиническими проявлениями, характеризующаяся доброкачественным течением; при отсутствии изменения образа жизни и модификации диеты развивается неалкогольный стеатогепатит (НАСГ), характеризующийся потенциалом к прогрессированию в цирроз печени и гепатоцеллюлярную карциному [1].

По данным статистических исследований, мировая распространенность НАЖБП составляет 25,24% [2]. Аналогичная ситуация наблюдается и в Российской Федерации. Интересно, что наибольшая заболеваемость стеатозом печени отмечена у лиц пожилого возраста (70–80 лет) – 34,26%, а НАСГ – у пациентов 50–59 лет (10,95%) [3]. Согласно исследованию C.Day и соавт. примерно 12–14% случаев стеатогепатоза трансформируется в стеатогепатит, 13% НАСГ переходит в цирроз, 5–10% – в выраженный фиброз [4].

С учетом того, что НАЖБП сопряжена с целым рядом метаболических нарушений, современная терапия должна быть комплексной, направленной на коррекцию всех звеньев, вовлеченных в патологический процесс. Тем не менее на настоящий момент оптимальная терапия НАЖБП продолжает разрабатываться. Доступные анализу результаты клинических исследований, как правило, выполнены на относительно небольшой когорте пациентов, имеют разную методологическую структуру, что затрудняет их систематизацию и проведение сравнительного анализа [5, 6]. Однако большинство авторов едины во мнении, что основой лечения НАЖБП является модификация образа жизни и диеты.

Под модификацией образа жизни понимают снижение массы тела и увеличение физической активности [1].

Для получения клинически значимого изменения состояния паренхимы печени рекомендуется похудение пациента на 7–10%. Для достижения этой цели необходимо как снижение калорийности употребляемой пищи до 500–1000 ккал, так и увеличение физической активности согласно национальным рекомендациям [7]. Актуальность разговора о пищевом поведении и снижении индекса массы тела обусловлена тем, что, по данным G.Tarantino и соавт., из всех 10–25% граждан, страдающих стеатозом, 30–100% имеют морбидное ожирение и 10–75% страдают сахарным диабетом 2-го типа [4].

Однако каждый практикующий врач знает, что рекомендации по модификации образа жизни крайне непопулярны у людей, которые занимают позицию самооправдания, утверждая, что они не переедают и стараются вести здоровый образ жизни. В силу того, что именно сформировавшийся образ жизни, характер питания привели к формированию этого заболевания, для мотивации пациента к снижению массы тела помимо рекомендаций к диетотерапии чрезвычайно важным является выявление типа нарушения пищевого поведения, доминирующего у данного больного. Однако небольшой процент врачей знакомы с этой проблемой. Направление к психотерапевту воспринимается пациентами крайне негативно. С другой стороны, пациенты, придерживающиеся диеты и изменения массы тела в первые месяцы после начала лечения, часто прекращают начатую коррекцию и возвращаются к исходной массе тела, порой с отрицательной динамикой. Это нередко объясняется повышающимся уровнем реактивной тревожности, что активизирует у данных пациентов гиперфагическую реакцию на стресс. Все перечисленное не умаляет значимость модификации образа жизни, что сталкивается с крайне малой возможностью реализовать эти

рекомендации на практике. Мы должны признать, что на первый план выходит медикаментозная коррекция стеатогепатита как состояния, отражающего функциональную активность печени и являющегося риском трансформации в фиброз и цирроз.

На сегодняшний день вопрос о целесообразности назначения омега-3-полиненасыщенных жирных кислот остается открытым. Согласно метаанализу 9 ретроспективных исследований (335 пациентов) употребление омега-3-полиненасыщенных жирных кислот способствует уменьшению стеатоза печени, но гистологически никаких подтверждающих данных к настоящему моменту получено не было [8]. Интересным фактом является открытие положительного воздействия кофе на предотвращение развития фиброза [9, 10]. Важно отметить, что при употреблении других кофеинсодержащих продуктов и декофеинизированного кофе таких закономерностей обнаружено не было.

В настоящее время лекарственные средства, применяемые для лечения НАЖБП, направлены на снижение массы тела, редукцию инсулинорезистентности (ИР) и уменьшение степени повреждения печени. Согласно рекомендациям Европейской ассоциации по изучению заболеваний печени, Европейской ассоциации по изучению диабета, Европейской ассоциации по изучению ожирения, добавление в схему лечения к диете и модификации образа жизни фармпрепаратов показано пациентам с НАСГ, особенно лицам с выраженным фиброзом печени (≥F2), а также с менее выраженной формой НАЖБП, но наличием сахарного диабета, метаболического синдрома, устойчивым повышением аланинаминотрансферазы (АЛТ) [11].

Учитывая известную взаимосвязь между гиперинсулинемией и развитием НАЖБП, данной группе пациентов необходимо включить в план лечения гипогликемические средства, влияющие на ИР: бигуаниды (метформин) и тиазолидиндионы (пиоглитазон). Несмотря на доказанное снижение ИР, выраженность стеатоза печени и гепатомегалии при приеме метформина у пациентов с НАЖБП, по данным J.Haukeland и соавт., оказалась неудовлетворительной, согласно отдаленным результатам, в отношении воспалительных и фибротических изменений в печени, в связи с чем этот препарат в рамках лечения НАЖБП не рассматривается [13]. Тем не менее применение этого препарата оправдано у пациентов с сахарным диабетом 2-го типа, который в 50% случаев выявляется у пациентов с НАЖБП. Другие авторы считают целесообразным применение метформина.

Касательно тиазолидиндионов отмечены их положительное влияние на повышение чувствительности жировой, мышечной и печеночной тканей к инсулину, уменьшение уровня триглицеридов, повышение экспрессии транспортеров глюкозы. Согласно ряду рандомизированных контролируемых исследований (РКИ), использование пиоглитазона целесообразно у пациентов с НАЖБП в дозе 30–45 мг/сут [14, 15]. Недавно завершенное РКИ с периодом проспективного наблюдения 18 мес подтвердило стабильные отдаленные результаты терапии пиоглитазоном в дозе 45 мг/сут у пациентов с НАСГ, выражающиеся в нормализации гистологических маркеров заболевания [16].

С целью уменьшения степени повреждения печени и регресса иммуновоспалительного компонента в рамках терапии НАЖБП используются цитопротекторы. Одним из наиболее исследованных препаратов является урсодезоксхолиевая кислота (УДХК).

УДХК является эффективным цито- и гепатопротектором, учитывая свое плейотропное действие (цитопротективное, антиапоптическое, иммуномодулирующее, гипохолестеринемическое, антифибротическое) [17–19]. В рекомендациях Европейской ассоциации по изучению болезней печени установлена доказательная эффективность по назначению УДХК при разных формах НАЖБП.

Способность УДХК встраиваться в фосфолипидный слой плазмолеммы, делая ее устойчивее по отношению к повреждающим факторам (гидрофобные желчные кислоты, токсические продукты метаболизма этанола), определяет ее цитопротективные свойства. Многими авторами описан антиапоптический эффект, который заключается в угнетении митохондриального пути апоптоза за счет блокировки высвобождения митохондиального цитохрома С в цитозоль клетки и последующего образования апоптосомы [20]. Благодаря воздействию на ряд провоспалительных цитокинов (интерлейкины 1, 2, 4, 6, фактор некроза опухоли α, интерферон γ) УДХК реализует свое иммуномодулирующее действие. На настоящий момент продолжают исследоваться антиоксидантное и антифибротическое действие УДХК [17, 21].

По данным Z.Xiang и соавт. и при систематическом обзоре 12 РКИ (7 исследований – монотерапия УДХК, 5 – комбинация с другими препаратами; всего 1160 пациентов) было отмечено, что монотерапия УДХК приводит к улучшению функции печени в 5 исследованиях и уменьшению выраженности стеатоза и фиброза – в 2. Немаловажно подчеркнуть, что все 5 исследований, в которых оценивалась эффективность комбинации УДХК с другими препаратами, выявили значимое улучшение функциональных печеночных показателей, при этом в двух из них было зафиксировано уменьшение стеатоза и некровоспаления согласно гистологическим данным [22].

Хорошо известен тот факт, что ИР является одним из ведущих патогенетических механизмов формирования метаболического синдрома и НАЖБП. В последние годы активно изучается потенциал УДХК в снижении ИР.

В экспериментальных исследованиях было показано, что УДХК оказывает активирующее действие на рецептор плазмолеммы для желчных кислот TGR5, который стимулирует выработку инкретинов, а также на фарнезоидный Х-рецептор [23]. Недавно установлено, что желчные кислоты, включая УДХК, служат сигнальными молекулами с системными эндокринными функциями. Они активируют протеинкиназные пути, представляют собой лиганды для TGR5 и таким образом регулируют собственную энтерогепатическую циркуляцию, а также гомеостаз глюкозы, триглицеридов и энергетические процессы. В силу физиологического единства функционирования печени и желчного пузыря у пациентов с НАЖБП чаще выявляется повышение литогенности желчи, что приводит к формированию билиарного сладжа и увеличивает риск развития желчнокаменной болезни (ЖКБ). Согласно нашим данным, около 1/3 пациентов с НАЖБП на момент обследования имеют ЖКБ. Гипокалорийная диета повышает риск развития билиарного сладжа и ЖКБ; отмечается ослабление стимуляции сократительной активности моторики желчевыводящих путей, увеличение липолиза в периферической жировой ткани и, как следствие, пресыщение желчи холестерином, активное выведение желчных кислот с каловыми массами. У пациентов, подвергшихся бариатрической хирургии, отмечен риск развития конкрементов. Учитывая перечисленные факты, целесообразно назначение УДХК как литолитического препарата: при приеме УДХК уменьшается снижение холестерина в желчи, что приводит к снижению ее литогенности. Назначение УДХК у пациентов с НАЖБП в случае выявления билиарного сладжа, в том числе холестериновых сгустков, будет обусловливать растворение включений. У остального пула пациентов применение УДХК снижает риск формирования билиарного сладжа и, как следствие, развития ЖКБ.

В связи с тем, что НАЖБП является компонентом метаболического синдрома, пациенты вынуждены принимать целый спектр разных групп препаратов: гипотензивные, гипогликемические, гиполипидемические. Наиболее часто в рутинной клинической практике в качестве гиполипиде-

мических препаратов используются статины. Нередкое повышение трансаминаз стало причиной проведения российского клинического многоцентрового исследования РАКУРС – «Изучение влияния УДХК на эффективность и безопасность терапии статинами у больных с заболеваниями печени, желчного пузыря и/или желчевыводящих путей с использованием препарата Урсосан». По результатам исследования было продемонстрировано, что применение УДХК в сочетании со статинами приводит к более выраженному снижению показателей общего холестерина и холестерина липопротеинов низкой плотности (ЛПНП), чем монотерапия статинами [24]. Вторичный анализ результатов исследования РАКУРС продемонстрировал, что достоверное снижение этих показателей отмечалось у пациентов с НАЖБП как на стадии стеатоза, так и на стадии стеатогепатита [24].

Исследование РАКУРС также продемонстрировало, что прием УДХК в дозе 15 мг/кг в сутки и статинов обусловливает статистически значимое снижение активности АЛТ, аспартатаминотрансферазы, щелочной фосфатазы и γ-глутамилтрансферазы у пациентов, нуждающихся в терапии статинами, у которых исходно были выявлены отклонения функциональных печеночных тестов (p<0,005). Вторичный анализ результатов этого исследования позволил прийти к выводу о том, что в группе пациентов с НАСГ комбинированная терапия УДХК в дозе 15 мг/кг в сутки и статинами приводила к достоверному снижению активности печеночных ферментов, в частности АЛТ [24]. Таким образом, опубликованные данные позволяют сделать вывод о том, что при совместном назначении статинов и УДХК возможно снижение дозы статина при сохранении выраженного гиполипидемического эффекта у пациентов с дислипидемией на фоне стеатогепатита. Комбинация УХДК со статинами оказывает благоприятный эффект на течение ЖКБ при НАЖБП в случае холестериновой природы камней.

Рекомендуемая терапевтическая доза составляет 10–15 мг/кг.

НАЖБП является широко распространенным в российской популяции заболеванием. Приведенные факты позволяют сделать выводы о низкой приверженности большинства пациентов модификации образа жизни, что делает крайне актуальным медикаментозное лечение НАЖБП. К наиболее изученным в исследовательских работах и хорошо зарекомендовавшим себя в рутинной клинической практике препаратам относится УДХК (Урсосан, «ПРО.МЕД.ЦС Прага а.о.»). Теперь появление дозировки УДХК (Урсосан) 500 мг в 1 таблетке позволяет в 2 раза снизить кратность приема препарата и значительно повышает комплаентность пациентов.В качестве иллюстрации представляем собственное клиническое наблюдение.

Пациентка 45 лет, длительно страдающая гипертонической болезнью II стадии, 3-й степени, риск сердечно-сосудистых осложнений 3. В рамках гипотензивной терапии утром принимает индапамид 1,5 мг, телмисартан 80 мг, фозиноприл 10 мг. Обратилась к терапевту поликлиники для профилактического осмотра. В биохимическом анализе крови выявлено повышение АЛТ до 2 норм, аспартатаминотрансферазы до 2,5 норм, γ-глутамилтранспептидаза (ГГТП) повышена до 2 норм, щелочная фосфатаза, общий билирубин – в пределах нормы. Холестерин повышен до 6,3 ммоль/л (при норме до 3,6–5,2), триглицериды – до 3 ммоль/л (при норме 0,5–2,83), липопротеины высокой плотности снижены до 1,0 ммоль/л, ЛПНП повышены до 4,4 ммоль/л (при норме 2,6–3,3). Глюкоза 6,1 ммоль/л (при норме 4,1–5,9). Общий анализ крови – без патологии. В связи с выявленным повышением трансаминаз пациентка была направлена на консультацию к гастроэнтерологу.

При осмотре гастроэнтерологом выявлено повышение индекса массы тела до 33, малых печеночных признаков (телеангиоэктазий, пальмарной эритемы) отмечено не было, селезенка не пальпировалась, печень выступала из-под реберной дуги на 1 см. Край безболезненный, плотной эластичной консистенции, заострен. Вредные привычки: прием алкоголя, курение отрицает.

Согласно доступной медицинской документации в биохимическом анализе крови, проводившемся 2 года назад, повышения показателей функциональной активности печени отмечено не было.

С целью уточнения генеза выявленного цитолитического синдрома проведено дополнительное исследование. Для исключения болезней накопления было проведено исследование на уровень церулоплазмина в сыворотке крови, экскреции меди с мочой – норма. Консультирована офтальмологом – кольцо Кайзера–Флейшера не было выявлено, что позволило исключить болезнь Вильсона–Коновалова. Показатели обмена железа – норма, что позволило исключить гемохроматоз.

Маркеры вирусных гепатитов В и С не определялись (HBsAg, анти-HCV – отрицательно).

При электрофорезе белков крови фракция γ-глобулина в пределах нормы, антинуклеарные факторы также не превышали референсных значений, что позволило исключить аутоиммунный генез гепатита.

При ультразвуковом исследовании органов брюшной полости выявлено увеличение печени за счет обеих долей, печень с ровными контурами, левая доля 13 см, правая доля 17 см, эхогенность повышенная, эхоструктура диффузно неоднородная. Отмечается обеднение сосудистого рисунка. Желчный пузырь не увеличен в размерах, содержимое – мелкодисперсная взвесь. Поджелудочная железа и селезенка в размерах не увеличены.

При эластометрии плотность паренхимы 5,7–6,0 кПа – степени F0–F1 по шкале METAVIR.

В связи с повышением уровня глюкозы крови консультирована эндокринологом. При проведении глюкозотолерантного теста показатели в пределах нормы, гликированный гемоглобин 5,5% при норме до 6%. Однако уровень инсулина превышал 2 нормы. Выставлен диагноз: экзогенно-конституциональное ожирение 1-й степени, нарушение толерантности к углеводам.

Учитывая анамнез и результаты проведенного обследования, в круге дифференциальной диагностики рассматривалось развитие цитолитического синдрома в рамках НАСГ и лекарственного гепатита. Чрезвычайно важную роль в данном случае играет подробный сбор анамнеза, включающий тщательный анализ принимаемых пациентов лекарственных препаратов и сроков их назначения, в том числе биологически активных добавок, витаминов, фитопрепаратов, народных средств, гепатотоксическое действие которых часто не осознается пациентом. В нашем случае пациентка принимала индапамид 1,5 мг, телмисартан 80 мг, фозиноприл 10 мг утром в течение 1,5 года. В случае лекарственного гепатита продолжение приема каузативного препарата, как правило, приводит к неуклонному нарастанию показателей функциональной активности печени. Достаточно низкий уровень повышения трансаминаз, ГГТП в рассматриваемом случае скорее является аргументом против диагноза лекарственного гепатита. Учитывая повышение индекса массы тела, наличие дислипидемии, эпизодическое повышение уровня глюкозы крови, артериальную гипертензию, отсутствие данных за вирусную, аутоиммунную, алкогольную природу заболевания, а также за болезни накопления, пациентке был выставлен диагноз: НАСГ минимальной лабораторной активности, фиброз печени F0–F1 (METAVIR). В связи с изложенным пациентке был назначен Урсосан по 500 мг 2 раза в сутки.

При контрольном биохимическом анализе крови через 10 дней уровень трансаминаз, ГГТП нормализовался. При

контроле биохимических показателей через 1,5 мес от начала приема уровень трансаминаз, ГГТП оставался в пределах нормы, отмечалась тенденция к снижению ЛПНП до 4,0 ммоль/л, повышению липопротеинов высокой плотности до 1,5 ммоль/л. Согласно результатам проведенного в эти сроки ультразвукового исследования полость желчного пузыря анэхогенна, что обусловлено литолитическим эффектом Урсосана. Затем пациентка самостоятельно отменила прием Урсосана. Спустя 6 мес с момента отмены препарата пациентка отметила повышение массы тела, при повторном биохимическом анализе крови вновь повысился уровень трансаминаз до 1 нормы. Гастроэнтерологом было рекомендовано возобновить прием УДХК, придерживаться низкокалорийной диеты. В результате этого через 14 дней достигнута нормализация трансаминаз. На фоне терапии Урсосаном побочных эффектов отмечено не было.

Данный клинический случай наглядно демонстрирует важность тщательного сбора анамнеза, в частности лекарственного, детальных лабораторной и инструментальной диагностики для уточнения стадии процесса и динамического наблюдения пациентов с НАЖБП в силу склонности к рецидивированию НАСГ на фоне отмены УДХК; необходимость назначения повторных курсов, учитывая низкую приверженность модификации образа жизни. Высокий риск формирования ЖКБ у пациентов с НАЖБП требует обнаружения ранних проявлений этого заболевания (взвеси в желчном пузыре). Согласно клиническим рекомендациям по НАЖБП Российской гастроэнтерологической ассоциации и Российского общества по изучению печени пациентам требуется длительный курс (3–6 мес) приема УДХК, что позволяет уменьшить выраженность стеатоза и, согласно некоторым данным, фиброза печени. Назначение Урсосана также оказывает метаболический эффект, способствуя нормализации липидного спектра и уменьшению ИР [25, 26].

Литература/References

1. Torres DM, Harrison SA. Nonalcoholic Fatty Liver Disease. In: Sleisenger and Fordtran's Gastrointestinal and Liver Disease: Pathophysiology, Diagnosis, Management. Ed. M.Feldman, L.S.Friedman, L.J.Brandt. 10th ed. 2015.
2. Younossi ZM, Koenig AB, Abdelatif D et al. Global epidemiology of nonalcoholic fatty liver disease-Meta-analytic assessment of prevalence, incidence, and outcomes. Hepatology 2016; 64 (1): 73–84.
3. Ивашкин В.Т., Драпкина О.М., Маев И.В. и др. Распространенность неалкогольной жировой болезни печени у пациентов амбулаторно-поликлинической практики в Российской Федерации: результаты исследования DIREG 2. РЖГГК. 2015; 6: 31–41. / Ivashkin V.T., Drapkina O.M., Maev I.V. i dr. Rasprostranennost' nealkogol'noi zhirovoi bolezni pecheni u patsientov ambulatorno-poliklinicheskoi praktiki v Rossiiskoi Federatsii: rezul'taty issledovaniia DIREG 2. RZhGGK. 2015; 6: 31–41. [in Russian]
4. Щекина М.И. Неалкогольная жировая болезнь печени. Consilium Medicum. 2009; 11 (8): 37–9. / Shchekina M.I. Nealkogol'naia zhirovaia bolezn' pecheni. Consilium Medicum. 2009; 11 (8): 37–9. [in Russian]
5. Маев И.В., Андреев Д.Н., Дичева Д.Т., Кузнецова Е.И. Неалкогольная жировая болезнь печени: пособие для врачей, 2017. / Maev I.V., Andreev D.N., Dicheva D.T., Kuznetsova E.I. Nealkogol'naia zhirovaia bolezn' pecheni: posobie dlia vrachei, 2017. [in Russian]
6. Андреев Д.Н., Дичева Д.Т., Кузнецова Е.И., Маев И.В. Неалкогольная жировая болезнь печени: лечение с позиций доказательной медицины. Лечащий врач. 2017; 2. / Andreev D.N., Dicheva D.T., Kuznetsova E.I., Maev I.V. Nealkogol'naia zhirovaia bolezn' pecheni: lechenie s pozitsii dokazatel'noi meditsiny. Lechashchii vrach. 2017; 2. [in Russian]
7. Ивашкин В.Т., Маевская М.В., Павлов Ч.С. и др. Клинические рекомендации по диагностике и лечению неалкогольной жировой болезни печени Российского общества по изучению печени и Российской гастроэнтерологической ассоциации. РЖГГК. 2016; 2. / Ivashkin V.T., Maevskaia M.V., Pavlov Ch.S. i dr. Klinicheskie rekomendatsii po diagnostike i lecheniiu nealkogol'noi zhirovoi bolezni pecheni Rossiiskogo obshchestva po izucheniiu pecheni i Rossiiskoi gastroenterologicheskoi assotsiatsii. RZhGGK. 2016; 2. [in Russian]
8. Marik PE, Varon J. Omega-3 supplements and the risk of cardiovascular events: A systematic review. Clin Card 2009; 32: 365–72.
9. Zelber-Sagi S, Salomone F, Webb M et al. Coffee consumption and nonalcoholic fatty liver onset: a prospective study in the general population. Transl Res 2015; 165 (3): 428–36.
10. Wijarnpreecha K, Thongprayoon C, Ungprasert P. Coffee consumption and risk of nonalcoholic fatty liver disease: a systematic review and meta-analysis. Eur J Gastroenterol Hepatol 2016. [Epub ahead of print]
11. Ouyang X, Cirillo P, Sautin Y et al. Fructose consumption as a risk factor for nonalcoholic fatty liver disease. J Hepatol 2008; 48: 993–9.
12. Nair S, Diehl AM, Wiseman M et al. Metformin in the treatment of non-alcoholic steatohepatitis: a pilot open label trial. Aliment Pharmacol Ther 2004; 20: 23–8.
13. Haukeland JW, Konopski Z, Eggesbo HB et al. Metformin in patients with nonalcoholic fatty liver disease: A randomized, controlled trial. Scand J Gastroenterol 2009; 44: 853–60.
14. Aithal GP, Thomas JA, Kaye PV et al. Randomized, placebo controlled trial of pioglitazone in nondiabetic subjects with nonalcoholic steatohepatitis. Gastroenterology 2008; 135: 1176–84.
15. Cusi K, Orsak B, Bril F et al. Long-Term Pioglitazone Treatment for Patients With Nonalcoholic Steatohepatitis and Prediabetes or Type 2 Diabetes Mellitus: A Randomized Trial. Ann Intern Med 2016; 165 (5): 305–15.
16. Belfort R, Harrison SA, Brown K et al. A placebo-controlled trial of pioglitazone in subjects with nonalcoholic steatohepatitis. N Engl J Med 2006; 355: 2297–307.
17. Mas N, Tasci I, Comert B et al. Ursodeoxycholic acid treatment improves hepatocyte ultrastructure in rat liver fibrosis. World J Gastroenterol 2008; 14 (7): 1108–11.
18. Морозов С.В., Кучерявый Ю.А. Гепатопротекторы в клинической практике: рациональные аспекты использования. Пособие для врачей. М.: 4ТЕ Арт, 2011. / Morozov S.V., Kucheriavyi Iu.A. Gepatoprotektory v klinicheskoi praktike: ratsional'nye aspekty ispol'zovaniia. Posobie dlia vrachei. M.: 4TE Art, 2011. [in Russian]
19. Маев И.В., Кучерявый Ю.А., Морозов С.В. и др. Эффективность и переносимость урсодезоксихолиевой кислоты в качестве монотерапии и в комбинации с лактулозой у больных неалкогольным стеатогепатитом. Клин. перспективы гастроэнтерологии, гепатологии. 2012; 2: 3–12. / Maev I.V., Kucheriavyi Iu.A., Morozov S.V. i dr. Effektivnost' i perenosimost' ursodezoksikholievoi kisloty v kachestve monoterapii i v kombinatsii s laktulozoi u bol'nykh nealkogol'nym steatogepatitom. Klin. perspektivy gastroenterologii, gepatologii. 2012; 2: 3–12. [in Russian]
20. Amaral JD, Viana RJ, Ramalho RM et al. Bile acids: regulation of apoptosis by ursodeoxycholic acid. J Lipid Res 2009; 50 (9): 1721–34.
21. Lukivskaya O, Zavodnik L, Knas M, Buko V. Antioxidant mechanism of hepatoprotection by ursodeoxycholic acid in experimental alcoholic steatohepatitis. Adv Med Sci 2006; 51: 54–9.
22. Xiang Z, Chen YP, Ma KF et al. The role of ursodeoxycholic acid in non-alcoholic steatohepatitis: a systematic review. BMC Gastroenterol 2013; 13: 140.
23. Neuschwander-Tetri BA, Loomba R, Sanyal AJ et al. Farnesoid X nuclear receptor ligand obeticholic acid for non-cirrhotic, non-alcoholic steatohepatitis (FLINT): a multicentre, randomised, placebo-controlled trial. Lancet 2015; 385 (9972): 956–65.
24. Марцевич С.Ю. Комбинированная гиполипидемическая терапия у пациентов с сердечно-сосудистыми заболеваниями и патологией печени. Исследование РАКУРС. Эффективная фармакотерапия. Гастроэнтерология. 2015; 4 (51). / Martsevich S.Iu. Kombinirovannaia gipolipidemicheskaia terapiia u patsientov s serdechno-sosudistymi zabolevaniiami i patologiei pecheni. Issledovanie RAKURS. Effektivnaia farmakoterapiia. Gastroenterologiia. 2015; 4 (51). [in Russian]
25. Ozel Coskin BD, Yucesov M, Gursoy S et al. Effects of ursodeoxycholic acid therapy on carotid intima media thickness, apolipoprotein A1, apolipoprotein B, and apolipoprotein B/A1 ratio in nonalcoholic steatohepatitis. J Gastroenterol Hepatol 2015; 27 (2): 142–9.
26. Ratziu V. Treatment of NASH with ursodeoxycholic acid: pro. Clin Res Hepatol Gastroenterol 2012; 36 (Suppl. 1): S41–5.

СВЕДЕНИЯ ОБ АВТОРАХ

Дичева Диана Тодоровна – канд. мед. наук, доц. каф. пропедевтики внутренних болезней и гастроэнтерологии ФГБОУ ВО «МГМСУ им. А.И.Евдокимова». E-mail: Di.di4eva@yandex.ru

Кузнецова Елена Ивановна – ординатор каф. пропедевтики внутренних болезней и гастроэнтерологии ФГБОУ ВО «МГМСУ им. А.И.Евдокимова»

DOI: 10.26442/2075-1753_2018.8.24-31

Полиморбидный пациент: в фокусе гастроэзофагеальная рефлюксная болезнь

И.М.Щербенков, И.В.Стасева✉

Многопрофильная клиника «Центр эндохирургии и литотрипсии». 111123, Россия, Москва, ш. Энтузиастов, д. 62
✉katerinastepp@mail.ru

Проблема коморбидности становится актуальной в условиях демографического старения населения. Влияние коморбидной патологии на клинические проявления, диагностику, прогноз и лечение заболеваний многогранно и неоднозначно. В данной статье рассмотрены трудности диагностики и терапии гастроэзофагеальной рефлюксной болезни у полиморбидных пациентов. С учетом существующих стандартов и клинических рекомендаций лечения данного заболевания основу фармакотерапии таких пациентов составляют антисекреторные препараты, среди которых ведущая роль принадлежит ингибиторам протонной помпы – классу препаратов с высокой эффективностью и хорошим профилем безопасности.

Ключевые слова: полиморбидный пациент, гастроэзофагеальная рефлюксная болезнь, ингибиторы протонной помпы, рабепразол.

Для цитирования: Щербенков И.М., Стасева И.В. Полиморбидный пациент: в фокусе гастроэзофагеальная рефлюксная болезнь. Consilium Medicum. 2018; 20 (8): 24–31. DOI: 10.26442/2075-1753_2018.8.24-31

Review

Multimorbid patient: gastro-esophageal reflux disease in focus

I.M.Shcherbenkov, I.V.Staseva✉

Center of Endosurgery and Lithotripsy. 111123, Russian Federation, Moscow, sh. Entuziastov, d. 62
✉katerinastepp@mail.ru

Abstract

The problem of comorbidity becomes pressing in the context of demographic population ageing. The influence of comorbid pathology on diseases clinical manifestations, diagnostics, prognosis and treatment is complicated and controversial. The article discusses the challenges of gastro-esophageal reflux disease diagnostics and treatment in multimorbid patients. According to the existing standards and clinical guidelines on this disorder treatment antisecretory agents lie in the basis for these patients pharmacotherapy. Of these the leading role belongs to proton pump inhibitors, a class of medications with high effectiveness and good safety profile.

Key words: multimorbid patient, gastro-esophageal reflux disease, proton pump inhibitor, rabeprazol.

For citation: Shcherbenkov I.M., Staseva I.V. Multimorbid patient: gastro-esophageal reflux disease in focus. Consilium Medicum. 2018; 20 (8): 24–31. DOI: 10.26442/2075-1753_2018.8.24-31

Введение

Демографический прогноз ООН говорит о все более возрастающей доле пожилых в мировой популяции. На сегодняшний момент в России число пенсионеров по возрасту превышает 30 млн, по расчетам специалистов, к 2020 г. численность землян старше 60 лет достигнет 1 млрд 150 млн. Эта тенденция обусловлена не только увеличивающейся продолжительностью жизни, но и, что крайне важно для практического здравоохранения, возрастанием сроков доживаемости пациентов, страдающих одновременно несколькими хроническими заболеваниями.

За последние десятилетия произошли кардинальные изменения и в самой структуре заболеваемости взрослого населения. В современных публикациях используется термин «глобальный патоморфоз», поскольку меняется не только структура заболеваемости, но и клинические проявления болезней. Наступивший век охарактеризовался развитием эпидемии хронических неинфекционных заболеваний.

Зачастую уже в среднем возрасте при обследовании пациентов диагностируется не менее 3–5 хронических болезней, взаимное влияние которых друг на друга заменяет классическую клиническую картину, усугубляя тяжесть, усиливая прогрессирование, развитие осложнений и торпидность течения.

В связи с этим озабоченность специалистов вызывает высокая распространенность таких неразрывно связанных друг с другом проблем современной медицины, как коморбидность и мультиморбидность.

Коморбидность – сочетание у одного больного двух или более хронических заболеваний, этиопатогенетически взаимосвязанных между собой или совпадающих по времени появления вне зависимости от активности каждого из них.

Существует множество синонимов коморбидности (полиморбидность, мультифакториальные заболевания, полипатия, соболезненность, двойной диагноз, плюрипатология).

Основные причины развития коморбидных заболеваний условно делятся на две группы – внутренние и внешние. Среди первых выделяют генетическую предрасположенность, сходный этиопатогенез заболеваний, роль одной болезни как фактор риска другой болезни и причину патоморфоза сопутствующей патологии, единые инволютивные изменения в органах и тканях.

К внешним причинам относят: состояние экологии, сходный образ жизни и социально-психологический статус, единый антигенный состав микробиома пациента и, что наиболее актуально на сегодняшний день, лекарственную коморбидность.

Дебют и хронизация заболеваний, формирующих в дальнейшем синдромы полиморбидности, приходятся на молодой (30–45 лет) и средний возраст (46–60 лет), а результат их суммарного накопления, период так называемой яркой клинической демонстрации начинает проявлять себя, соответственно, в пожилом возрасте (61–75 лет).

Значимой проблемой для всех практикующих врачей остается необходимость назначения полиморбидным пациентам комплексного лечения. К сожалению, в клинической картине внутренних болезней нет такого заболевания, которое можно было бы успешно лечить лишь одним лекарственным препаратом. Каждый специалист, наблюдающий больного, назначает медикаментозное лечение для борьбы с той нозологической формой, терапией кото-

Рис. 1. Полиморбидность (Ю.В.Конев).

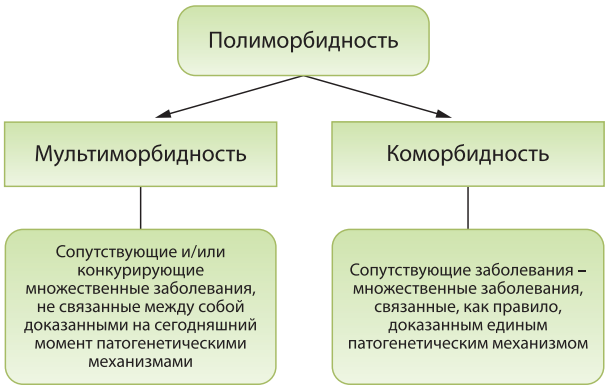

рой он занимается в данный момент. При этом не учитывается системное действие лекарственных средств, не принимаются во внимание возможные побочные эффекты. Это является пусковым механизмом для развития ятрогенных заболеваний, поскольку длительное применение медикаментозных препаратов приводит к развитию осложнений, перерастающих в самостоятельные нозологические формы. Полипрагмазия вследствие полиморбидности ведет к резкому возрастанию вероятности развития системных и нежелательных эффектов лекарственных препаратов. Нежелательные побочные эффекты дают новую клиническую симптоматику, часто расцениваются врачами как проявление одного из факторов полиморбидности и влекут за собой назначение еще большего числа лекарственных препаратов [1–3].

Летальный исход от лечения – данная проблема актуальна во всем мире, и в развитых странах существуют национальные документы, содержащие перечни лекарственных средств, которые запрещены к использованию из-за высокой частоты побочных реакций и нежелательных межлекарственных взаимодействий (рис. 1).

Полипрагмазия встречается у 56% пациентов моложе 65 лет и 73% старше 65 лет. Прием двух препаратов приводит к лекарственным взаимодействиям у 6% пациентов. Применение 5 препаратов увеличивает их частоту до 50%. При использовании 10 препаратов риск лекарственных взаимодействий достигает 100%. В одном из исследований было продемонстрировано, что среднее количество препаратов, принимаемых больными (как назначенных докторами, так и используемых самостоятельно), составляет 10,5, при этом в 96% случаев доктора не знали точно, что принимают их пациенты (A.Pilotto и соавт., 2005; E.Rengo и соавт., 2005). Больные старшего возраста принимают 5–8 лекарственных средств в 41,4% случаев, более 9 препаратов – 37,2% (D.Fialova и соавт., 2005; M.Rothberg и соавт., 2008).

Влияние полиморбидности на клиническую картину, диагностику и лечение заболеваний отражено на рис. 2.

Проблема коморбидности с развитием полипрагмазии в полной мере отразилась и на обширнейшей группе пациентов с патологией желудочно-кишечного тракта (ЖКТ).

На формирование полиморбидности у больных с наличием заболеваний ЖКТ и общесоматических заболеваний могут оказывать влияние одни и те же факторы. Так, нарушение обмена холестерина способно привести к развитию холестероза желчного пузыря и желчнокаменной болезни (ЖКБ), жирового гепатоза и является безусловным фактором риска развития атеросклеротического поражения сосудов сердца и головного мозга, артериальной гипертензии – АГ (рис. 3).

У пациентов пожилого возраста, наблюдаемых в отделениях гастроэнтерологического профиля, может одновременно диагностироваться от 5 до 8 нозологических форм. Чаще всего патология ЖКТ сочетается с ишемической болезнью сердца (ИБС), АГ, ожирением, сахарным диабетом (СД), остеоартрозом и дисциркуляторной энцефалопатией.

В свою очередь, валообразный рост сердечно-сосудистой патологии, СД и назначение соответствующего лечения не могут не сказаться на состоянии слизистой оболочки (СО) ЖКТ, являясь причиной развития целого ряда патологических состояний органов пищеварения.

Не секрет, что врачами общей практики с профилактической и/или лечебной целью назначаются низкие дозы ацетилсалициловой кислоты – АСК (50–100 мг), которые, в свою очередь, потенцируют развитие гастроинтестинальных повреждений и их осложнений, наиболее грозным из которых является желудочно-кишечное кровотечение (ЖКК).

Следует учитывать тот факт, что нередко АСК сочетается с приемом варфарина или клопидогрела, усугубляя ве-

Рис. 2. Влияние полиморбидности на клиническую картину, диагностику и лечение заболеваний [45].

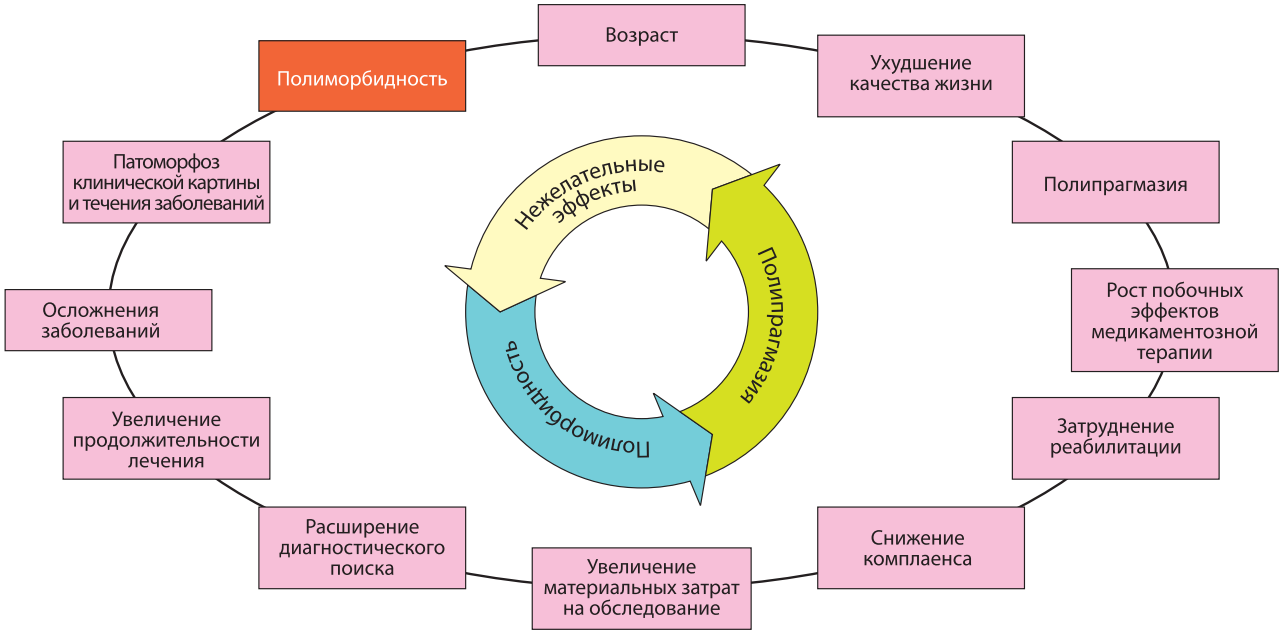

Рис. 3. Схема развития причинно-следственной полиморбидности (Ю.В.Конев).

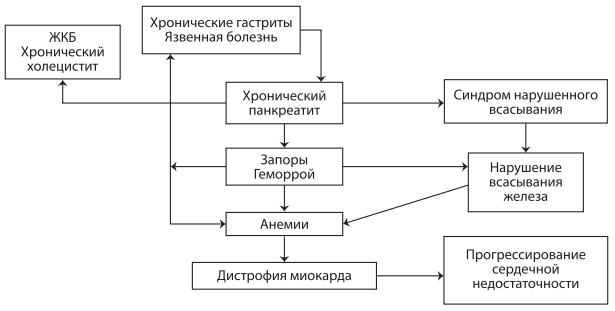

роятность развития ЖКК и повышая риск летального исхода ввиду полиморбидного состояния пациента и быстрого развития полиорганной недостаточности.

Особое место занимает патология ЖКТ, возникающая на фоне терапии хронической боли, длительно текущих воспалительных процессов, в первую очередь широко распространенных заболеваний опорно-двигательного аппарата, столь характерных для полиморбидных пациентов. Серьезной медико-социальной проблемой стали вторичные (симптоматические) эрозивно-язвенные поражения желудка и двенадцатиперстной кишки (ДПК), вызванные применением при этих состояниях широкого спектра не только нестероидных противовоспалительных препаратов (НПВП) и антиагрегантов, но и глюкокортикостероидов.

Эрозивно-язвенные поражения желудка и ДПК (сопровождающиеся диспепсией или бессимптомные) обнаруживаются при эндоскопическом исследовании практически у 40% больных, длительно принимающих НПВП. Помимо основной причины НПВП-гастропатии – снижения синтеза простагландинов, а следовательно, защитных резервов СО желудка и ДПК – обнаружен местный повреждающий эффект на клеточном уровне, который не обусловлен простагландиновым механизмом. Предполагается, что НПВП (непосредственно или через провоспалительные цитокины) могут вызывать апоптоз эпителиальных клеток. В механизме ульцерогенного действия НПВП определенную роль играет изменение перекисного окисления липидов. Образующиеся в результате токсического действия НПВП продукты свободнорадикального окисления принимают участие в поражении СО желудка, а также в разрушении мукополисахаридов.

Пандемия СД способствовала привлечению активного внимания клиницистов к проблеме патологии ЖКТ, возникаемой или усугубляемой основным заболеванием [4].

Во главе изменений, определяющих поражение различных отделов ЖКТ, при СД лежат 3 основных компонента:
1) дисфункция автономной нервной системы;
2) дисрегуляция секреции и действия гормонов, инкретинов;
3) электролитные нарушения, связанные с уремическим и кетоацидотическим состоянием.

Проявление симптомов меняется в широких пределах и затрагивает весь ЖКТ. Наиболее частыми проявлениями гастроэнтерологической патологии при СД являются:
- поражение пищевода (дисфагия, кандидозный эзофагит, гастроэзофагеальная рефлюксная болезнь – ГЭРБ);
- поражение желудка (диабетический гастропарез);
- поражение тонкой кишки (синдром избыточного бактериального роста, глютеновая энтеропатия);
- поражение толстой кишки (констипационный синдром, аноректальная дисфункция) [4, 5].

Исходя из полученных в последние десятилетия сведений, к гастроэнтерологическим осложнениям СД стали относить и изменение липидного обмена, которое приводит к возникновению таких заболеваний, как холестероз желчного пузыря, ЖКБ, неалкогольная жировая болезнь печени, цирроз, гепатоцеллюлярная карцинома, острая печеночная недостаточность [5–10].

В настоящее время одним из наиболее распространенных среди всех гастроэнтерологических заболеваний является ГЭРБ [3]. Эпидемиологическими исследованиями установлен значительный уровень ассоциации ГЭРБ с возрастом, полиморбидными состояниями как органов ЖКТ, так и других систем. ГЭРБ как монозаболевание встречается значительно реже и наиболее часто сочетается с ИБС, заболеваниями соединительной ткани, особенно склеродермией, хронической обструктивной болезнью легких, СД, АГ и т.д.

В исследованиях M.Sandu и соавт. (2013 г.), основанных на результатах анкетирования опросником GERDQ, ГЭРБ была выявлена у 40,9% пациентов, страдавших болезнями органов дыхания, в том числе у 45% больных бронхиальной астмой (БА) и 41,6% пациентов с хронической обструктивной болезнью легких [11].

В исследовании Xuan Jiang и соавт. (2013 г.) отмечена высокая распространенность кишечной симптоматики у пациентов с ГЭРБ: у 25,2% – вздутие живота, 14% – хронический запор, 10,3% – синдром раздраженного кишечника [14].

Согласно данным отечественных и зарубежных исследователей ГЭРБ нередко сочетается с другими заболеваниями органов пищеварительной системы, особенно с патологией гепатобилиарной зоны, в том числе хроническим панкреатитом, билиарными дисфункциями, синдромом раздраженного кишечника, функциональной диспепсией, язвенной болезнью желудка, хроническим гастритом, грыжей пищеводного отверстия диафрагмы, протекая одновременно или последовательно в различных вариантах «перекрестов».

Анализ многочисленных литературных источников в течение более 25 лет свидетельствует, что предполагаемыми факторами риска, способствующими появлению и прогрессированию ГЭРБ, следует считать этническое происхождение и географическое положение, ожирение, курение, алиментарные факторы, повышенное употребление различных препаратов, способствующих развитию ГЭРБ (индукторы ГЭРБ), которые могут снижать тонус нижнего эзофагеального сфинктера или оказывать прямое раздражающее действие на СО пищевода: антихолинергические препараты, НПВП, кортикостероиды, нитраты у пациентов с ИБС, бифосфонаты и многие другие [12–14].

Клиническая картина ГЭРБ характеризуется широким спектром клинических проявлений:
- пищеводных (наиболее часто встречаются изжога и регургитация);
- внепищеводных (стоматологический, оториноларингологический, бронхолегочный, кардиологический и анемический синдромы).

В реальной клинической практике продолжает увеличиваться рост больных, у которых проявления ГЭРБ носят внепищеводный характер. При отсутствии типичной симптоматики (изжоги, регургитации) эти проявления часто недооцениваются клиницистами, что приводит к диагностическим и терапевтическим ошибкам, неадекватной тактике ведения таких пациентов.

Патологический пищеводный рефлюкс выявляется у 50–65% больных с различной бронхолегочной патологией.

ГЭРБ подчас служит триггером и индуктором хронического бронхита, БА, пневмонии, фиброза легкого и пароксизмального ночного апноэ.

Результаты многочисленных исследований доказали наиболее тесную связь БА и ГЭРБ. У пациентов, страдающих БА, изжога встречается в 70% случаях, в том числе в

дневное время – у 20%, дневное и ночное время – 50%. У 60% больных БА выявляется грыжа пищеводного отверстия диафрагмы, которая считается морфологическим субстратом для появления ГЭРБ. По данным суточной pH-метрии пищевода установлено, что большинство приступов удушья при БА совпадает с гастроэзофагеальными рефлюксами. Наличие ГЭРБ отмечается у 33–90% больных БА, при этом у 25–30% патологические гастроэзофагеальные рефлюксы не имеют пищеводных проявлений.

В основе столь тесной взаимосвязи бронхолегочных заболеваний, в том числе и БА, лежат два основных патогенетических механизма:

- рефлекторный (агрессивные компоненты рефлюксата, попадая в пищевод при рефлюксе, стимулируют хеморецепторы дистального отдела пищевода, в ответ на что развивается ваго-вагальный рефлекс, который обусловливает бронхоконстрикцию);
- микроаспирационный (непосредственное попадание рефлюксата в дыхательные пути, способствующее местному хроническому экссудативному воспалению).

Механизм возникновения хронического кашля при ГЭРБ заключается в раздражении рецепторов ларингеальных и трахеобронхиальных путей, пищевода по афферентным путям (вагусным, глоссофарингеальным, френикусным), которые достигают кашлевого центра, где возбуждение соединяется с центром, контролирующим дыхание. По эфферентным путям (диафрагмальному, спинномозговых нервов и нервов бронхиального дерева) возбуждение достигает мускулатуры: скелетной, дыхательной, диафрагмы, бронхов, глотки.

Значительную часть в атипичной клинической симптоматике занимают оториноларингологические проявления ГЭРБ. К ним относятся:

- дисфония;
- оталгия;
- болезненность при глотании;
- охриплость голоса (в 71% случаев);
- globus pharyngeus (47–78%);
- хроническое покашливание (51%);
- першение в горле;
- повышенное слизеобразование (42%);
- латеральные шейные боли;
- ларингоспазм;
- афония.

Повреждения гортани и глотки при ГЭРБ включают широкий спектр патологий:

- хронический ларингит;
- контактные язвы и гранулемы голосовых складок;
- хронический фарингит;
- стеноз гортани;
- папилломатоз гортани;
- рак гортани;
- стридор, подскладочный ларингит или рецидивирующую пневмонию у новорожденных детей (из-за попадания желудочного содержимого в нос, трахею и легкие).

Манифестация ЛОР-проявлений ГЭРБ связана с достижением рефлюктата проксимального отдела пищевода, особенно в ночное время, когда происходит снижение тонуса верхнего пищеводного сфинктера. При высоком дуоденогастроэзофагеальном рефлюксе прослежена прямая связь между степенью повреждения тканей ЛОР-органов и продолжительностью воздействия на нее рефлюксата. Агрессивные компоненты (желчь, лизолицетин, соляная кислота и пепсин) могут приводить к эрозивно-язвенным поражениям СО и отеку. При торпидном течении заболеваний ЛОР-органов целесообразно обследование у гастроэнтеролога.

К числу наиболее характерных поражений полости рта при ГЭРБ относятся:

- поражение мягких тканей (афты СО полости рта, изменения сосочков языка, жжение языка);
- воспалительные заболевания тканей пародонта (гингивиты, пародонтиты);
- некариозные поражения твердых тканей зубов (эрозии эмали);
- галитоз.

Механизм стоматологических повреждений при ГЭРБ обусловлен степенью ацидификации слюнной жидкости (pH<7,0) и изменением физико-химических свойств слюны (минерального состава, вязкости).

Кардиальные проявления ГЭРБ встречаются достаточно часто. Так, согласно данным статистики, около 600 тыс. граждан США ежегодно подвергаются коронарографии, при этом в 30% случаев коронары оказываются неизмененными [15, 16]. У 71% пациентов с интактными коронарными сосудами имеются характерные изменения пищевода [3].

В Швеции при обследовании больных со стенокардией с неизмененными венечными артериями (кардиалгическом синдроме X) установлено, что вклад патологии пищевода в эту группу составляет около 25%, так как при 24-часовой pH-метрии, манометрии пищевода или тесте Бернштейна обнаруживаются признаки, подтверждающие заболевание пищевода, а имеющиеся объективные показатели ишемии по электрокардиографии (ЭКГ) и сцинтиграфии с таллием могут быть ложноположительным результатом [17–20].

Среди кардиальной симптоматики ГЭРБ наряду с транзиторными нарушениями сердечного ритма и проводимости ведущим считается синдром болей в грудной клетке некардиального происхождения.

В случае возникновения загрудинных болей основной задачей врача являются правильная оценка состояния пациента, проведение дифференциальной диагностики (особенно у лиц среднего и пожилого возраста) для исключения заболеваний, требующих неотложной терапии: острой коронарной патологии (затяжной приступ стенокардии, острый инфаркт миокарда), расслаивающей аневризмы аорты, тромбоэмболии легочной артерии, спонтанного пневмоторакса, перфорации пищевода.

Ретростернальная боль в соответствии со сформировавшимся стереотипом в первую очередь расценивается как стенокардитическая. Но, как уже говорилось, эти боли почти у 1/3 пациентов имеют некардиальное происхождение, а связаны с патологией пищевода, в подавляющем большинстве – с ГЭРБ. При проведении эзофагогастродуоденоскопии и по данным суточной pH-метрии более чем в 50% случаев у пациентов с некоронарогенными болями обнаруживаются характерные признаки ГЭРБ.

Выделяют следующие механизмы возникновения загрудинной боли, связанной с рефлюксом: раздражение рецепторов СО пищевода желудочным содержимым при его попадании в пищевод способствует нарушению его моторной функции, приводит к хаотическим непропульсивным сокращениям нижней трети пищевода, спазму его мышц, гипертензии мышц нижнего пищеводного сфинктера, которые могут быть причиной болевых ощущений за грудиной.

Следует помнить о том, что при болевом синдроме рефлюксного происхождения повышена висцеральная чувствительность. В связи с этим увеличение возбудимости дорсальных столбов нейронов или изменение центральных нервных процессов афферентной стимуляции могут самостоятельно вызывать появление боли за грудиной. Псевдокардиальная боль при нарушении функции пищевода может в ряде случаев приводить к уменьшению коронарного кровотока и ишемии миокарда через висцеровисцеральный рефлекс.

Дифференциальная диагностика, особенно в случае наличия у полиморбидного больного сердечно-сосудистой патологии, сложна и неоднозначна. Согласно эпидемиологическим данным в последние годы увеличилось число пациентов с сочетанием ИБС и ГЭРБ – до 40% больных с ИБС имеют поражения гастроэзофагеальной зоны различ-

ной степени выраженности. В 62,7% у пациентов с гастропрофилем встречается сердечно-сосудистая патология, при этом ИБС занимает ведущие позиции.

Наличие у пациента ГЭРБ с кардиальной симптоматикой на фоне ИБС вызывает существенное отягощение течения последней вследствие дополнительного индуцирования рефлюксами коронароспазма и нарушениями ритма. В таких случаях вычленить ведущие механизмы генеза кардиальных нарушений весьма затруднительно, и только специальная фармакологическая проба для диагностики ГЭРБ может внести окончательную ясность.

Доказать или опровергнуть предположение о преобладающем пищеводном характере загрудинной боли возможно путем проведения эзофагогастродуоденоскопии с выявлением воспалительно-деструктивных изменений в СО пищевода, которые могут быть причиной загрудинных болей. Однако следует помнить, что у 60% больных ГЭРБ изменения пищевода не выявляются. При мониторинге pH пищевода возможно зафиксировать совпадение эпизодов рефлюкса с возникновением боли, что будет свидетельствовать в пользу ГЭРБ. Наиболее достоверным считается метод одновременного мониторинга pH пищевода и ЭКГ. Совпадение эпизодов рефлюкса с эпизодами нарушений на ЭКГ также свидетельствует в пользу ГЭРБ (табл. 1).

В свою очередь, назначение кардиотропной терапии пациентам с ИБС, чаще в среднем и пожилом возрасте, способствует возникновению ГЭРБ, замыкая образовавшийся порочный круг с взаимным отягощением сердечно-сосудистой и гастроэнтерологической патологий.

Помимо псевдокоронарных болей к кардиальным проявлениям ГЭРБ относятся также транзиторные нарушения сердечного ритма и проводимости, как правило, сочетающиеся с признаками вегетативной дисфункции: чувством страха, тревоги, жаром или ознобом, головокружением, потливостью, одышкой, эмоциональной лабильностью.

Механизм возникновения дисритмических проявлений ГЭРБ также опосредован возбуждением кислым рефлюксатом рефлексогенной зоны дистальной части пищевода с развитием висцеро-висцеральных рефлексов, моделирующихся через nervus vagus и приводящих к коронароспазму и аритмиям.

С учетом преобладания у лиц с полиморбидным фоном, особенно у пациентов старших возрастных групп, патологии сердечно-сосудистой и дыхательной системы особую актуальность приобретают бронхолегочная и кардиальная «маски» ГЭРБ.

Диагностика ГЭРБ

У полиморбидных пациентов диагностика ГЭРБ достаточно сложна, поскольку в наличии несколько заболеваний, зачастую маскирующих симптомы друг друга. Проявления рефлюксной болезни могут иметь невыраженный характер либо пациент сам не придает им значения по причине преобладания жалоб со стороны основного заболевания (например, ИБС или другой патологии ЖКТ).

Своевременное выявление ГЭРБ позволяет избежать осложнений, существенно улучшает качество жизни больного. Основным методом обследования является эндоскопический, что позволяет непосредственно проводить оценку состояния СО пищевода и осуществлять морфологическое исследование. Это важно для проведения дифференциальной диагностики и адекватного лечения в условиях столь частого сочетания поражения органов дыхания, сердечно-сосудистой системы и пищеварения. При наличии нарушений глотания, «кома» в горле, беспричинном кашле, а также упорных ларингофарингитах показана рентгеноскопия пищевода.

Наиболее чувствительными методами диагностики внепищеводных проявлений ГЭРБ считаются 24-часовой pH-мониторинг, импедансометрия ЭКГ, холтеровское мониторирование.

Таблица 1. Основные клинические различия загрудинных болей пищеводного и кардиального характера [48]

Признак	Пищеводная боль	Кардиальная боль
Характер пищи	Зависит	Не зависит
Изменение положения туловища (наклоны, положение лежа)	Зависит	Не зависит
Физические, эмоциональные нагрузки	Могут провоцировать	Как правило, способствуют
Сопровождается отрыжкой, тошнотой	Редко	Возможна за счет висцеро-висцеральных рефлексов
Сопровождается страхом смерти, одышкой, слабостью	Нехарактерно	Характерно
Купируется	• Изменением положения тела • Глотком воды • Приемом антацидов (пищевой соды и др.) • Нитроглицерином	Чаще всего нитроглицерином

Врачу любой специальности необходимо учитывать тот факт, что связи между выраженностью жалоб и степенью изменений слизистой пищевода может и не быть, особенно у пациентов старших возрастных групп с полиморбидным фоном. Вовремя не выявленная патология пищевода чревата развитием у данной когорты пациентов жизнеугрожающих осложнений ГЭРБ, таких как пищевод Барретта и аденокарцинома пищевода.

Терапия ГЭРБ у полиморбидных пациентов

Одной из ключевых проблем, которую приходится ежедневно решать каждому гастроэнтерологу при ведении пациентов с сочетанной патологией органов пищеварения и других систем организма, является предотвращение полипрагмазии и потенциальных межлекарственных взаимодействий. Принятие верного решения усложняется возможностью выбора препаратов из нескольких классов с различным механизмом действия.

Поскольку рассматриваемое нами заболевание относится к кислотозависимым и ведущим механизмом формирования симптоматики считается длительное закисление пищевода, основным направлением терапии остается применение антисекреторных препаратов.

К таким препаратам с высоким клиническим эффектом, безопасностью длительного применения, доказанным при проведении рандомизированных плацебо-контролируемых исследований, относятся ингибиторы протонной помпы (ИПП) – группа соединений, наиболее эффективно супрессирующих желудочную секрецию [21–24].

Для лечения ГЭРБ в России используют шесть представителей ИПП с различной химической структурой – «эталонный», исторически первый омепразол, а также лансопразол, пантопразол, рабепразол и стереоизомеры ИПП – эзомепразол и декслансопразол.

Все эти препараты позволяют обеспечить необходимый для лечения пациентов с ГЭРБ уровень внутрижелудочного pH>4 большую часть суток.

Принадлежащие к одному классу препаратов ИПП тем не менее имеют различия в быстроте действия, продолжительности и глубине кислотной супрессии, обусловленные разной молекулярной структурой и особенностями фармакокинетики и фармакодинамики.

Выбор конкретного препарата из группы ИПП для лечения больных ГЭРБ основывается на результатах исследования мощности и длительности антисекреторного действия, скорости купирования симптомов, заживления эро-

зий, прогнозируемости эффекта, наличии дополнительных плейотропных эффектов и безопасности при комбинированном лечении, что особенно важно для полиморбидных пациентов.

Все ИПП подвергаются метаболизму системой микросомального окисления в печени (CYP 2C19, 3A4, 2D6), их метаболиты хорошо растворяются в воде и выводятся с мочой и желчью. При этом участие изоферментов в метаболизме разных препаратов различается: среди всех ИПП рабепразол в минимальной степени метаболизирует с помощью ферментов микросомального окисления и единственный претерпевает неферментное превращение в плазме крови (80% – образование тиоэфира).

Поскольку метаболизм большинства ИПП происходит с участием изоферментов цитохрома P450 (CYP2C19 и CYP3A4), препараты этого класса могут вступать в конкурентные взаимодействия. Так, помимо ИПП омепразола, лансопразола, пантопразола и эзомепразола, при участии изофермента CYP2C19 метаболизируются также анксиолитики и транквилизаторы (диазепам, амитриптилин), НПВП (пироксикам, напроксен), дезагреганты (варфарин, клопидогрел), лозартан, фенитоин.

Посредством CYP3A4, также активно участвующего в метаболизме ИПП, метаболизируются макролиды (кроме азитромицина), противогрибковые средства (кетоконазол, миконазол), противовирусные препараты (ритонавир, ингибиторы протеаз ВИЧ), блокаторы кальциевых каналов (верапамил, нифедипин), противоаритмические препараты (амиодарон, фелодипин), некоторые статины (симвастатин, ловастатин).

Определенные преимущества перед другими ИПП имеет рабепразол, поскольку первая фаза его метаболизма в клетках печени происходит путем неферментной реакции восстановления до тиоэфирного соединения при минимальном участии CYP2C19 и CYP3A4. Поэтому рабепразол не вступает в конкурентные взаимодействия с указанными группами препаратов. Это становится особенно важным при терапии пожилых пациентов с полиморбидной отягощенностью или при приеме лекарственных средств с узким «терапевтическим» коридором.

Важным моментом, отражающимся на клинической эффективности препарата, является зависимость метаболизма большинства ИПП от генетического полиморфизма изофермента CYP2C19, снижающего активность этого энзима, приводящего к существенным нарушениям биодоступности конкретных представителей ИПП (табл. 2).

Генетический полиморфизм CYP2C19 оказывает значимое влияние на параметры фармакокинетики ИПП, особенно на показатель площади под кривой «концентрация–время» (AUC). У медленных метаболизаторов AUC ИПП в 3–10 раз выше, а у промежуточных – в 2–3 раза выше в сравнении с быстрыми. Установлено, что у медленных и быстрых метаболизаторов величина AUC наиболее значимо различается для препаратов I поколения – омепразола, пантопразола, лансопразола (в 6,3, 6,0 и 4,3 раза соответственно), тогда как для препарата II поколения рабепразола – только в 1,9 раза, что объясняется меньшим вкладом CYP2C19 в его метаболизм.

Большая часть европеоидной и азиатской популяций – быстрые метаболайзеры ИПП (только ~3–5% европеоидов и 15–20% азиатов – слабые, медленные, метаболайзеры). Генотипирование жителей Московской области (европеоиды) – 428 мужчин и 543 женщины в возрасте 44,6±11,9 года с язвенной болезнью желудка – позволило выявить наличие полиморфизмов CYP2C19: 32,65% пациентов оказались быстрыми метаболайзерами, 39,75% – сверхбыстрыми, 25,85% – промежуточными и 1,75% – медленными (слабыми) [25, 26].

Кроме того, благодаря такому пути метаболизма рабепразол действует в разы быстрее других ИПП и более длительно сохраняет кислотосупрессивную активность.

Неоднозначно мнение специалистов о влиянии назначения ИПП одновременно с клопидогрелом на частоту больших сосудистых событий. В систематическом поиске MEDLINE, EMBASE и Cochrane Library до февраля 2015 г. оценивался риск сосудистых осложнений при одновременном приеме клопидогрела и ИПП. Пациенты, получающие терапию ИПП и клопидогрелом, в целом оказались в зоне более высокого риска больших сосудистых событий (отношение шансов 1,42; 95% доверительный интервал 1,30–1,55). В группе быстрых метаболизаторов CYP2C19 риск был выше. Вероятность развития больших сосудистых событий оказалась одинаковой у пациентов, получавших ИПП четырех классов – омепразол, лансопразол, эзомепразол и пантопразол. Однако у больных, применявших рабепразол, повышения риска больших сосудистых событий не отмечено (отношение шансов 1,03; 95% доверительный интервал 0,55–1,95) [38, 39]. Наиболее вероятное объяснение этому – минимально выраженное взаимодействие рабепразола с системой цитохрома.

В свете применения ИПП как основного компонента терапии не только ГЭРБ, но и всех кислотозависимых заболеваний достаточно важным представляется подтвержденная исследованиями информация о плейотропных эффектах рабепразола [27].

Установленная способность препарата повышать уровень некоторых протективных компонентов в желудочном секрете в качестве дополнительного воздействия на факторы защиты (при стимуляции секреции слизи и муцинов в СО желудка) обусловливает выраженное преимущество использования рабепразола у полиморбидных пациентов.

Так, в двойном плацебо-контролируемом исследовании, проведенном с участием добровольцев, установлено, что количество защитной слизи после 7-дневного приема рабепразола в дозировке 20 мг/сут статистически значимо увеличилось как в стимулированную пентагастрином фазу

Таблица 2. Показатели фармакокинетики ингибиторов H^+/K^+-АТФазы

Препарат	Дозировка, мг	Путь введения	Биодоступность, %	AUC, ммоль/л×ч	Период полуэлиминации, ч	Максимальная концентрация в плазме крови, ч	Выделение, %
Омепразол	20	Внутрь, внутривенно	30–65	1,11–2,23	0,5–1	0,5–3,5	С мочой – 77 С калом – 18–23
Лансопразол	30	Внутрь	80–85	5,01	1,3–1,7	1,7	С мочой – 14–23 С калом– 75
Рабепразол	10, 20	Внутрь	52	2,12	1,0–2,0	2,0–5,0	С мочой – 90 С калом – 10
	20	Внутривенно	100	1,6	1–2	С первых секунд	С мочой – 90 С калом – 10
Пантопразол	40	Внутрь, внутривенно	77	9,93	1,0–1,9	1,1–3,1	С мочой – 71–80 С калом – 18
Эзомепразол	40	Внутрь	64–89	4,32–11,21	1,2	1–2	С мочой – 80 С калом – 20

секреции (с 1,50±0,32 до 3,36±0,39 мг/мл; $p<0,001$), так и в базальную (с 2,28±0,36 до 3,31±0,38 мг/мл; $p<0,01$). Концентрация муцина возросла в 2,6 раза в стимулированную фазу (с 0,36±0,06 до 0,96±0,08 мг/мл; $p<0,0001$) и на 41% (с 0,58±0,09 до 0,82±0,09 мг/мл; $p<0,05$) – в базальную. Вязкость желудочного сока также увеличилась в обе фазы ($p<0,01$ и $p<0,05$ соответственно) [28].

В исследовании, проведенном T.Jaworski и соавт. [30], было установлено, что на фоне приема рабепразола отмечается восстановление базальной и стимулированной пентагастрином секреции муцина и слизи, уровень которых в желудочном соке редуцировался при использовании НПВП, в данном исследовании напроксена. Так, в базальную фазу – на 47% ($p<0,01$), а в фазу, стимулированную пентагастрином, – на 22%.

Рабепразол восстанавливал и секрецию муцина, уровень которого в желудочном соке снижался при применении напроксена с плацебо на 67% ($p=0,003$) в стимулированную фазу и 40% – в базальную ($p=0,05$), что определяет преимущество применения рабепразола у пациентов с кислотозависимыми заболеваниями, дополнительно принимающих НПВП.

Гастропротективный эффект рабепразола тесно связан с увеличением синтеза простагландина E_2 в СО желудка и снижением уровня лейкотриена B_4 как медиатора воспаления на фоне приема препарата [32].

Влияние рабепразола на слизисто-бикарбонатный барьер пищевода было изучено I.Sarosiek и соавт. У больных с эрозивной рефлюксной болезнью действие рабепразола (в дозе 20 мг/сут) на выработку муцина оценено до и после в течение 8 нед терапии. Секреция муцина была статистически значимо выше после лечения рабепразолом на всех этапах исследования (базовая, инсуфляция NaCL и пепсина), чем при исходном измерении от 118% ($p=0,013$) на I этапе до 455% ($p<0,001$) – на IV. Значимым фактом являлась связь эпителизации эрозивных дефектов с увеличением концентрации муцина в секрете вырабатывающих слизь желез подслизистой оболочки пищевода [31].

Доказано, что применение комбинации дезагрегантов и рабепразола позволяло эффективно предупреждать случаи как инфаркта миокарда, так и ЖКК (S.Hokimoto и соавт., 2009; S.Kengott и соавт., 2010). А назначение рабепразола за 5 ч до первой дозировки АСК (650 мг) достоверно снижает тяжесть повреждения СО верхних отделов ЖКТ по модифицированной шкале Ланца и образования эрозий в антральном отделе желудка в ближайшие 24–72 ч [40].

На российском рынке представлен препарат Рабелок, действующее вещество которого – рабепразол в дозе 10 и 20 мг. Таблетированная форма препарата Рабелок состоит из 3 слоев, каждый из которых последовательно защищает от воздействия агрессивной среды желудка, способствует доставке действующего вещества в тонкий кишечник – области всасывания и позволяет равномерно высвобождать действующее вещество.

Стоит отметить, что Рабелок выпускается не только в форме таблеток, но и в виде лиофилизата для внутривенного введения. Рабелок лиофилизат – единственный в России рабепразол парентеральной формы введения. Наличие внутривенной формы введения расширяет область применения препарата, включая в первую очередь жизнеугрожающие состояния, требующие достижения быстрой супрессии кислотопродукции, профилактику рецидива гастродуоденальных кровотечений при язвенной болезни после эндоскопического гемостаза, особенно при высоком риске рецидива, а также если пациент не может принимать пероральные лекарственные средства по любой причине.

На сегодняшний день все представители ИПП утратили патентную защиту, фармацевтический рынок представлен большим количеством генерических препаратов. Это в полной мере относится и к рабепразолу. Кроме того, доказана биоэквивалентность препарата Рабелок и оригинального препарата.

Таким образом, на российском рынке ИПП появился новый многообещающий препарат рабепразола – Рабелок, имеющий уникальное сочетание свойств – высокое качество (эффективность и безопасность) при доступной цене.

Литература/References

1. Лазебник Л.Б. Полиморбидность у пожилых. Сердце. 2007; 7: 25–7. / Lazebnik L.B. Polimorbidnost u pozhilyh. Serdce. 2007; 7: 25–7. [in Russian]
2. Lovell M. Caring for the elderly: Changing perceptions and attitudes. J Vasc Nursing 2006; 24 (1): 22–6.
3. Арутюнов А.Г., Бурков С.Г. Гастроэзофагеальная рефлюксная болезнь у пациентов пожилого и старческого возраста. Клин. перспективы гастроэнтерологии, гепатологии. 2005; 1: 31–8. / Arutyunov A.G., Burkov S.G. Gastroezofageal'naya reflyuksnaya bolezn' u patsientov pozhilogo i starcheskogo vozrasta. Klin. perspektivy gastroenterologii, gepatologii. 2005; 1: 31–8. [in Russian]
4. Ивашкин В.Т. Рациональная фармакотерапия заболеваний органов пищеварения. М.: Литтерра, 2003. / Ivashkin V.T. Racionalnaya farmakoterapiya zabolevanij organov pishevareniya. M.: Litterra, 2003. [in Russian]
5. Malagelada JR, Rees WD, Mazzotta LJ, Go VL. Gastric motor abnormalities in diabetic and postvagotomy gastroparesis: effect of metoclopramide bethanechol. Gastroenterology 1980.
6. Bytzer P, Talley NJ, Leemon M et al. Prevalence of gastrointestinal symptoms associated with diabetes mellitus: a population-based survey of 15.000 adults. Arch Intern Med 2001.
7. Camilleri M, Magelada JR. Abnormal intestinal motility in diabetics with the gastroparesis syndrome. Eur J Clin Invest 1984.
8. Chang EB, Fedorak RN, Field M. Experimental diabetic diarrhea in rats. Intestinal mucosal denervation hypersensitivity and treatment with clonidine. Gastroenterology 1986; 91 (3).
9. Dyck PJ, Thomas PK. Diabetic Neuropathy.
10. Dyrberg T. Prevalence of diabetic autonomic neuropathy measured by simple bedside tests.
11. Sandu M, Barboi O, Drug V et al. Gastroesophageal reflux disease in respiratory disorders. J Gastroenterol Hepatol 2013; 28 (Suppl. 31): 513.
12. Губергриц Н.Б., Крюк Н.А. Особенности лечения больных хроническим панкреатитом в сочетании с гастроэзофагеальной рефлюксной болезнью. Гастроэнтерология Санкт-Петербурга. 2007; 1–2: 114. / Gubergric N.B., Kryuk N.A. Osobennosti lecheniya bolnyh hronicheskim pankreatitom v sochetanii s gastroezofagealnoj reflyuksnoj boleznyu. Gastroenterologiya Sankt-Peterburga. 2007; 1–2: 114. [in Russian]
13. Васильев Ю.В., Машарова А.А., Янова О.Б. Гастроэзофагеальная рефлюксная болезнь, сочетающаяся с хроническим панкреатитом и язвенной болезнью. Клинико-эпидемиологические и этно-экологические проблемы заболеваний органов пищеварения. Красноярск, 2005; с. 18–9. / Vasilev Yu.V., Masharova A.A., Yanova O.B. Gastroezofagealnaya reflyuksnaya bolezn, sochetayushayasya s hronicheskim pankreatitom i yazvennoj boleznyu. Kliniko-epidemiologicheskie i etno-ekologicheskie problemy zabolevanij organov pishevareniya. Krasnoyarsk, 2005; s. 18–9. [in Russian]
14. Xuan Jiang, Yan H, Peng X et al. Study on the characteristics of gastroesopheal reflux disease overlap with functional bowl diseases in GI clinic. J Gastroenterol Hepatol 2013; 28 (Suppl. 3): 511.
15. Сторонова О.А., Трухманов А.С., Драпкина О.М., Ивашкин В.Т. Эзофагогенные и коронарогенные боли в грудной клетке: проблемы дифференциальной диагностики. Рос. журн. гастроэнтерол., гепатол. и колопроктол. 2002; 12 (1): 68–73. / Storonova O.A., Truhmanov A.S., Drapkina O.M., Ivashkin V.T. Ezofagogennye i koronarogennye boli v grudnoj kletke: problemy differencialnoj diagnostiki. Ros. zhurn. gastroenterol., gepatol. i koloproktol. 2002; 12 (1): 68–73. [in Russian]
16. Суханова Т.К., Ивахненко О.М., Ковалева Н.А. Экстрапищеводные бронхопульмональные проявления гастроэзофагеальной рефлюксной болезни. Здравоохранение Дальнего Востока. 2002; 1: 280–9. / Suhanova T.K., Ivahnenko O.M., Kovaleva N.A. Ekstrapishevodnye bronhopulmonalnye proyavleniya gastroezofagealnoj reflyuksnoj bolezni. Zdravoohranenie Dalnego Vostoka. 2002; 1: 280–9. [in Russian]
17. Калягин А.Н. Кардиалгический Х-синдром. Сибирский мед. журн. (Иркутск). 2001; 25 (2): 9–14. / Kalyagin A.N. Kardialgicheskij H-sindrom. Sibirskij med. zhurn. (Irkutsk). 2001; 25 (2): 9–14. [in Russian]
18. Сторонова О.А., Трухманов А.С., Драпкина О.М., Ивашкин В.Т. Эзофагогенные и коронарогенные боли в грудной клетке: проблемы дифференциальной диагностики. Рос. журн. гастроэнтерол., гепатол. и колопроктол. 2002; 12 (1): 68–73. / Storonova O.A., Truhmanov A.S., Drapkina O.M., Ivashkin V.T. Ezofagogennye i koronarogennye boli v grudnoj kletke: problemy differencialnoj diagnostiki. Ros. zhurn. gastroenterol., gepatol. i koloproktol. 2002; 12 (1): 68–73. [in Russian]
19. Borjesson M, Albertsson P, Dellborg M et al. Esophageal dysfunction in Syndrome X. Am J Cardiol 1998; 82: 1187–92.
20. Улабидин З., Ивашкин В.Т., Шептулин А.А. и др. Значение суточного мониторирования внутрипищеводного pH в диагностике гастроэзофагеальной рефлюксной болезни и оценке эффективности лекарственных препаратов. Клин. медицина. 1999; 7: 39. / Ulabidin Z., Ivashkin V.T., Sheptulin A.A. i dr. Znachenie sutochnogo monitorirovaniya vnutripishevodnogo rN v diagnostike gastroezofagealnoj reflyuksnoj bolezni i ocenke effektivnosti lekarstvennyh preparatov. Klin. medicina. 1999; 7: 39. [in Russian]
21. Трухманов А.С., Джахая Н.Л., Кайбышева В.О., Сторонова О.А. Новые аспекты рекомендаций по лечению больных гастроэзофагеальной рефлюксной болезнью. Гастроэнтерология и гепатология. 2013; 2: 2–9. / Truhmanov A.C., Dzhahaya N.L., Kajbysheva V.O., Storonova O.A. Novye aspekty rekomendacij po lecheniyu bolnyh gastroezofagealnoj reflyuksnoj boleznyu. Gastroenterologiya i gepatologiya. 2013; 2: 2–9. [in Russian]
22. Hershcovici T, Fass R. Gastro-oesophageal reflux disease: beyond proton pump inhibitor therapy. Drugs 2011; 71 (18): 2381–9.
23. Бордин Д.С., Колбасников С.В. Патогенетические основы развития гастроэзофагеальной рефлюксной болезни. Диагностика и лечение. Вестн. семейной медицины. 2013; 1: 30–4. / Bordin D.S., Kolbasnikov S.V. Patogeneticheskie osnovy razvitiya gastroezofagealnoj reflyuksnoj bolezni. Diagnostika i lechenie. Vestn. semejnoj mediciny. 2013; 1: 30–4. [in Russian]
24. Kircheiner J, Glatt S, Fuhr U et al. Relative potency of proton-pump inhibitors –comparison of effects on intragastric pH. Eur J Clin Pharmacol 2009; 65: 19–31.
25. Sakai T, Aoyama N, Kita T et al. CYP 2C19 genotype and pharmacokinetics of three proton pump inhibitors in healthy subjects. Pharm Res 2001; 18 (6): 721–7.
26. Sychev DA, Denisenko NP, Sizova ZM et al. The frequency of CYP 2C19 genetic polymorphisms in Russian patients with peptic ulcers treated with proton pump inhibitors. Pharmgenomics Pers Med 2015; 27 (8): 111–4. DOI: 10.2147/ PGPM.S78986

27. Ивашкин В.Т., Маев И.В., Ивашкин К.В. и др. Роль нарушения защитных факторов в развитии кислотозависимых заболеваний (резолюция Экспертного совета 12–13 марта 2016 г.). Рос. журн. гастроэнтерол., гепатол. и колопроктол. 2016; 26 (3): 115. / Ivashkin V.T., Maev I.V., Ivashkin K.V. i dr. Rol narusheniya zashitnyh faktorov v razvitii kislotozavisimyh zabolevanij (rezolyuciya Ekspertnogo soveta 12–13 marta 2016 g.). Ros. zhurn. gastroenterol., gepatol. i koloproktol. 2016; 26 (3): 115. [in Russian]
28. Skoczylas T, Sarosiek I, Sostarich S et al. Signicant enhancement of gastric mucin content after rabeprazole administration: its potential clinical signicance in acid-related disorders. Dig Dis Sci 2003; 48: 322–8.
29. Takiuchi H, Asada S, Umegaki E et al. Effects of proton pump inhibitors: omeprazole, lansoprazole, and E-3810 on the gastric mucin. 1994 (abstract).
30. Jaworski T, Sarosiek I, Sostarich S et al. Facg Restorative Impact of Rabeprazole on Gastric Mucus and Mucin Production Impairment During Naproxen Administration. Its Potent Clin Signific Digest Dis Sci 2005; 50 (2): 357–65.
31. Sarosiek I, Olyaee M, Majewski M et al. Significant Increase of Esophageal Mucin Secretion in Patients with Reflux Esophagitis After Healing with Rabeprazole: Its Esophagoprotective Potential. Dig Dis Sci 2009; 54: 2137–42.
32. Okazaki M, Shimizu I, Ishikawa M et al. Gastric mucosal levels of prostaglandins and leukotrienes in patients with gastric ulcer after treatment with rabeprazole in comparison to treatment with ranitidine. J Med Invest 2007; 54 (1–2): 83–90. DOI: 10.2152/jmi.54.83
33. Watanabe T, Higuchi K, Tominaga K et al. Cytoprotective effect of rabeprazole against ethanol-induced gastric mucosal damage: possible involvement of nitric oxide: possible involvement of nitric oxide. Drug Exptl Clin Res 2000; 26 (2): 41–5.
34. Ивашкин В.Т., Шептулин А.А., Маев И.В. и др. Клинические рекомендации Российской гастроэнтерологической ассоциации по диагностике и лечению эрозивно-язвенных поражений желудка и двенадцатиперстной кишки, вызванных нестероидными противовоспалительными препаратами. Рос. журн. гастроэнтерол., гепатол. и колопроктол. 2014; 6: 89–94. / Ivashkin V.T., Sheptulin A.A., Maev I.V. i dr. Klinicheskie rekomendacii Rossijskoj gastroenterologicheskoj associacii po diagnostike i lecheniyu erozivno-yazvennyh porazhenij zheludka i dvenadcatiperstnoj kishki, vyzvannyh nesteroidnymi protivovospalitelnymi preparatami. Ros. zhurn. gastroenterol., gepatol. i koloproktol. 2014; 6: 89–94. [in Russian].
35. Haastrup PF, Paulsen MS, Christensen RD et al. Medical and non-medical predictors of initiating long-term use of proton pump inhibitors: a nationwide cohort study of first-time users during a 10-year period. Aliment Pharmacol Ther 2016; 44 (1): 78–87.
36. Giuliano C, Wilhelm SM, Kale-Pradhan PB. Are proton pump inhibitors associated with the development of community-acquired pneumonia? A meta-analysis. Expert Rev Clin Pharmacol 2012; 5 (3): 337–44.
37. Lewis PO, Litchfield JM, Tharp JL et al. Risk and Severity of Hospital-Acquired Clostridium difficile Infection in Patients Taking Proton Pump Inhibitors, 2016.
38. Niu Q, Wang Z, Zhang Y et al. Combination Use of Clopidogrel and Proton Pump Inhibitors Increases Major Adverse Cardiovascular Events in Patients With Coronary Artery Disease: A Meta-Analysis. J Cardiovasc Pharmacol Ther 2016; pii: 1074248416663647.
39. Шульпекова Ю.О. применение рабепразола в практике гастроэнтеролога. Мед. совет. Гастроэнтерология. 2016; 14: 26–31. / Shulpekova Yu.O. primenenie rabeprazola v praktike gastroenterologa. Med. sovet. Gastroenterologiya. 2016; 14: 26–31. [in Russian]
40. Irani S, Krevsky B, Desipio J et al. Rapid protection of the gastroduodenal mucosa against aspirininduced damage by rabeprazole. Aliment Pharmacol Ther 2008; 27 (6): 498–503.
41. Карев Е.Н. Рабепразол через призму «метаболизм-эффективность». РМЖ. 2016; с. 1172–6. / Karev E.N. Rabeprazol cherez prizmu «metabolizm-effektivnost». RMZh. 2016; s. 1172–6. [in Russian]
42. Успенский Ю.П., Пахомова И.Г. Выбор ингибиторов протонной помпы у полиморбидных пациентов. Эксперимент. и клин. гастроэнтерология. 2013; 2: 65–72. / Uspenskij Yu.P., Pahomova I.G. Vybor ingibitorov protonnoj pompy u polimorbidnyh pacientov. Eksperiment. i klin. gastroenterologiya. 2013; 2: 65–72. [in Russian]
43. Звенигородская Л.А., Чурикова А.А. Гастроэзофагеальная рефлюксная болезнь у пожилых больных. РМЖ. 2011; 32: 2084. / Zvenigorodskaya L.A., Churikova A.A. Gastroezofagealnaya reflyuksnaya bolezn u pozhilyh bolnyh. RMZh. 2011; 32: 2084. [in Russian]
44. Осадчук М.А., Свистунов А.А, Осадчук М.М., Николенко Н.Н. Гастроэзофагеальная рефлюксная болезнь как мультидисциплинарная патология. Поликлиника. 2013; 43: 88–96. / Osadchuk M.A., Svistunov A.A, Osadchuk M.M., Nikolenko N.N. Gastroezofagealnaya reflyuksnaya bolezn kak multidisciplinarnaya patologiya. Poliklinika. 2013; 43: 88–96. [in Russian]
45. Еремина Е.Ю. Тактика ведения пациента с гастроэзофагеальной рефлюксной болезнью. РМЖ. 2017; 10: 707–10. / Eremina E.Yu. Taktika vedeniya pacienta s gastroezofagealnoj reflyuksnoj bolezny. RMZh. 2017; 10: 707–10. [in Russian]
46. Пахомова И.Г. Зиновьева Е.Н. Гастроэзофагеальная рефлюксная болезнь у полиморбидного пациента: особенности терапии. РМЖ. 2017; 10: 760–4. / Pahomova I.G. Zinoveva E.N. Gastroezofagealnaya reflyuksnaya bolezn u polimorbidnogo pacienta: osobennosti terapii. RMZh. 2017; 10: 760–4. [in Russian]
47. Хлынов И.Б., Чикунова М.В. Значение слизисто-бикарбонатного барьера желудка при кислотозависимых заболеваниях. РМЖ 2016; 17: 1125–9. / Hlynov I.B., Chikunova M.V. Znachenie slizisto-bikarbonatnogo barera zheludka pri kislotozavisimyh zabolevaniyah. RMZh 2016; 17: 1125–9. [in Russian]
48. Фадеенко Г.Д. Внепищеводные проявления гастроэзофагеальной рефлюксной болезни. Здоров'я України. 2006; 9: 26–7. / Fadeenko G.D. Vnepishevodnye proyavleniya gastroezofagealnoj reflyuksnoj bolezni. Zdorov'ya Ukrayini. 2006; 9: 26–7. [in Russian]

СВЕДЕНИЯ ОБ АВТОРАХ

Щербенков Игорь Михайлович – канд. мед. наук, врач-гастроэнтеролог, Многопрофильная клиника ЦЭЛТ

Стасева Ирина Вячеславовна – канд. мед. наук, врач-гастроэнтеролог, Многопрофильная клиника ЦЭЛТ. E-mail: katerinastepp@mail.ru

DOI: 10.26442/2075-1753_2018.8.32-36

Лучевая диагностика травм живота на клинических примерах проникающих ранений из практики лечебного учреждения первого уровня

А.Ю.Васильев✉[1], А.В.Романова[2], Д.А.Лежнев[1]

[1]ФГБОУ ВО «Московский государственный медико-стоматологический университет им. А.И.Евдокимова» Минздрава России. 127473, Россия, Москва, ул. Делегатская, д. 20, стр. 1;
[2]КГБУЗ «Кавалеровская центральная районная больница». 692413, Россия, Кавалерово, ул. Больничная, д. 2
✉auv62@mail.ru

Проведен анализ лучевого обследования 15 пациентов, поступивших в стационар первого уровня с проникающими ранениями живота. Все пострадавшие были обследованы с помощью ультразвукового исследования (УЗИ), мультисрезовой компьютерной томографии живота, части из них была выполнена обзорная рентгенография. Установлено, что мультисрезовая компьютерная томография показала высокую эффективность в оценке последствий проникающей травмы живота. С помощью этого метода удалось как подтвердить, так и исключить повреждения внутренних органов. Немаловажным фактором является возможность прослеживания хода раневого канала. Эффективность УЗИ существенно ниже, и данный метод рекомендуется только для динамического наблюдения за больными. Обзорная рентгенография малоинформативна и не может использоваться для своевременной постановки диагноза.

Ключевые слова: обзорная рентгенография живота, ультразвуковое исследование, мультисрезовая компьютерная томография, проникающие ранения живота.

Для цитирования: Васильев А.Ю., Романова А.В., Лежнев Д.А. Лучевая диагностика травм живота на клинических примерах проникающих ранений из практики лечебного учреждения первого уровня. Consilium Medicum. 2018; 20 (8): 32–36. DOI: 10.26442/2075-1753_2018.8.32-36

Short survey

Radiodiagnosis of abdominal trauma on clinical examples of penetrating wounds from the practice of the first level hospital

A.Yu.Vasilev✉[1], A.V.Romanova[2], D.A.Lezhnev[1]

[1]A.I.Evdokimov Moscow State Medical and Dental University of the Ministry of Health of the Russian Federation. 127473, Russian Federation, Moscow, ul. Delegatskaia, d. 20, str. 1;
[2]Kavalerovo Central District Hospital. 692413, Russian Federation, Kavalerovo, ul. Bol'nichnaya, d. 2
✉auv62@mail.ru

Abstract

The analysis of radiodiagnosis of 15 patients admitted to a first-level hospital with penetrating wounds of the abdomen was carried out. All the victims were examined by ultrasound, multislice computed tomography of the abdomen, part of them was made plan radiography. It has been established that multidetector computed tomography has shown high efficiency in assessing the consequences of penetrating abdominal trauma. With the help of this method, it was possible both to confirm and to exclude damage to the internal organs. An important factor is the ability to trace the progress of the wound channel. The effectiveness of ultrasound is significantly lower and this method is recommended only for dynamic monitoring of patients. Plan radiography is of little informative and can not be used for timely diagnosis.

Key words: abdominal plan radiography, ultrasound investigation, multidetector computer tomography, abdominal penetrating wounds.

For citation: Vasilev A.Yu., Romanova A.V., Lezhnev D.A. Radiodiagnosis of abdominal trauma on clinical examples of penetrating wounds from the practice of the first level hospital. Consilium Medicum. 2018; 20 (8): 32–36. DOI: 10.26442/2075-1753_2018.8.32-36

Актуальность

Механические повреждения являются причиной 1/3 от всех обращений за экстренной медицинской помощью. Среди всей травмы повреждения живота, как закрытые, так и проникающие, представляют наиболее тяжелую категорию, именно поэтому диагностике и лечению этой патологии уделялось большое внимание на протяжении всей истории медицины, и данная тема остается актуальной и настоящее время [1]. Кроме того, абдоминальная травма является 3-й по распространенности причиной смерти пациентов из всех травм [2]. Диагностика травм живота сложна, что объясняется тяжелым состоянием пациентов, частым алкогольным или наркотическим опьянением больных [3, 4]. Кроме того, в отечественной клинической практике нет единых алгоритмов обследования пострадавших, тактика ведения обычно основана на опыте хирурга или принятой в данном учреждении системе. Дефекты в обследовании больных приводят к диагностическим и тактическим ошибкам, которые могут быть фатальными для пострадавшего [5]. В то же время ранняя диагностика и лечение могут снизить летальность до 50% [2].

В последние годы большинство врачей склоняются в сторону избирательных диагностических и лечебных подходов, при этом выбор диагностических методов нуждается в балансе между инвазивностью и точностью. Использование перитонеального лаважа, лапароскопии, лапаротомии, лучевых методов диагностики, динамического клинического наблюдения снижает количество ненужных лапаротомий [6].

Диагностическая лапаротомия дает достоверные данные о повреждении внутренних органов, однако как метод обладает высокой травматичностью и большим количеством осложнений [7].

Диагностический перитонеальный лаваж годами использовался для выявления гемоперитонеума, но он бесполезен при повреждениях внутренних органов без кровотечения в брюшную полость. Кроме того, это инвазивная процедура, которая дает большой процент ненужных оперативных вмешательств.

Таблица 1. Методы лучевого обследования пострадавших с проникающими ранениями живота (n=15)

Методы	Число пострадавших	
	абс.	%
МСКТ при поступлении	15	100
• из них с контрастным усилением	5	33,3
УЗИ при поступлении	15	100
Обзорная рентгенография при поступлении	4	26,7
МСКТ в динамике	5	33,3
УЗИ в динамике	13	86,6
УЗИ перед выпиской	5	33,3

Таблица 2. Повреждения, выявленные при обследовании пациентов с проникающими ранениями живота (n=15)

Вид повреждения	Число пострадавших	
	абс.	%
Повреждения почек	2	13,3
Повреждения печени	1	6,7
Повреждения желудка	1	6,7
Повреждения двенадцатиперстной кишки	1	6,7
Повреждения прямой кишки	1	6,7
Гемоперитонеум	8	53,3
Забрюшинная гематома	6	40,0
Отсутствие повреждений внутренних органов	6	40,0

Современные методы лучевой диагностики, такие как ультразвуковое исследование (УЗИ) и мультисрезовая компьютерная томография (МСКТ), постепенно замещают эту процедуру [8].

МСКТ – незаменимый компонент в диагностическом алгоритме гемодинамически стабильных больных без признаков перитонита и используется для сортировки пациентов на нуждающихся и не нуждающихся в операции. Этот метод ассоциирован с повышением уровня выживаемости пациентов с травмой, его положительное влияние оценивается от 13 до 25% [9].

Материалы и методы

В ходе проведенной работы были обследованы 15 пациентов, поступивших в стационар первого уровня с проникающими ранениями живота. Из исследования были исключены пострадавшие с признаками перитонита и гемодинамической нестабильности, такие больные сразу направлялись в операционную. Возраст пациентов от 17 до 59 лет. Средний возраст составил 35,7±11,9 года (среднее значение является недостаточно типичным для данного ряда, о чем свидетельствует коэффициент вариации, равный 34,0%). Преобладали мужчины – 86,7% (n=13), женщин было 13,3% (n=2). Лица трудоспособного возраста (женщины от 16 до 54 лет, мужчины от 16 до 59 лет) составили 100% (n=15), что говорит о социальной значимости этой группы.

В течение 1-го часа после травмы в стационар поступили 73,4% (n=11) человек, от 1 ч до 3 ч – 13,3% (n=2), от 3 до 24 ч – 13,3% (n=2).

В алкогольном опьянении поступили 86,7% (n=13) пациентов.

Все повреждения были неогнестрельными. Травма живота была получена в результате ножевых ранений у 93,3% (n=13) пострадавших, ранения гвоздем – у 6,7% (n=1), повреждения прямой кишки веткой при катании с горки – у 6,7% (n=1).

Раны поясничной области отмечались у 33,3% (n=5), одного из фланков – у 26,7% (n=4), передней брюшной стенки – у 33,3% (n=5), промежности – у 6,7% (n=1).

Рис. 1. МСКТ брюшной полости (аксиальная плоскость). Ранение почки, III степень по классификации AAST. В левой почке определяется гиподенсивная зона неправильной формы, распространяющаяся на всю ширину паренхимы, без экстравазации мочи (*белая стрелка*). Прослеживается раневой канал (*черная стрелка*).

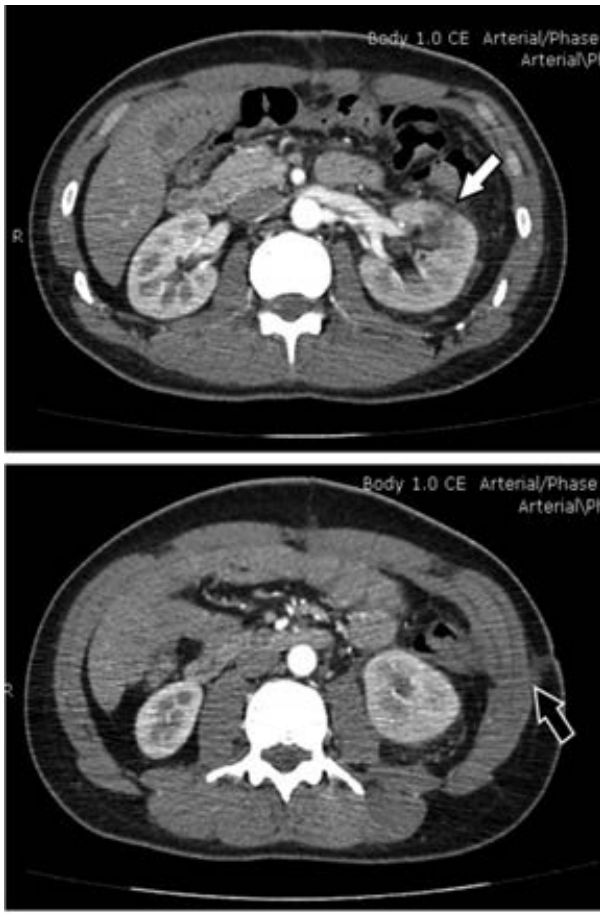

В соответствии с разработанным протоколом всем пациентам при поступлении в стационар были выполнены МСКТ и УЗИ органов брюшной полости. Обзорная рентгенография органов брюшной полости применялась ограниченно. МСКТ и УЗИ в динамике проводились только при наличии показаний.

Данные о структуре проведенных исследований приведены в табл. 1.

Результаты и обсуждение

Результаты обследования пациентов с проникающими ранениями живота представлены в табл. 2.

При этом 1 орган был поврежден у 26,7% (n=4) пострадавших, 2 органа у 6,7% (n=1). Забрюшинные гематомы без повреждения других органов отмечались у 4 пациентов, проникающие ранения без повреждения внутренних органов и гемоперитонеума – 13,3% (n=2).

Обзорная рентгенография органов брюшной полости выполнена у 4 пациентов, патологии не выявлено.

УЗИ выявило 1, МСКТ – 2 из всех повреждений почек (n=2). Ложноотрицательный результат УЗИ почек объяснялся алкогольным опьянением больного и невозможностью полипозиционного исследования. Ранение почки при МСКТ выглядело как гиподенсивная зона в паренхиме почки неправильной формы. Паранефральная клетчатка была инфильтрирована, прослеживался раневой канал (рис. 1). При УЗИ в паренхиме почки определялась гипоэхогенная зона с нечеткими контурами.

Повреждение печени выявили оба метода (n=1). При МСКТ определялась гиподенсивная зона с нечеткими контурами, без контрастного усиления (рис. 2). При УЗИ зона

Рис. 2. МСКТ брюшной полости (аксиальная плоскость). Ранение печени, III степень по классификации AAST. В левой доле печени определяется обширная гиподенсивная зона (*белая стрелка*).

Рис. 3. Эхограмма. В-режим. Забрюшинная гематома. Овоидной формы образование неоднородной эхоструктуры (*стрелка*).

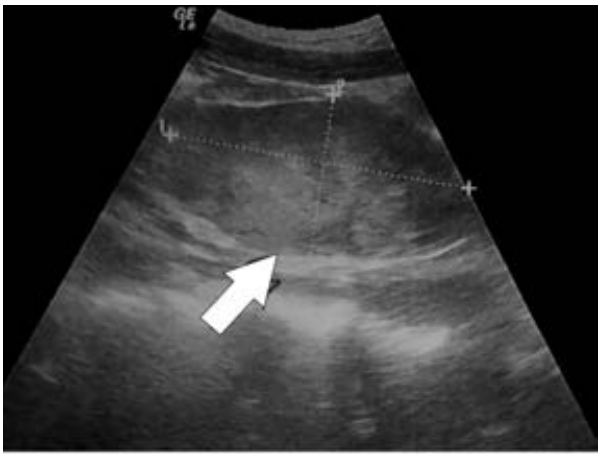

Рис. 4. МСКТ брюшной полости (аксиальная плоскость). Ранение левой поясничной области, небольшая забрюшинная гематома, повреждение левой поясничной мышцы. Прослеживается раневой канал (*белая стрелка*). Вокруг почки и в забрюшинном пространстве небольшое количество жидкости (*черные стрелки*), в паренхиме почки изменений не выявлено.

Рис. 5. МСКТ брюшной полости: *а* – аксиальная плоскость; *б* – коронарная плоскость. Абсцесс малого таза после ранения прямой кишки. В малом тазу определяется округлой формы гиподенсивное образование с включениями газа (*стрелки*).

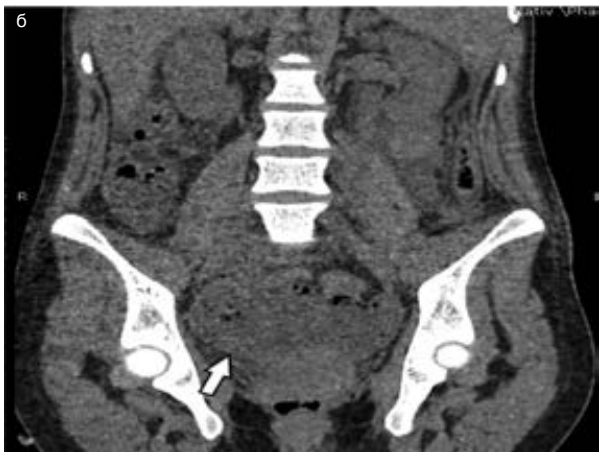

повреждения визуализировалась в виде гипоэхогенного неоднородной структуры участка.

Повреждение полых органов, таких как желудок и двенадцатиперстная кишка (n=1), с помощью УЗИ определить не удалось, но была выявлена свободная жидкость в брюшной полости. МСКТ у этого пострадавшего выявила нечеткость контуров желудка и двенадцатиперстной кишки, наличие небольшого количества свободного газа, гемоперитонеум, а также забрюшинную гематому.

Проникающее ранение прямой кишки на МСКТ визуализировалось как нечеткость стенки кишки и небольшая инфильтрация параректальной клетчатки. УЗИ

Рис. 6. МСКТ брюшной полости: *а* – аксиальная плоскость; *б* – коронарная плоскость. В забрюшинном пространстве справа определяется гиподенсивное образование с единичными включениями газа (*стрелки*).

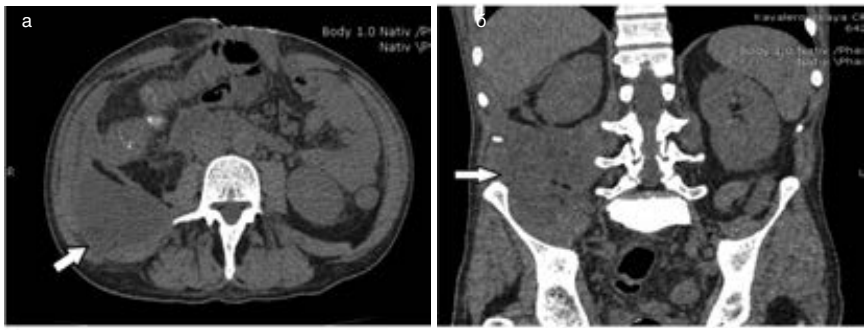

Таблица 3. Осложнения, развившиеся в ходе лечения проникающих ранений живота (n=15)

Осложнения	абс.	%
Перитонит	1	6,7
Дуоденальный свищ	1	6,7
Абсцесс малого таза	1	6,7
Забрюшинная флегмона	1	6,7

дало ложноотрицательный результат (n=1).

УЗИ выявило у 3 пациентов забрюшинные гематомы (рис. 3), и дало в 1 случае ложноположительный ответ. МСКТ при данной патологии дала все правильные результаты (n=6); рис. 4.

В определении гемоперитонеума УЗИ было точнее – 6 достоверных данных, но был 1 ложноположительный результат. МСКТ выявило все случаев наличия крови в брюшной полости (n=8).

Верификация диагнозов происходила в результате оперативного вмешательства или динамического наблюдения. Прооперированы 7 человек, из них в 1-е сутки – 7. Все операции проведены методом лапаротомии, эндоскопических и малоинвазивных вмешательств не было. Напрасных оперативных вмешательств не было.

Осложнения, развившиеся в ходе лечения травм живота, представлены в табл. 3.

Перитонит развился через 3 сут у пациента с минимальным гемоперитонеумом без повреждения внутренних органов, поступившего через 18 ч после травмы. С помощью УЗИ не был выявлен. При МСКТ определялись инфильтрация перитонеального жира, утолщение листков брюшины и небольшое количество жидкости в брюшной полости.

Дуоденальный свищ у пострадавшего с ранением желудка и двенадцатиперстной кишки установлен на 3-й неделе послеоперационного периода. При УЗИ также не установлен. При МСКТ двенадцатиперстная кишка была подпаяна к передней брюшной стенке, прилежащая клетчатка инфильтрирована.

Абсцесс малого таза сформировался у пациентки с ранением прямой кишки на 7-е сутки после травмы. УЗИ выявило инфильтрат в малом тазу в виде неоднородного гипоэхогенного образования с анэхогенными участками и нечеткими контурами. При МСКТ кпереди от прямой кишки определялось округлой формы гиподенсивное образование, с включениями газа (рис. 5).

Забрюшинная флегмона развилась на 2-й неделе лечения пациента с забрюшинной гематомой. УЗИ патологии не выявило. При МСКТ определялось гиподенсивное образование неправильной формы в забрюшинном пространстве, контуры его были частично четкие, частично нечеткие, имелись единичные включения газа (рис. 6).

Длительность лечения пациентов с проникающими ранениями живота составила от 9 до 32 дней. Средний срок лечения 16,3±8,5 дня (среднее значение является недостаточно типичным для данного ряда, о чем свидетельствует коэффициент вариации, равный 52,1%).

Диагностическая ценность УЗИ и МСКТ, учитывая небольшое число пострадавших в группе, не может быть рассчитана достоверно.

Установлено, что с помощью МСКТ удалось определить все случаи ранений почек, печени, гемоперитонеума и забрюшинных гематом. Также МСКТ в данном наблюдении способствовала выявлению повреждений полых органов, таких как желудок, двенадцатиперстная кишка и прямая кишка. Хотя четких признаков дефекта стенок не

было, имелись достаточно явные признаки травмирования, такие как инфильтрация прилежащих тканей, свободные газ и жидкость. С помощью МСКТ удалось проследить ход раневого канала, что немаловажно для определения степени вероятности тяжелых осложнений, например, ранения крупных сосудов с последующим кровотечением.

УЗИ для большинства видов повреждений уступает МСКТ. Так, выявлено 1 повреждение почек из 2, 3 из 6 забрюшинных гематом и 6 из 8 случаев гемоперитонеума. Повреждения полых органов этим методом не установлены.

С помощью обзорной рентгенографии живота патологию выявить не удалось.

Выводы

МСКТ показала высокую эффективность в оценке последствий проникающей травмы живота, в том числе ее осложнений. С помощью этого метода удалось как подтвердить, так и исключить повреждения внутренних органов. Эффективность УЗИ существенно ниже, и данный метод рекомендуется только для динамического наблюдения за больными. Обзорная рентгенография малоинформативна, обладает низкой чувствительностью и специфичностью и не может использоваться для своевременной постановки диагноза.

Литература/References

1. Ермолов А.С., Хубутия М.Ш., Абакумов М.М. Абдоминальная травма. М: Видар-М, 2010. / Ermolov A.S., Khubutiia M.Sh., Abakumov M.M. Abdominal'naia travma. M: Vidar-M, 2010. [in Russian]
2. Shojaee M, Faridaalaee G. et al. New scoring system for intraabdominal injury diagnosis after blunt trauma. Chin J Traumatol 2014; 17 (1): 19–24.
3. Алексеечкина О.А., Дубров Э.Я. Ультразвуковая диагностика травмы кишечника. РЖГГК он-лайн. 2013; 1: 18–22. / Alekseechkina O.A., Dubrov E.Ia. Ul'trazvukovaia diagnostika travmy kishechnika. RZhGGK on-lain. 2013; 1: 18–22. [in Russian]
4. Soto JA, Anderson SW. Multidetector CT of blunt abdominal trauma. Radiology 2012; 256 (3): 678–93.
5. Романова А.В. Лучевая диагностика травм живота в лечебном учреждении первого уровня. Мед. вестн. МВД. 2015; 3: 40–2. / Romanova A.V. Luchevaia diagnostika travm zhivota v lechebnom uchrezhdenii pervogo urovnia. Med. vestn. MVD. 2015; 3: 40–2. [in Russian]
6. Vafaei A, Heidari K et al. Diagnostic accuracy of abdominal wall ultrasonography and local wound exploration in predicting the need for laparotomy following stab wound. Emergency 2017; 5 (1): e34.
7. Агларян А.Х. Хирургическое лечение и летальность у пациентов с абдоминальными повреждениями при политравме. Политравма. 2014; 4: 24–31. / Aglarian A.Kh. Khirurgicheskoe lechenie i letal'nost' u patsientov s abdominal'nymi povrezhdeniiami pri politravme. Politravma. 2014; 4: 24–31. [in Russian]
8. Lee BC, Ormsby EL. The utility of sonography for the triage of blunt abdominal trauma patients to exploratory laparotomy. Am J Roentgenol 2007; 188: 415–21.
9. Frink M, Lechler Ph et al. Multiple trauma and emergency room management. Dtsch Arztebl Int 2017; 114: 497–503.

СВЕДЕНИЯ ОБ АВТОРАХ

Васильев Александр Юрьевич – чл.-кор. РАН, д-р мед. наук, проф., проф. каф. лучевой диагностики стоматологического фак-та ФГБОУ ВО «МГМСУ им. А.И.Евдокимова». E-mail: auv62@mail.ru

Романова Александра Викторовна – зав. отд-нием лучевой диагностики КГБУЗ «Кавалеровская ЦРБ». E-mail: tmkkcrb@mail.ru

Лежнев Дмитрий Анатольевич – д-р мед. наук, проф., зав. каф. лучевой диагностики стоматологического фак-та ФГБОУ ВО «МГМСУ им. А.И.Евдокимова». E-mail: lezhnevd@mail.ru

DOI: 10.26442/2075-1753_2018.8.37-41

Фармакотерапия неалкогольной жировой болезни печени: акцент на фиброз

М.Е.Стаценко✉, С.В.Туркина, Н.Н.Шилина, Е.Е.Горбачева, А.А.Ермоленко

ФГБОУ ВО «Волгоградский государственный медицинский университет» Минздрава России. 400131, Россия, Волгоград, пл. Павших Борцов, д. 1
✉mestatsenko@rambler.ru

Цель исследования – оценка влияния таурина на выраженность фиброза печени, структурные и функциональные параметры печени у пациентов с неалкогольной жировой болезнью печени (НАЖБП).

Материалы и методы исследования. Проведено проспективное сравнительное рандомизированное исследование, в которое были включены 60 пациентов с НАЖБП, диагностированной по данным оценки ультразвукового исследования печени (на аппарате SIEMENS SONOLINE G50, Германия, с допплеровским датчиком с оценкой эхогенности печеночной паренхимы, сосудистого рисунка, степени затухания эхосигнала) и индексом фиброза печени NFS>0, 675 (F3–4 fibrosis). Методом простой рандомизации пациенты были распределены на 2 группы: 1-я (основная) – пациенты с НАЖБП, которые принимали препарат таурин в суточной дозе 1000 мг (двукратный прием по 500 мг/сут) дополнительно к базисной терапии сопутствующих заболеваний (сахарный диабет 2-го типа, ишемическая болезнь сердца, артериальная гипертензия); 2-я (контрольная) – пациенты с НАЖБП принимали только препараты базисной терапии сопутствующих заболеваний. Исходно и через 24 нед проводимой терапии исследовалось содержание коллагена IV типа в крови, рассчитывались индекс стеатоза печени FLI и индекс фиброза NFS. Состояние углеводного обмена контролировали по уровню глюкозы крови натощак, определяли базальный инсулин и рассчитывали индекс инсулинорезистентности HOMA-IR. Для контроля состояния липидного обмена крови определяли уровни общего холестерина, триглицеридов, липопротеидов низкой плотности, липопротеидов высокой плотности. Для оценки маркеров повреждения и функционального состояния печени изучали активность аланиновой и аспарагиновой аминотрансферазы, γ-глутамилтранспептидазы.

Результаты. По окончании 24-недельной терапии таурином у пациентов с НАЖБП и фиброзом печени отмечены статистически значимое снижение коллагена IV типа, снижение индекса фиброза NFS на всех стадиях фиброзных изменений, статистически значимое – на ранних стадиях фиброза (NFS≤0,675). Выявлена выраженная метаболическая активность препарата, проявляющаяся гипогликемизирующим, липидснижающим эффектами, а также возможностью достоверного снижения выраженности инсулинорезистентности.

Ключевые слова: неалкогольная жировая болезнь печени, таурин, индекс фиброза печени, коллаген IV типа, структурные и функциональные показатели.

Для цитирования: Стаценко М.Е., Туркина С.В., Шилина Н.Н. и др. Фармакотерапия неалкогольной жировой болезни печени: акцент на фиброз. Consilium Medicum. 2018; 20 (8): 37–41. DOI: 10.26442/2075-1753_2018.8.37-41

Original article

Nonalcoholic fatty liver disease pharmacotherapy: accent on fibrosis

M.E.Statsenko✉, S.V.Turkina, N.N.Shilina, E.E.Gorbachev, A.A.Ermolenko

Volgograd State Medical University of Ministry of Health of the Russian Federation. 400131, Russian Federation, Volgograd, pl. Pavshikh Bortsov, d. 1
✉mestatsenko@rambler.ru

Abstract

Study objective – to evaluate taurin effect on liver fibrosis severity, structural and functional liver characteristics in patients with nonalcoholic fatty liver disease (NAFLD).

Materials and methods. The prospective comparative randomized study included 60 patients with NAFLD diagnosed according to liver ultrasound results (using SIEMENS SONOLINE G50, Germany system with doppler sensor for liver parenchymal echogenicity, vascular pattern, and echoed signal decrement evaluation) and liver fibrosis index NFS>0.675 (F3–4 fibrosis). With the use of simple randomization patients were divided into 2 groups: group 1 (study group) included patients with NAFLD who received taurin in total daily dose 1000 mg (500 mg twice a day) in addition to comorbid conditions (diabetes mellitus type 2, ischemic heart disease, hypertension) treatment; group 2 (control group) included patients with NAFLD who received only comorbid conditions treatment. Type IV collagen serum level, fatty liver index (FLI), and NAFLD fibrosis score (NFS) were evaluated at baseline and after 24 weeks of treatment. Carbohydrate metabolism parameters were monitored by fasting plasma glucose level, basal insulin level and insulin resistance index (HOMA-IR) evaluation. For lipid metabolism monitoring total cholesterol, triglyceride, low-density lipoprotein, and high-density lipoprotein levels were evaluated. For damage and functional liver markers assessment alanine and aspartate aminotransferase, γ-glutamyl transpeptidase activity was evaluated.

Results. After 24 weeks of treatment with taurin a statistically significant decrease in type IV collagen level, and NFS decrease on all stages of fibrotic changes that was statistically significant on early fibrosis stages (NFS≤0.675) were observed in patients with NAFLD and liver fibrosis. A significant metabolic activity of the drug was shown that presented with hypoglycemic and lipid-lowering effects as well as significant insulin resistance reduction.

Key words: nonalcoholic fatty liver disease, taurin, liver fibrosis score, type IV collagen, structural and functional characteristics.

For citation: Statsenko M.E., Turkina S.V., Shilina N.N. et al. Nonalcoholic fatty liver disease pharmacotherapy: accent on fibrosis. Consilium Medicum. 2018; 20 (8): 37–41. DOI: 10.26442/2075-1753_2018.8.37-41

Рост числа пациентов с ожирением, сахарным диабетом (СД), дислипидемией сопровождается увеличением риска развития неалкогольной жировой болезни печени (НАЖБП), которая стала самой распространенной причиной хронических заболеваний печени и увеличения социально-экономических затрат на их лечение [1]. Распространенность НАЖБП в общей популяции западных стран составляет 20–40% [1]. По результатам российского исследования DIREG 2 распространенность НАЖБП также высока и составляет 37,3%, при этом число больных циррозом печени в исходе НАЖБП достигает 5% [2]. Клиническое бремя НАЖБП не ограничивается заболеваемостью и смертностью, связанной с патологией печени, а является предиктором развития сердечно-сосудистых за-

Таблица 1. Клинико-демографическая характеристика пациентов с НАЖБП, включенных в исследование

Параметры	1-я группа (основная)	2-я группа (контрольная)
Больные, n	30	30
Возраст, лет	58,1±2,6	57,4±3,2
Мужчины, n (%)	13 (43,3)	14 (46,6)
Женщины, n (%)	17 (56,6)	16 (53,3)
ИМ с зубцами *Q*/без зубцов *Q*, n (%)	20 (66,7)/10 (33,3)	23 (76,7)/7 (23,3)
Избыточная масса тела, n (%)	9 (30)	8 (26,7)
Ожирение 1-й степени, n (%)	15 (50)	17 (56,6)
Ожирение 2-й степени, n (%)	6 (20)	5 (16,6)
Курение, n (%)	8 (26,7)	5 (16,6)
Пациенты с АГ/без АГ в анамнезе, n (%)	28 (93,3)/2 (6,7)	29 (96,6)/1 (3,4)
Анамнез СД, годы	6,4±2,8	6,3±2,4
ФК ХСН, баллы	2,2±0,7	2,1±0,7
Эналаприл, мг/сут	21,3±1,2	19,6±1,7
Бисопролол, мг/ сут	5,6±1,3	5,1±1,1
Аторвастатин, мг/сут	10	10
Спиронолактон, мг/сут	32, 2±6,4	34,1±5,8
Торасемид, мг/сут	5,85±1,27	5,77±1,5
Ацетилсалициловая кислота, мг/сут	125	125

Таблица 2. Влияние терапии с включением таурина на расчетные показатели стеатоза и фиброза печени, уровень коллагена IV типа у пациентов с НАЖБП, включенных в исследование

Показатель	1-я группа (основная) базисная терапия+таурин			2-я группа (контрольная) базисная терапия		
	исходно	через 6 мес	Δ, %	исходно	через 6 мес	Δ, %
FLI, у.е	81,8±11,8	71,7±12,7*#	-13,1	83,5±15,1	79,1±18,4	-5,4
NFS, у.е	0,69±0,1	0,64±0,08	-7,49	0,71±0,08	0,69±0,08	-2,8
Коллаген IV типа, нг/мл	33,5±11,3	23,8±9,2*#	-33,85	32,3±14,5	29,2±6,9	-10,08

Здесь и далее в табл. 3: *достоверность различий в сравнении с исходными показателями (p<0,05); #достоверность различий между группами (p<0,05).

Таблица 3. Влияние терапии с включением таурина на показатели повреждения и функциональное состояние печени у пациентов с НАЖБП

Показатель	1-я группа (основная) базисная терапия + таурин			2-я группа (контрольная) базисная терапия		
	исходно	через 6 мес	Δ, %	исходно	через 6 мес	Δ, %
Bi общий, мкмоль/л	13,7±4,2	12,7±4,4	-8,05	13,±5,4	15,4±4,9	13,7
АЛТ, Ед/л	61,1±12,6	29,4±12,8*#	-76,3	63,2±14,2	54,8±16,8	-14,2
АСТ, Ед/л	32,5±8,6	19,1±3,2*#	-51,9	29,94±8,8	25,1±6,3	-17,45
Активность ГГТП, Ед/л	64,3±16,2	35,4±11,2*#	-57,9	69,2±14,5	51,4±16,5*	-29,5
Активность щелочной фосфатазы, Ед/л	2,2±0,81	1,71±0,36*#	-22,27	2,9±0,7	2,89±0,63	-0,34
Альбумин, г/л	41,5±6,6	47,4±6,1*#	13,2	41,8±5,7	41,2±4,6	-1,44

болеваний [3] и их прогноза [4, 5], практически двукратно повышает риск развития хронического заболевания почек [6], СД [7]. Отмечено, что фиброз – наиболее важный прогностический фактор при НАЖБП, который коррелирует с исходами и смертностью, вызванными нарушениями функции печени [8, 9]. Поэтому наличие фиброза печени является показанием не только для тщательного обследования больного, включая, при необходимости, биопсию печени, но и проведения интенсивной терапии [10]. Обсуждаются различные группы лекарственных средств с позиции возможных патогенетически оправданных механизмов воздействия на формирование и прогрессирование фиброза [11]. Особый интерес представляет таурин, который обладает доказанным антиоксидантным, противовоспалительным, антифибротическим потенциалом [12–15]. Доказано участие таурина в гомеостазе глюкозы [16], липидов [17], влияние на ренин-ангиотензин-альдостероновую систему [18], симпатическую нервную систему [19] и т.д. В связи с этим нами было проведено проспективное сравнительное рандомизированное исследование, целью которого стала оценка влияния таурина (Дибикор, ПИК-ФАРМА, Россия) на структурные и функциональные параметры печени, выраженность фиброза печени у пациентов с НАЖБП.

Материалы и методы

В исследовании приняли участие 60 больных НАЖБП, диагностированной по данным оценки ультразвукового исследования печени (на аппарате SIEMENS SONOLINE G50, Германия, с допплеровским датчиком с оценкой эхогенности печеночной паренхимы, сосудистого рисунка, степени затухания эхосигнала) [20] и индексом фиброза

печени NFS>0,675 (F3–4 fibrosis) [21]. Клинико-демографическая характеристика пациентов, включенных в исследование, представлена в табл. 1.

Методом простой рандомизации пациенты были распределены на 2 группы: 1-я группа (основная) – пациенты с НАЖБП, которые принимали препарат Дибикор в суточной дозе 1000 мг (двукратный прием по 500 мг/сут) дополнительно к базисной терапии сопутствующих заболеваний (СД 2-го типа, ишемическая болезнь сердца, артериальная гипертензия – АГ); 2-я группа (контрольная) – пациенты с НАЖБП принимали только препараты базисной терапии сопутствующих заболеваний.

Все пациенты получали препараты базисной терапии АГ, ишемической болезни сердца и хронической сердечной недостаточности (ХСН), которая включала: эналаприл, бисопролол, при необходимости ацетилсалициловую кислоту, клопидогрел, аторвастатин, спиронолактон, диуретики, нитраты. Пациенты, страдающие СД 2-го типа, в дополнение к базисной терапии АГ, ишемической болезни сердца и ХСН принимали пероральные сахароснижающие препараты: метформин (802,5±63,5 мг/сут) и/или глибенкламид (9,8±2,0 мг/сут), пациенты с ХСН III функционального класса (ФК) вместо глибенкламида получали гликлазид МВ (72±15,8 мг/сут). Средние дозы базисных препаратов, применяемых для лечения, статистически достоверно не различались между группами. Обе группы не имели достоверных различий по возрасту, половому составу, тяжести СД 2-го типа, перенесенного инфаркта миокарда (ИМ) и ХСН (см. табл. 1). Длительность исследования составила 24 нед. Обследование пациента включало физикальное обследование, клиническое измерение артериального давления на обеих руках в положении пациента сидя по стандартной методике с использованием специальной манжеты у лиц с избыточной массой тела и ожирением, антропометрию с расчетом индекса массы тела (ИМТ) по формуле:

$$ИМТ=масса\ тела\ (кг)/квадрат\ роста\ (м^2).$$

Масса тела считалась нормальной при значениях ИМТ не выше 24,9 и не менее 19 кг/м^2, избыточной – от 25 до 29,9 кг/м^2. Ожирение 1-й степени диагностировалось при ИМТ от 30 до 34,9 кг/м^2, 2-й – от 35 до 39,9 кг/м^2, 3-й – свыше 40 кг/м^2 (Всемирная организация здравоохранения, 1997 г.).

Для лабораторной оценки процессов фиброза в печени исследовано содержание коллагена IV типа в крови при помощи иммуноферментного анализа (R&D Systems, США, Канада). Проводился расчет индекса NFS [21], индекса стеатоза печени – по индексу FLI [22]. Состояние углеводного обмена контролировали по уровню глюкозы крови натощак (исследовали унифицированным калориметрическим глюкозооксидазным методом с помощью наборов фирмы Lachema, Чехия), определяли базальный инсулин с помощью иммуноферментного анализа в сыворотке крови (DRG INSULIN ELISA EIA 2935 U.S.) Рассчитывался индекс инсулинорезистентности – индекс HOMA-IR (Homeostasis Model of Assessment-Insulin Resistance). Для контроля состояния липидного обмена крови определяли уровни общего холестерина, триглицеридов (ТГ), липопротеидов низкой плотности (ЛПНП), липопротеидов высокой плотности ферментативным методом с помощью наборов ASSEL (Италия) на биохимическом анализаторе Liasys (AMS, Италия). Для оценки маркеров повреждения и функционального состояния печени изучали активность аланинаминотрансферазы (АЛТ) и аспартатаминотрансферазы (АСТ), γ-глутамилтранспептидазы (ГГТП), уровни общего билирубина в сыворотке крови по общепринятым методикам на биохимическом анализаторе Liasys-2.

Статистическая обработка результатов исследования проводилась с использованием функций Microsoft Excel 2010 и пакета статистических программ Statistica 6.0.

Применяли методы параметрической и непараметрической статистики. Вычисляли среднее значение исследуемых величин (M), среднее квадратическое отклонение (σ) для каждого показателя. Оценка достоверности различий между данными, полученными в исследуемых группах, проводилась с использованием t-критерия Стьюдента. Качественные величины сравнивали с помощью критерия Фишера. Статистически значимыми считали отклонения при $p<0,05$. В зависимости от результатов теста Шапиро–Уилка на нормальность распределения для проверки гипотезы о принадлежности выборок к одной генеральной совокупности был привлечен либо гетеродакстический тест Стьюдента, либо тест Манна–Уитни. Аналогично при оценке эффекта лечения использовался либо парный t-тест, либо тест Вилкоксона.

Результаты и их обсуждение

В ходе 24-недельной терапии индекс фиброза NFS в 1-й группе больных, принимавших таурин, снизился на 7,49% ($p>0,05$), во 2-й – на 2,8% ($p>0,05$); табл. 2. Разница между группами статистически незначима. Отсутствие достоверной динамики по показателю NFS, по всей видимости, связано с тяжестью фиброзного процесса у пациентов, включенных в исследование [согласно протоколу исследования отмечено наличие фиброза F3–4 (индекс NFS>0,675)]. Однако обращает на себя внимание то, что отмечено статистически значимое уменьшение содержания в крови коллагена IV типа в 1-й группе больных НАЖБП – на 33,85% vs 10,08% во 2-й (контрольной) группе, что может свидетельствовать об уменьшении прогрессирования образования фиброза в печени у пациентов 1-й (основной) группы. Различия между группами по конечному результату достоверны.

Анализ данных по влиянию таурина на индекс фиброза печени у пациентов с НАЖБП и СД 2-го типа в ранее проведенном нами исследовании (пациенты с NFS от менее -1,455 до 0,675 и менее) показал, что в группе промежуточного фиброза (от -1,455 и менее до 0,675 и менее – неопределенный балл) было отмечено статистически значимое снижение индекса NFS на 29,4% vs 1,4% в группе контроля [23]. В том же исследовании отмечено статистически значимое и выраженное влияние на уровень коллагена IV типа у этих пациентов (Δ, % - 41,1%). Это может косвенно свидетельствовать о том, что раннее назначение таурина у пациентов с НАЖБП и индексом фиброза до 0,675 у.е на стадии начального и промежуточного фиброза является оправданным и может эффективно снижать риск прогрессирования процесса.

При проведении оценки структурного состояния печени ультразвуковым методом у всех больных в обеих группах (в 100% случаев) отмечены признаки стеатоза печени: диффузная гиперэхогенная эхоструктура, усиление эхоструктуры печени по сравнению с почками, нечеткость сосудистого рисунка, дистальное затухание (ослабление) сигнала, увеличение ультразвуковых размеров. По окончании 6 мес терапии в сочетании с Дибикором у больных НАЖБП с избыточной массой тела и/или ожирением 1–2-й степени отмечено уменьшение размеров печени в обеих группах. Однако данные изменения не носили статистически значимого характера как в 1, так и во 2-й (контрольной) группе. На фоне проводимой терапии таурином у пациентов 1-й группы по данным ультразвуковой картины выявлено статистически достоверное уменьшение числа больных с высоким ультразвуковым классом структурных изменений со стороны печени – IB, 1C, II (80%) за счет увеличения числа пациентов с классом IA (50%) по ультразвуковой шкале Ergün Yilmaz [20]. Во 2-й контрольной группе показатели ультразвукового класса по шкале Ergün Yilmaz через 6 мес исследования практически не изменились.

Прием таурина на протяжении 6 мес в составе комбинированной терапии у больных НАЖБП и с индексом фиброза печени NFS>0,675 (F3–4 fibrosis) сопровождался уменьшением показателей лабораторных маркеров повреждения печени (табл. 3). В динамике выявлено достоверно благоприятное влияние препарата на показатели АЛТ, АСТ. Снижение уровня АЛТ и АСТ в 1-й группе пациентов составило 76,3 и 51,9% соответственно vs 14,2 и 17,45% в контрольной группе ($p<0,05$).

Отмечена достоверная положительная динамика уровня показателя ГГТП. Активность ГГТП понизилась на 57,9% через 6 мес лечения в 1-й группе vs 29,5% ($p<0,05$) во 2-й ($p<0,05$). Статистически значимо уменьшился процент больных с гиперГГТПемией: на 100% в 1-й группе vs 28% – во 2-й.

Установленное в ходе исследования положительное влияние таурина на показатели, характеризующие синдром цитолиза и холестаза, по-видимому, обусловлено доказанными антиоксидантными и противовоспалительными свойствами таурина [12–15]. Особого внимания заслуживает достоверное влияние таурина на уровень ГГТП, который рассматривается как предиктор неблагоприятных сердечно-сосудистых событий [24].

При изучении углеводного и липидного обменов у пациентов основной группы была отмечена достоверно более выраженная благоприятная динамика метаболических показателей по сравнению с пациентами 2-й (контрольной) группы. Уровень глюкозы натощак достоверно уменьшился в 1-й группе на 19,4% vs 10,6% – во 2-й группе ($p<0,05$), Гликированный гемоглобин – на 12% vs 1,8% соответственно ($p<0,05$). Индекс HOMA снизился на 29,5% в 1-й группе vs 18% во 2-й контрольной ($p<0,05$), что свидетельствует о клинически значимом уменьшении инсулинорезистентности, имеющей важное патогенетическое значение как в формировании НАЖБП, так и прогрессировании заболевания.

При изучении липидного обмена обнаружено статистически значимое снижение уровня холестерина ЛПНП (Δ, % -19,5%), ТГ (Δ, % -24,7%) в группе пациентов, принимавших таурин в течение 24 нед. Полученные нами результаты созвучны данным экспериментальных исследований, в которых на модели неалкогольного стеатогепатита у крыс было показано, что при диете, обогащенной жирами, таурин существенно уменьшает уровень ТГ и глюкозы, активность трансаминаз в сыворотке, окислительный стресс, количество экспрессируемой mRNA фактора некроза опухоли α, трансформирующего ростового фактора β и проколлагена-1; значительно увеличивает экспрессию адипонектина по сравнению с таковой в опытной группе, снижает выраженность стресса эндоплазматического ретикулума, подавляет активность каспазы-3 и апоптоз гепатоцитов, проявления хронического системного воспаления в гепатоцитах. Кроме того, таурин подавлял аккумуляцию ТГ в гепатоцитах, что позволяет рассматривать его как перспективный препарат для профилактики и лечения фиброза при НАЖБП [25].

Таким образом, назначение таурина у пациентов с НАЖБП статистически значимо снижает уровень маркера фиброза, коллагена IV типа на любой стадии фиброзных изменений. Обращает на себя внимание, что при приеме таурина отмечено снижение индекса NFS на всех стадиях фиброзных изменений, а статистически значимое – на ранних стадиях фиброза (NFS≤0,675). Выявлена выраженная метаболическая активность препарата, проявляющаяся гипогликемизирующим, липидснижающим эффектами, а также возможностью достоверного снижения выраженности инсулинорезистентности.

Литература/References

1. Younossi ZM, Koenig AB, Abdelatif D et al. Global epidemiology of nonalcoholic fatty liver disease-Meta-analytic assessment of prevalence, incidence, and outcomes. Hepatology 2016; 64: 73–84.

2. Ивашкин В.Т., Драпкина О.М., Маев И.В. и др. Распространенность неалкогольной жировой болезни печени у пациентов амбулаторно-поликлиническоий практики в Россииской Федерации: результаты исследования DIREG 2. РЖГГК. 2015; 6: 31–42. / Ivashkin V.T., Drapkina O.M., Maev I.V. i dr. Rasprostranennost nealkogolnoi zhirovoi bolezni pecheni u pacientov ambulatorno-poliklinicheskoi praktiki v Rossiiskoi Federacii: rezultaty issledovaniya DIREG 2. RZhGGK. 2015; 6: 31–42. [in Russian]
3. Patil R, Sood GK. Non-alcoholic fatty liver disease and cardiovascular risk. World J Gastrointest Pathophysiol 2017; 8 (2): 51–8.
4. Arulanandan A, Ang B, Bettencourt R et al. Association Between Quantity of Liver Fat and Cardiovascular Risk in Patients With Nonalcoholic Fatty Liver Disease Independent of Nonalcoholic Steatohepatitis. Clin Gastroenterol Hepatol 2015; 13: 1513–20.
5. Söderberg C, Stål P, Askling J et al. Decreased survival of subjects with elevated liver function tests during a 28-year follow-up. Hepatology 2010; 51: 595–602.
6. Sinn DH, Kang D, Jang HR et al. Development of chronic kidney disease in patients with non-alcoholic fatty liver disease: A cohort study. J Hepatol 2017; 67 (6): 274–1280.
7. Lonardo A, Ballestri S, Guaraldi G et al. Fatty liver is associated with an increased risk of diabetes and cardiovascular disease – Evidence from three different disease models: NAFLD, HCV and HIV. World J Gastroenterol 2016; 22 (44): 9674–93.
8. Ekstedt M, Hagstrom H, Nasr P et al. Fibrosis stage is the strongest predictor for disease-specific mortality in NAFLD after up to 33 years of follow-up. Hepatology 2015; 61: 1547–54.
9. Hagstrom H, Nasr P, Ekstedt M et al. Fibrosis stage but not NASH predicts mortality and time to development of severe liver disease in biopsy-proven NAFLD. J Hepatol 2017; 67 (6): 1265–73.
10. EASL–EASD–EASO Clinical Practice Guidelines for the management of non-alcoholic fatty liver disease. European Association for the Study of the Liver (EASL) & European Association for the Study of Diabetes (EASD) & European Association for the Study of Obesity (EASO). Diabetologia 2016; 59: 1121–40.
11. Weiskirchen R. Hepatoprotective and Anti-fibrotic Agents: It's Time to Take the Next Step. Front Pharmacol 2015; 6: 303–43.
12. Schaffer SW, Azuma J, Mozaffari M. Role of antioxidant activity of taurine in diabetes. Can J Physiol Pharmacol 2009; 87 (2): 91–9.
13. Barua M, Liu Y, Quinn MR. Taurine chloramine inhibits inducible nitric oxide synthase and TNF-alpha gene expression in activated alveolar macrophages: decreased NF-kappaB activation and IkappaB kinase activity. J Immunol 2001; 167 (4): 2275–81.
14. Li M, Reynolds CM, Sloboda DM et al. Effects of Taurine Supplementation on Hepatic Markers of Inflammation and Lipid Metabolism in Mothers and Offspring in the Setting of Maternal Obesity. PLoS One 2013; 8 (10): e769.
15. Abdel-Moneim AM, Al-Kahtani MA, El-Kersh MA, Al-Omair MA. Free Radical- Scavenging, Anti-Inflammatory/Anti-Fibrotic and Hepatoprotective Actions of Taurine and Silymarin against CCl4 Induced Rat Liver Damage. PLoS One 2015; 10 (12): e0144509.
16. De la Puerta C, Arrieta FJ, Balsa JA et al. Taurine and glucose metabolism: a review. Nutr Hosp 2010; 25: 910–9.
17. Militante JD, Lombardini JB. Dietary taurine supplementation: hypolipidemic and antiatherogenic effects. Nutr Res 2004; 24: 787–801.
18. Putnam K, Shoemaker R, Yiannikouris F, Cassis LA. The renin-angiotensin system: a target of and contributor to dyslipidemias, altered glucose homeostasis, and hypertension of the metabolic syndrome. Am J Physiol Heart Circ Physiol 2012; 30: H1219–1230.
19. Hano T, Kasano M, Tomari H, Iwane N. Taurine suppresses pressor response through the inhibition of sympathetic nerve activity and the improvement in baro-reflex sensitivity of spontaneously hypertensive rats. Adv Exp Med Biol 2009; 643: 57–63.
20. Ergün Yílmaz. The diagnostic role of ultrasonograhyy in liver streatosis. Turkish J Gastroenterol 1999; 2: 96–100.
21. Angulo P, Hui JM, Marchesini G et al. The NAFLD Fibrosis Score: A Noninvasive System That Identifies Liver Fibrosis in Patients with NAFLD. Hepatology 2007; 45 (4): 846–54.
22. Bedogni G, Bellentani S, Miglioli L et al. The Fatty Liver Index: a simple and accurate predictor of hepatic steatosis in the general population. BMC Gastroenterology 2006; 6: 33–8.
23. Стаценко М.Е., Туркина С.В., Шилина Н.Н. Поражение печени у больных с хронической сердечной недостаточностью ишемического генеза и сахарным диабетом типа 2 – коварный тандем: возможности дополнительной органопротективной терапии. Consilium Medicum. 2016; 18 (5): 103–9. / Stacenko M.E., Turkina S.V., Shilina N.N. Porazhenie pecheni u bolnyh s hronicheskoj serdechnoj nedostatochnostyu ishemicheskogo geneza i saharnym diabetom tipa 2 – kovarnyj tandem: vozmozhnosti dopolnitelnoj organoprotektivnoj terapii. Consilium Medicum. 2016; 18 (5): 103–9. [in Russian].
24. Morling JR, Fallowfield JA, Williamson RM et al. γ-Glutamyltransferase, but not markers of hepatic fibrosis, is associated with cardiovascular disease in older people with type 2 diabetes mellitus: the Edinburgh Type 2 Diabetes Study. Diabetologia 2015; 58: 1484–93.
25. Gentile CL, Nivala AM, Gonzales JC et al. Experimental evidence for therapeutic potential of taurine in the treatment of nonalcoholic fatty liver disease. Am J Regul Integr Comp Physiol. 2011; 301 (6): 1710–22.

СВЕДЕНИЯ ОБ АВТОРАХ

Стаценко Михаил Евгеньевич –д-р мед. наук, проф., зав. каф. внутренних болезней педиатрического и стоматологического фак-тов ФГБОУ ВО ВолгГМУ. E-mail: mestatsenko@rambler.ru

Туркина Светлана Владимировна – д-р мед. наук, проф. каф. внутренних болезней педиатрического и стоматологического фак-тов ФГБОУ ВО ВолгГМУ

Шилина Наталья Николаевна – ассистент каф. внутренних болезней педиатрического и стоматологического фак-тов ФГБОУ ВО ВолгГМУ

Горбачева Елена Евгеньевна – аспирант каф. внутренних болезней педиатрического и стоматологического фак-тов ФГБОУ ВО ВолгГМУ

Ермоленко Анна Андреевна – аспирант каф. внутренних болезней педиатрического и стоматологического фак-тов ФГБОУ ВО ВолгГМУ

DOI: 10.26442/2075-1753_2018.8.42-52

Терапия желчнокаменной болезни: трудности и перспективы

Е.Б.Грищенко✉

Клинико-диагностический центр «МЕДСИ на Белорусской». 123056, Россия, Москва, Грузинский пер., д. 3а
✉katerinastepp@mail.ru

В статье представлены основные этиопатогенетические аспекты широко распространенной патологии билиарного тракта – желчнокаменной болезни. Обозначены основные цели и задачи разных методов терапии данного состояния. Дано описание широкого спектра эффектов урсодезоксихолевой кислоты с приведением данных клинических исследований российского препарата на ее основе – Урдокса®.

Ключевые слова: гастроэнтерология, желчнокаменная болезнь, желчные кислоты, урсодезоксихолевая кислота, Урдокса.

Для цитирования: Грищенко Е.Б. Терапия желчнокаменной болезни: трудности и перспективы. Consilium Medicum. 2018; 20 (8): 42–52. DOI: 10.26442/2075-1753_2018.8.42-52

Review

Gallstone disease treatment: challenges and perspectives

E.B.Grishchenko✉

Clinical and Diagnostic Center "MEDSI at Belorusskaya".123056, Russian Federation, Moscow, Gruzinskii per., d. 3a
✉katerinastepp@mail.ru

Abstract

The article presents primary ethiopathogenetic aspects of a common biliary tract pathology – gallstone disease. The main goals and objectives of different treatment methods of the disease are outlined. Wide range of ursodeoxycholic acid use effects is described and data of Urdoxa – Russian medication on its basis clinical studies are presented.

Key words: gastroenterology, gallstone disease, bile acids, ursodeoxycholic acid, Urdoxa.

For citation: Grishchenko E.B. Gallstone disease treatment: challenges and perspectives. Consilium Medicum. 2018; 20 (8): 42–52. DOI: 10.26442/2075-1753_2018.8.42-52

Патология гепатобилиарного тракта остается значимой проблемой современной медицины. Несмотря на определенные успехи в терапии, в развитых странах отмечается устойчивая тенденция к росту заболеваемости желчевыводящей системы. Согласно данным научного прогнозирования, в структуре патологии пищеварительной системы это произойдет за счет болезней, в основе которых лежат стрессорные, дискинетические и метаболические процессы. Это правомерно в первую очередь и в отношении заболеваний гепатобилиарного тракта. Так, например, желчнокаменная болезнь (ЖКБ) значительно «помолодела» и встречается не только в молодом, но и раннем детском возрасте, что существенно увеличивает степень распространенности заболевания [1, 2, 7–10].

Проблема ЖКБ определена ее длительным бессимптомным течением, что создает трудности в ранней диагностике заболевания. Не до конца решен вопрос, к какого рода проблеме ее относить – хирургической или терапевтической. Известно высказывание выдающегося хирурга С.П.Федорова о холелитиазе как патологии пограничной, «поворачивающейся» попеременно то к терапевту, то к хирургу. Выявлено, что в последние десятилетия во всем мире ЖКБ относится к одному из самых распространенных заболеваний, по поводу которых проводится плановое или экстренное хирургическое лечение. Только в России ежегодно выполняется более 200 тыс. холецистэктомий, в основном лапароскопическим методом. Более 1 млн новых случаев ЖКБ выявляется в США, а затратная стоимость этой патологии перевалила за 6 млрд дол. США в год [3, 5].

Определение

ЖКБ – полиэтиологическое заболевание гепатобилиарной системы с генетической предрасположенностью, обусловленное нарушением обмена липидов и/или билирубина, характеризующееся образованием желчных камней в печеночных желчных протоках (внутрипеченочный холелитиаз), в общем желчном протоке (холедохолитиаз) или в желчном пузыре – ЖП (холецистолитиаз). Чаще желчные камни формируются в ЖП.

Эпидемиология

ЖКБ – распространенная патология, хотя истинную заболеваемость охарактеризовать чрезвычайно трудно вследствие латентного течения заболевания у значительного числа населения.

В промышленно развитых странах (Европа, Северная Америка), в том числе в России, ЖКБ характеризуется высокой распространенностью, частота в популяции взрослых достигает 10–15%. Помимо ряда факторов, в том числе и генетической предрасположенности, это объясняется диетическими пристрастиями – потреблением повышенного количества простых углеводов. В странах Азии, африканского континента и Японии показатели гораздо скромнее и колеблются от 3 до 5%, в то время как в некоторых популяциях аборигенов Южной Америки вероятность образования конкрементов в ЖП достигает 80% [5, 6].

Распространенность заболевания зависит от пола и возраста. Известно, что женский пол является одним из 5 основных факторов риска – так называемых 5 F (Female, Forty, Fertile, Fair, Fat).

По результатам статистических исследований, женщины заболевают в 2 раза чаще, чем мужчины. В возрасте старше 40 лет ЖКБ страдает каждая 5-я женщина и каждый 10-й мужчина. В возрасте до 50 лет заболеваемость ЖКБ составляет 7–11%, в группе лиц 50–69 лет – 11–23%, а среди лиц старше 70 лет – 33–50%.

Этиология и патогенез

У большинства больных ЖКБ развивается в результате комплексного влияния множества факторов риска, вклю-

Таблица 1. Основные факторы риска развития ЖКБ [1, 2, 5, 44]

Факторы риска	Степень риска
Женский пол	Риск развития у женщин в 2–3 раза выше, что связано с влиянием эстрогенов на липидный потенциал. Различие сглаживается с возрастом
Беременность	Особенно при повторных беременностях – увеличение риска развития ЖКБ в 10–11 раз. У 20–30% беременных – билиарный сладж, конкременты – у 5–12%, имеются случаи спонтанного лизиса конкрементов
Заместительная гормональная терапия в период постменопаузы	Увеличение степени риска в 3,7 раза
Ожирение, дислипидемия	До 20% пациентов с метаболическим синдромом
Отягощенная наследственность	Увеличение степени риска в 4–5 раз
Сахарный диабет	Увеличение степени риска в 3 раза
Цирроз печени	Увеличение степени риска в 10 раз
Резкое снижение массы тела. Бариатрические вмешательства	Вероятность развития у 30%
Прием препаратов, влияющих на концентрацию ХС (фибраты, соматостатин, цефтриаксон)	Различная степень риска
Длительное полное парентеральное питание	Различная степень риска
Поражение терминальных отделов подвздошной кишки	Различная степень риска
«Эпидемия» избыточной массы тела у детей	

Таблица 2. Патогенетические факторы ЖКБ

Нарушение липидного и пигментного обмена	
Нарушение метаболизма желчи	Изменение физико-химических свойств и коллоидной структуры желчи
Факторы, способствующие патологическому процессу	
Гепатогенные: • гиперсекреция ХС • снижение интенсивности синтеза ЖК • повышение индекса насыщения желчи ХС • повышение индекса насыщения желчи билирубином	Цистогенные: • воспалительные изменения стенки ЖП • повышение продукции муцина • холестероз стенок ЖП • снижение сократительной функции ЖП • дискинезии желчевыводящих путей, приводящие к повышению давления желчи и задержке опорожнения ЖП

чающих диетические, конституционные, медицинские и фармакологические аспекты (табл. 1).

Причиной образования конкрементов служит одномоментное наличие 4 основных патологических процессов: перенасыщение желчи холестерином – ХС (ведущая роль), нарушение динамического равновесия между антинуклеирующими и пронуклеирующими факторами, нарушение энтерогепатической рециркуляции желчных кислот (ЖК) и снижение сократительной функции ЖП. Количество пусковых механизмов многочисленно: нарушение равновесия в системе ферментов редуктазы гидроксиметил-глютарового кофермента А (ГМГ-КоА-редуктазы) и 7-α-гироксилазы, регулирующих синтез ХС и ЖК, снижение уровня цитохрома Р450, участвующего в процессах гидроксилирования, изменения в количественном и качественном содержании лизолецитина, муцина, таурохолата.

В перенасыщенной ХС желчи происходит активная нуклеация – конденсационный и агрегационный процесс, при котором в желчи образуются все увеличивающиеся микроскопические кристаллы моногидрата ХС. При этом один из наиболее значимых пронуклеарных факторов – муцин-гликопротеиновый гель, секретируемый ЖП, – плотно прилегая к слизистой оболочке ЖП, захватывает микрокристаллы ХС и слипшиеся везикулы, перенасыщенные ХС, представляющие собой суспензию жидких кристаллов. При снижении сократительной способности ЖП из везикул образуются твердые кристаллы. Закрепляющую, связывающую роль в этом процессе играют соли кальция. Карбонат кальция, билирубинат кальция и фосфат кальция могут также служить начальными ядрами кристаллизации ХС.

Перенасыщение желчи и нуклеаризация – это необходимые, но недостаточные условия для литогенеза. В большинстве случаев время нахождения желчи в полости ЖП недостаточно велико для роста кристаллов. Снижение сократительной способности ЖП является предрасполагающим фактором для застоя желчи и камнеобразования, поскольку небольшие кристаллы ХС могут свободно поступать с током желчи в кишечник, до того как они трансформируются в конкременты.

Нарушение координированной работы сфинктеров вызывает разные по характеру дискинезии. При гипертонических дискинезиях происходит повышение тонуса сфинктеров. Так, спазм общей части сфинктера Одди вызывает гипертензию в протоках и самом ЖП, провоцируя развитие застойных явлений в ЖП. При гипотонических (атонических) дискинезиях происходит расслабление сфинктера Одди с последующим рефлюксом содержимого двенадцатиперстной кишки в желчные протоки (усиливая возможность инфицирования протоков). На фоне атонии и плохого опорожнения ЖП в нем развиваются застойные явления и воспалительный процесс.

Снижение сократительной способности связывают с нарушением чувствительности к холецистокинину, развитием автономной нейропатии и непосредственного влияния ХС на гладкую мускулатуру стенки ЖП. В дальнейшем обтурация билиарным песком и конкрементом шейки ЖП проводит к гипертензии в ЖП. Данные условия являются благоприятными для развития инфекции.

Повреждающее действие на слизистую оболочку ЖП оказывают желчные соли и конкременты, способствуя изменению проницаемости мембран, изменению коллоидного состояния желчи и вызывая асептическое воспаление стенки ЖП. При наличии желчной гипертензии и растяжении стенок ЖП происходит механическое сдавление кровеносных сосудов с развитием микроциркуляторных расстройств и ишемии слизистой оболочки желчного пузыря. Происходит трансформация эндогенной инфекции в вирулентную (табл. 2).

Механизм образования холестеринового камня.

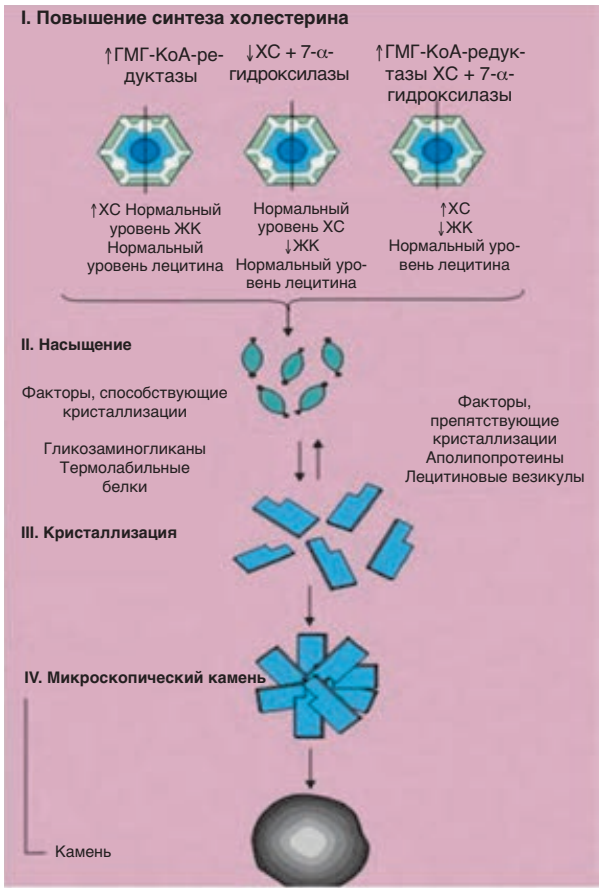

Классификация желчных камней по составу:

- Холестериновые.
- Пигментные: черные, коричневые.

Среди разных типов конкрементов при ЖКБ наиболее распространены холестериновые (70%), частота встречаемости пигментных составляет менее 30%.

Холестериновые камни обычно содержат более 70% моногидрата ХС, примесь солей кальция, ЖК и пигментов, протеины, жирные кислоты, фосфолипиды. Холестериновые камни образуются только в ЖП. Матрикс состоит из гликопротеиновой слизи, они могут быть гомогенно кальцифицированы или иметь кальцифицированную оболочку. Любые холестериновые камни, выявленные в общем желчном или общем печеночном протоке, следует рассматривать как мигрировавшие из ЖП. Это достаточно крупные единичные камни желтовато-белого цвета (см. рисунок).

Пигментные камни содержат менее 20% ХС, и их чаще определяют как «черные» и «коричневые». **Черные камни** состоят из полимеров нерастворимой соли, кальциевого билирубината, муцина, дипиролена. Перенасыщение желчи возникает в результате гидролиза эндогенной глюкуронидазой несвязанных билирубинатов в ЖП. К предрасполагающим факторам развития пигментных конкрементов относят инфекции желчных путей, преклонный возраст, фиброз ЖП, заболевания крови, гельминтозы. Они обычно множественные, легко крошатся, рентгенопозитивные в 50–75% случаев. Также они чаще возникают в ЖП и редко мигрируют в протоки. Наиболее характерно образование черных камней при гемолизе и циррозе печени.

Коричневые камни имеют землисто-зеленый цвет и образуются, как правило, при наличии анаэробной инфекции. В состав входят помимо кальциевого билирубината муциновые гликопротеиды, ХС. Они мягкие, слоистые, рентгенонегативные. Образуются преимущественно во внутри- и внепеченочных желчных протоках, чаще после оперативного лечения билиарного тракта в условиях наличия инфекции и хронического воспалительного процесса. В ядре могут быть включения бактериальных компонентов. Под влиянием β-глюкоронидазы бактерий происходит деконъюгация билирубина, последний становится нерастворимым и включается в состав конкрементов.

В течении заболевания выделяют физико-химическую стадию, переходящую в латентное (бессимптомное) камненосительство или сразу в клиническую (с билиарной болью и приступами колики) с возможным развитием осложнений.

Клиническая картина

Клинические формы ЖКБ

На первой стадии (начальная, предкаменная) у больных отсутствуют клинические проявления заболевания. При исследовании желчи выявляют низкое содержание ЖК, фосфолипидов, высокую концентрацию ХС, нарушения ее мицеллярных свойств, обнаруживают холестериновые «хлопья», кристаллы и их преципитаты. Конкременты в ЖП при холецистографии и эхогепатографии не визуализируются. Наблюдается формирование билиарного сладжа с наличием микролитов или замазкообразной желчи. В ряде случаев определяется их сочетание. Первая стадия заболевания может продолжаться в течение многих лет. Согласно наблюдениям, в течение последующих 2 лет в 60% случаев билиарный сладж исчезает и появляется вновь, у 15% он приводит к образованию конкрементов, а у 6% проходит с развитием билиарной колики.

Вторая стадия ЖКБ (латентная, бессимптомное камненосительство, формирование желчных камней) характеризуется теми же физико-химическими изменениями в составе желчи, что и в I стадии, с формированием конкрементов в ЖП и желчных протоках.

Бессимптомное течение холецистолитиаза может продолжаться длительно, в среднем до 10–15 лет, что подтверждается обнаружением «немых» желчных камней при рентгенологическом и ультразвуковом исследовании у 60–80% пациентов. При этом у 10–20% больных, имеющих конкременты в ЖП, одновременно выявляются камни и в желчных протоках.

Конкременты с локализацией в теле и дне ЖП («немая» зона) не дают явных клинических проявлений до тех пор, пока не попадают в шейку, пузырный проток или не присоединяется воспаление. Риск осложнения ЖКБ на этой стадии остается очень низким, и, следовательно, согласно мнению многих экспертов, при отсутствии клинических проявлений и осложнений показана выжидательная тактика без проведения холецистэктомии.

Третья стадия ЖКБ – стадия хронического калькулезного холецистита.

Основные клинические проявления ЖКБ – приступы желчной колики и острого холецистита. Может наблюдаться холангит или атаки острого билиарного панкреатита.

Типичным проявлением ЖКБ является желчная колика.

Механизм возникновения печеночной колики чаще всего связан с нарушением оттока желчи из ЖП (спазм пузырного протока, обтурация его камнем, слизью) или нарушением отхождения желчи по общему желчному протоку (спазм сфинктера Одди, обтурация его камнем, прохождение камня по общему желчному протоку). Она проявляется внезапно возникающими и обычно периодически повторяющимися болевыми приступами – в виде резкой интенсивной боли, режущего, колющего или раздирающего характера в правом подреберье или эпигастрии, с иррадиацией под правую лопатку, в правое плечо, челюсть, ключицу. Приступ обычно провоцируется погрешностью в диете (прием жирной, пряной, жареной или

Таблица 3. Возможные причины болей в правом верхнем квадранте живота
Возможный диагноз
Желчевыводящие пути – острый холецистит, холелитиаз, холангит, эмпиема ЖП
Толстый кишечник – воспалительные заболевания кишечника, колит, дивертикулит, неопластические процессы, кишечная непроходимость
Печень – поддиафрагмальный абсцесс, гепатит, опухоль, синдром Бадда–Киари
Легкие – пневмония, тромбоэмболия легочной артерии, эмпиема плевры, плеврит, плевродиния
Почки – нефролитиаз, пиелонефрит, паранефрит
Сердце – инфаркт миокарда
Двенадцатиперстная кишка, желудок – перфорация пептической язвы
Аппендицит ретроцекальный
Поджелудочная железа – острый панкреатит

Таблица 4. Классификация ЖКБ [1, 2, 4, 5, 8]	
Стадия	**Характеристика изменений**
	А – густая неоднородная желчь
	Б – формирование билиарного сладжа: • с наличием микролитов • с наличием замазкообразной желчи • сочетание микролитов с замазкообразной желчью
II стадия – формирование желчных камней	А – по локализации: • в ЖП • в общем желчном протоке • в печеночных протоках
	Б – по количеству конкрементов: • одиночные • множественные
	В – по составу конкрементов: • холестериновые • пигментные • смешанные
	Г – по клиническому течению: • латентное течение • билиарная колика • «маски» других заболеваний • диспептическая форма • острый холецистит
III стадия	Хронический рецидивирующий калькулезный холецистит
IV стадия	Осложнения

обильной пищи), тряской ездой или физической нагрузкой, иногда развивается без видимых причин.

Продолжительность приступа от нескольких минут до нескольких часов. Он часто сопровождается тошнотой и рвотой без облегчения и вегетативными расстройствами (тахи- или брадикардия, артериальная гипертензия). В ряде случаев на высоте приступа отмечается субфебрильная лихорадка с ознобами. По данным хирургических стационаров, данная форма считается наиболее частым проявлением холелитиаза.

При продолжительности приступа более 6 ч, присоединении гипертермии следует исключить развитие острого холецистита, острого панкреатита, холангита (табл. 3).

Диспепсическая форма

Частота выявления этой формы ЖКБ колеблется в широких пределах (30–80%), вероятность ее выявления зависит от того, насколько тщательно собран анамнез. Для этой формы характерен так называемый синдром правого подреберья в виде чувства тяжести, дискомфорта в правом подреберье, обычно связанных с приемами пищи. На ощущение горечи во рту жалуются 1/3 больных. Часто имеет место сочетание с болевым торпидным вариантом течения ЖКБ в виде тупых неинтенсивных ноющих болей в правом подреберье.

Маски ЖКБ

Распознавание клинических проявлений ЖКБ может иметь ряд трудностей, что обусловлено наличием своеобразных клинических масок, скрывающих основное заболевание.

Кардиальная маска (или стенокардическая форма) – впервые описана еще в 1875 г. С.П.Боткиным как холецисто-кардиальный синдром. При этой форме боли, возникающие при билиарной колике, распространяются на область сердца, провоцируя приступ стенокардии, нарушений сердечного ритма. ЖКБ и кардиальную патологию объединяют обоюдная широкая распространенность, общность некоторых факторов риска (возраст, повышение массы тела, пищевое поведение, гиподинамия, дислипидемия). Обычно после холецистэктомии приступы стенокардии исчезают.

Аппендикулярная маска – типична для молодых пациентов. Установлено, что в этом возрастном периоде до 50% клинической картины протекает с локализацией болей в правой подвздошной, поясничной, параумбиликальной области, левом подреберье. В ряде случаев иррадиирующие боли в правой подвздошной области, сопровождаемые гипертермией, тошнотой, приводили к ошибочной диагностике аппендицита и оперативному лечению.

Триада Сейнта – сочетание ЖКБ с диафрагмальной грыжей и дивертикулезом толстой кишки, описанное Ch.Saint в 1948 г. Патогенетическая связь компонентов триады неясна, возможно, речь идет о генетическом дефекте.

Острый калькулезный холецистит – чаще возникает при попадании конкремента в пузырный проток. При этом происходят обтурация, застой и инфицирование желчи,

Таблица 5. Показания к холецистэктомии и оптимальные сроки для оперативного вмешательства (Российская гастроэнтерологическая ассоциация, 2015 г.)

Состояния	Сроки оперативного вмешательства
Рецидивирующие приступы билиарной колики	В плановом порядке (класс В клинических рекомендаций)
Дискинезия желчных путей (?)	В плановом порядке
Кальцифицированный («фарфоровый») ЖП	В плановом порядке
Острый холецистит (осложненные формы или отсутствие улучшения на фоне консервативного лечения)	Срочное – в ближайшие 48–72 ч (класс А клинических рекомендаций)
Перенесенный острый холецистит	В плановом порядке, оптимально – в ближайшие 4–6, максимум 12 нед (класс С клинических рекомендаций)
Холедохолитиаз	После извлечения камня из холедоха (практикуется также одновременное выполнение холецистэктомии и экстракции конкремента холедоха)
Атака билиарного панкреатита (высока вероятность рецидивов острого панкреатита)	В настоящую госпитализацию, но после стихания явлений панкреатита (класс А клинических рекомендаций)

отек и воспаление стенки пузыря. Обычно начинается с резкого приступа билиарной боли, в дальнейшем более разлитой, носит постоянный характер с иррадиацией в правое плечо, лопатку, спину, реже в левую половину туловища. Боль чаще возникает ночью или утром после погрешности в диете, усиливается при глубоком дыхании или сотрясении. Характерны ранняя лихорадка до 38–39°С, повышенная потливость, неподвижная поза на боку с поджатыми к животу ногами, метеоризм, тошнота, рвота, что нередко служит признаком развития гнойного и деструктивного холецистита. При пальпации можно выявить болезненный конгломерат, состоящий из ЖП и спаянного с ним сальника. При затянувшемся приступе с гнойным воспалением ЖП, особенно у больных пожилого возраста, могут появиться признаки легочно-сердечной и сосудистой недостаточности.

Четвертая стадия ЖКБ – осложнения

При ЖКБ, чаще при несвоевременной диагностике острого холецистита, возможно развитие осложнений, требующих срочного хирургического вмешательства. Наиболее частыми осложнениями являются обтурация камнем общего желчного или печеночного протока, закупорка пузырного протока с развитием эмпиемы, гангрены ЖП, прободение ЖП с развитием желчного перитонита, образование холедохо-дуоденального свища, а также прогрессирующая печеночная недостаточность и некроз поджелудочной железы.

Продолжительная механическая желтуха часто сопровождается холангитом и способствует развитию вторичного билиарного цирроза печени. Длительно текущий калькулезный холецистит примерно у 3% больных может явиться причиной развития рака ЖП. А секционная статистика говорит о сочетании рака ЖП и ЖКБ в 80–100% случаев. Изменение химического состава желчи, механическое раздражение слизистой оболочки, инфекция приводят к развитию в стенке ЖП не только воспалительной инфильтрации, но и регенераторных, мета- и диспластических изменений (табл. 4).

Терапия ЖКБ

Терапия ЖКБ представляет определенные сложности, а выбираемая тактика ведения пациента зависит от стадии заболевания.

Основные цели терапии:
- Купирование болевого синдрома и сопутствующих проявлений заболевания.
- Профилактика прогрессирования конкрементообразования и/или полное устранение конкрементов.
- Предупреждение осложнений и рецидивов ЖКБ.
- Улучшение качества жизни пациентов.

Для реализации поставленных задач используется широкий спектр лечебных методов.

1. Нефармакологические методы:
- лечебное питание;
- нормализация массы тела, борьба с гиподинамией;
- модификация образа жизни.

2. Фармакологическая терапия:
- корректоры липидного обмена;
- медикаментозное растворение камней с помощью препаратов ЖК;
- спазмолитики;
- вспомогательные средства – ингибиторы протонной помпы, антациды;
- гепатопротекторы;
- анальгетики.

3. Хирургические вмешательства:
- холецистэктомия (лапароскопическая, из мини-доступа);
- экстракорпоральная ударноволновая литотрипсия;
- контактный химический литолиз;
- чрескожная холецистолитотомия;
- холецистостомия.

Лечебная тактика определяется особенностью клинической картины заболевания.

Хирургическое лечение

Основным методом хирургического лечения ЖКБ остается проведение холецистэктомии. В настоящее время используют следующие виды оперативного лечения: открытую и лапароскопическую холецистэктомию, чрескожную холецистостомию, папиллосфинктеротомию.

Абсолютные показания к проведению оперативного лечения:
- конкременты ЖП, проявляющиеся клиническими симптомами;
- хронический холецистит (рецидивирующие желчные колики, нефункционирующий ЖП);
- конкременты общего желчного протока;
- эмпиема и водянка ЖП;
- гангрена ЖП;
- перфорация и пенетрация пузыря и формирование свищей;
- синдром Миризи;
- необходимость исключения рака ЖП;
- кишечная непроходимость, обусловленная желчным камнем.

При определении показаний к холецистэктомии используют международные рекомендации (табл. 5).

Лапароскопическая холецистэктомия имеет преимущества перед открытой холецистэктомией. При холецистэктомии под лапараскопическим контролем лучше видимость области вмешательства, возможен нетравматичный осмотр ЖП, а при необходимости – и инструментальная ревизия всех органов брюшной полости и малого таза. Снижается период пребывания в стационаре, быстрее восстанавливается работоспособность, ниже летальность.

Противопоказания к выполнению лапароскопической холецистэктомии:
- Абсолютные противопоказания:
- терминальные состояния пациента, кома;
- прогрессирующая декомпенсация сердечно-легочной деятельности;
- сепсис, разлитой гнойный перитонит;
- портальная гипертензия;
- кишечная непроходимость;
- коагулопатии;
- острый холангит, острый панкреатит;
- синдром Миризи;
- холангиокарцинома.
- Местные противопоказания:
- инфекционно-воспалительные процессы передней брюшной стенки;
- перенесенные ранее открытые полостные операции, грубый спаечный процесс в брюшной полости, рубцовые деформации брюшной стенки;
- острый холецистит (более 3–4 сут);
- острый панкреатит;
- механическая желтуха;
- злокачественные новообразования ЖП;
- кальцификация стенки ЖП.
- Общие противопоказания – связаны с тяжелой сопутствующей патологией.

В настоящее время в лечении заболевания все более широкое применение получает неизвазивный метод терапии ЖКБ – экстракорпоральная ударноволновая литотрипсия. Суть метода в локальном подведении волн с высокой энергией (электрогидравлических, электромагнитных, пьезоэлектрических), что приводит к измельчению конкрементов.

После ее проведения образуются фрагменты, имеющие максимальный диаметр 8 мм. Для их растворения проводится пероральная литическая терапия, которую начинают за 2 нед до литотрипсии и продолжают в течение месяца после подтверждения отсутствия конкрементов.

В качестве критериев отбора для проведения ударноволновой литотрипсии выступают:
- объем камня (диаметр до 30 мм);
- холестериновые камни;
- нормальная сократимость ЖП после применения алиментарного раздражителя (уменьшение размеров пузыря на 50% по результатам сцинтиграфии);
- отсутствие рецидивирующей лихорадки, холестаза, желтухи в прошлом.

Вследствие наличия узкого круга условий, при которых данный метод эффективен, и достаточно высокой частоты развития осложнений (острый холецистит, острый панкреатит, гематомы печени, холедохолитиаз) эта методика применяется достаточно редко.

Метод контактного химического литолиза – эффективный метод лечения ЖКБ, суть его заключается во введении в полость ЖП метил-трет-бутилового эфира. В зависимости от доступа к камню высок риск развития осложнений. В Российской Федерации данный метод лечения не применяется. Дополнительный прием урсодезоксихолевой кислоты (УДХК) при проведении данной процедуры предупреждает выпадение ХС в осадок.

Консервативная терапия

Основным неизвазивным способом терапии ЖКБ является пероральная литолитическая терапия.

Показаниями для эффективного перорального литолиза служат:
- холестериновые (рентгенонегативные) конкременты;
- размеры камней не превышают 15 мм;
- сохранение функции ЖП (заполнение камнями менее чем на 1/3);
- проходимый пузырный проток;
- общий желчный проток свободен от конкрементов;
- отсутствие приема фибратов, эстрогенов, антацидов, холестирамина;
- отсутствие билиарных колик или редкие приступы;
- при отказе пациента от хирургического лечения с целью стабилизации процесса литогенеза.

Противопоказания к литической терапии:
- конкременты диаметром более 15 мм;
- множественные конкременты, занимающие более 50% площади тени ЖП;
- острое воспалительное заболевание ЖП и желчных протоков;
- частые приступы печеночной колики;
- осложнения ЖКБ;
- невизуализируемый, а также «фарфоровый» ЖП;
- сопутствующая патология – цирроз печени, язвенная болезнь желудка и двенадцатиперстной кишки; хронический панкреатит; воспалительные заболевания кишечника; резекция подвздошной кишки, диарея; сахарный диабет, ожирение;
- беременность.

В растворении холестериновых конкрементов используются препараты ЖК (УДХК и хенодезоксихолевой – ХДХК). В России не применяют препараты ХДХК.

УДХК вошла в практику врача не только в качестве препарата для медикаментозного литолиза. Широкий спектр эффектов позволил найти ей применение в терапии большого количества гастроэнтерологических заболеваний, при этом показания к ее применению продолжают расширяться.

Исторический экскурс

Высушенную желчь бурого медведя в лечении болезней органов пищеварения использовали в Древнем Китае. Современное изучение влияния ЖК на органы пищеварения началось в 1902 г., когда немецкий исследователь O.Hammarsten выделил «урсохолеиновую» кислоту, которая, по всей видимости, была представлена ХДХК. В 1927 г. Shoda выделил из медвежьей желчи УДХК в чистом виде и дал ей современное название.

Впервые конкременты ЖП были успешно лизированы с помощью ХДХК, однако ее применение было сопряжено с нежелательными явлениями, такими как дозозависимое повышение трансаминаз, дислипидемия и развитие диареи. Это объяснялось гидрофобностью молекулы и способностью повреждать митохондриальные мембраны гепатоцитов и макрофагов печени. И тогда на смену ХДХК появилась УДХК – гидрофильный пространственный стереоизомер ХДХК, который показал более высокую эффективность и значимо лучшую переносимость при применении.

Так, в 1954 г. T.Kanasawa представил метод синтеза УДХК, а в 1975 г. японские исследователи описали действие УДХК на желчь (десатурация желчи, растворение мелких холестериновых камней) [9–13]. В 1981 г. U.Leuschner и соавт. обнаружили ее способность улучшать биохимические показатели печени, что положило начало активному изучению терапевтических эффектов УДХК при различной патологии печени [14–19].

Лечебные эффекты УДХК

УДХК является конкурентным ингибитором эндогенных ЖК на всех уровнях их физиологического действия от молекулярного до системного. Длительный прием гидрофильных УДХК в дозировке 10–15 мг/кг в сутки приводит к повышению ее содержания в пуле ЖК от исходных 5 до 40–90%, а в печеночной ткани – до 30%, и соответствующему снижению более токсичных гидрофобных ЖК (в первую очередь за счет холевой) [21, 30–33]. Проявления лечебных эффектов УДХК многогранны.

Таблица 6. Клинические эффекты УДКХ

Эффекты	Клинические проявления
Краткосрочные эффекты: - холеретического, литолитического и гипохолестеринемического механизмов	А – снижение уровня маркеров холестаза: щелочной фосфатазы, ГГТП, билирубина, сывороточного ХС, триглицеридов
	Б – уменьшение кожного зуда
- цитопротективного и антиапоптотического механизмов	Снижение маркеров цитолиза: АЛТ, АСТ, некрозов по данным гистологического исследования
- иммуномодулирующего механизма	Снижение уровня маркеров мезенхимально-воспалительного синдрома: γ-глобулинов, С-реактивного белка, активности воспаления по данным гистологического исследования)
- антифибротического механизма	Снижение маркеров фиброза, замедление перехода в следующую гистологическую стадию фиброза
Долгосрочные эффекты	Замедление прогрессирования заболевания Увеличение продолжительности жизни Улучшение субъективного статуса и качества жизни

Литолитический эффект. При приеме УДХК отмечены уменьшение степени насыщения ХС желчи со снижением ее литогенности, стимуляция выхода ХС из конкрементов в желчь. УДХК снижает синтез ХС преимущественно за счет снижения его абсорбции в кишечнике: благодаря более высокой гидрофильности УДХК увеличивает дисперсию ХС с формированием жидкокристаллической фазы [27]. Экстракция ХС из состава камней при применении УДХК происходит вследствие его перевода в жидкокристаллическую фазу [28, 29]. В фармакологических дозах УДХК снижает насыщение ХС желчи на 40–60% [30]. Таким образом, УДХК снижает вязкость желчи и улучшает ее отток, что также отчасти объясняет эффект растворения холестериновых камней.

Противовоспалительный, иммуномодулирующий, иммуносупрессивный эффект – подавление экспрессии HLA (главного комплекса гистосовместимости на гепатоцитах и холангиоцитах, что предотвращает активацию цитотоксичных Т-лимфоцитов, снижает синтез иммуноглобулинов G, A, M). УДХК улучшает показатели клеточного иммунитета в мышечной оболочке ЖП у пациентов с ЖКБ. Ингибирование активации ядерного фактора κB УДХК обусловливает подавление синтеза ключевых провоспалительных цитокинов [30, 31]. УДХК имеет структурное сходство со стероидными гормонами и дозозависимо модулирует активацию ядерного рецептора стероидов, в том числе оказывая сходное иммуномодулирующее действие (влияние на синтез простагландинов, активность фосфолипазы A_2) [31, 32].

Гепато- и цитопротективный эффект. УДХК конкурентно подавляет всасывание в тонкой кишке гидрофобных ЖК, обладающих потенциальным цитотоксическим действием, предохраняя от развития митохондриальной дисфункции, реакций повреждения гепатоцитов, воспаления и нормальной пролиферации желчных протоков. УДХК обладает мембраностабилизирующим эффектом, делая клетки печени более устойчивыми к токсическим воздействиям [31].

Антиапоптотический эффект. Прямое воздействие связано с угнетением митохондриального пути апоптоза за счет блокировки высвобождения митохондриального цитохрома С в цитозоль клетки и последующего образования апоптосомы, непрямое – с подавлением апоптоза, вызванного токсичными ЖК.

Антифибротический эффект – ингибирование пролиферативной активности фибробластов [20, 32], уменьшение функциональной активности звездчатых клеток, непосредственное угнетение перисинусоидального коллагенообразования.

Антихолестатический, холеретический эффект – усиление синтеза и активация выведения из гепатоцита ЖК – стимулирует экзоцитоз в гепатоцитах, усиливает бикарбонатный холерез, приводящий к выведению гидрофобных ЖК в кишечник, а также увеличивает сократительную активность ЖП [13, 20, 21, 34].

Гипохолестеринемический эффект – снижение всасывания ХС в кишечнике; уменьшение синтеза ХС в печени [35, 36].

Антиоксидантный эффект. УДХК защищает клетки печени от повреждения токсичными ЖК, препятствует образованию свободных радикалов, подавляет процессы перекисного окисления липидов, активирует репарацию биологических мембран при встраивании в них. Все эти механизмы цитопротекции не являются избирательными только для клеток печени, что и служит обоснованием применения препаратов УДХК в комплексном лечении других заболеваний.

Антитоксический эффект для печени и центральной нервной системы заключается в торможении индуцированного гипербилирубинемией апоптоза астроцитов и мобилизации транспортных систем нейронов центральной нервной системы, ответственных за элиминацию токсических ЖК.

Противоопухолевый эффект – блокирование «диких» типов Ras; подавление на клетках опухоли циклооксигеназы-2.

Описанные эффекты УДХК клинически проявляются в различных временных интервалах. Их делят на краткосрочные (уменьшение ряда клинических проявлений уже через 2–3 нед) и долгосрочные (при длительном применении препарата); табл. 6.

С учетом многочисленных лечебных эффектов УДХК накоплен богатый опыт ее широкого применения у больных гастроэнтерологического профиля. Исследователями продолжается поиск области применения УДХК в смежных областях – эндокринологии, кардиологии, онкологии.

Эффективность лекарственного литолиза зависит от целого ряда факторов – правильного отбора пациентов, дозы препарата, длительности и непрерывности лечения. Частота полного растворения конкрементов составляет 20–30%. Лучшие результаты (до 60–70%) получены при наличии конкрементов диаметром менее 5 мм, в том числе и «плавающих» [11].

Недостатком медикаментозной литолитической терапии является ее длительность, возрастающая по мере увеличения диаметра конкрементов. Остается значимой проблемой высокая частота рецидивов ЖКБ после полного растворения конкрементов. По данным многочисленных исследований, у 30–50% пациентов в течение 5 лет и до 50–70% через 11–12 лет после растворения конкрементов наблюдаются рецидивы ЖКБ [10–13].

В настоящее время в арсенале российского врача присутствует достаточно большое количество препаратов УДХК. УДХК в России представлена только генерическими вариантами, поскольку оригинальный препарат Урсо (Tokyo Tanabe Co., Япония) в РФ не применяется с 2002 г., а за рубежом присутствует только в Японии и Канаде. К сожалению, далеко не все препараты УДХК демонстрируют в клинической практике сопоставимый терапевтический эффект.

В этой связи заслуживает внимания препарат Урдокса®, обладающий характеристиками, аналогичными таковым референтного препарата УДХК (Германия), по данным инфракрасной спектроскопии [7].

Урдокса® производится из европейской субстанции (Industria Chimica Emiliana) по стандартам надлежащей производственной практики. Предназначен для лечения заболеваний печени и желчевыводящих путей, является «золотой серединой» среди препаратов УДХК, поскольку сочетает в себе высокое качество итальянской субстанции и наиболее доступную стоимость курса лечения. Высокое качество субстанции УДХК в Урдоксе обеспечивает терапевтическую эффективность при низком риске побочных эффектов, а доступная стоимость курса – высокую приверженность пациентов лечению. Каждая капсула содержит 250 мг УДХК. Кроме того, данный препарат использовался в достаточном количестве клинических исследований, показавших его терапевтическую эффективность при разных видах патологий [22, 23].

Восьмилетний опыт применения Урдоксы позволил оценить его эффективность в лечении гепатобилиарной патологии. Препарат Урдокса® показал свою эффективность в лечении пациентов, страдающих хроническим вирусным гепатитом В и С с синдромами цитолиза и холестаза. При приеме в течение 12 нед в дозировке 2–4 капсулы в день в виде монотерапии или в комплексной терапии у больных, у которых на фоне противовирусного лечения сохранялись синдромы цитолиза и холестаза, произошло достоверное снижение уровня трансаминаз, билирубина и γ-глутамилтранспептидазы (ГГТП). Этот эффект сочетался с хорошей переносимостью и отсутствием побочных эффектов [23]. Была также доказана роль препарата Урдокса® в эндотелиальной коррекции у больных с неалкогольной жировой болезнь печени. В исследовании, проведенном в ФГБОУ ВО «Первый Санкт-Петербургский государственный медицинский университет им. акад. И.П.Павлова» Минздрава России, ООО «ПолиКлиника ЭКСПЕРТ», ФГБОУ ВО «Северо-Западный государственный медицинский университет им. И.И.Мечникова» Минздрава России, принимали участие 53 человека. Первую группу составили пациенты с жировым гепатозом, которые получали монотерапию метформином в суточной дозировке 1000 мг в течение 6 мес. Вторая группа была представлена 16 больными неалкогольным стеатогепатитом, получавшими метформин в суточной дозировке 1000 мг в течение 6 мес вместе с эссенциальными фосфолипидами (ЭФЛ) в стандартной дозировке. Третья группа состояла из 16 пациентов с неалкогольным стеатогепатитом, которым были назначены метформин 1000 мг и Урдокса® в дозировке 15 мг/кг в течение 6 мес.

В результате лечения в 3-й группе были выявлены достоверное увеличение диаметра плечевой артерии ($p<0,005$), что является следствием вазодилатирующего действия УДХК, а также улучшение релаксирующей функции сосудов за счет показателей эндотелийзависимой вазодилатации. Отмечалась достоверная регрессия показателей фиброза и активности (по результатам Фибро/АктиТеста), причем у лиц со стадией фиброза F1 и минимальной активностью некровоспалительного процесса в ткани печени наблюдалась нормализация показателей. У пациентов 3-й группы с портальным фиброзом, наличием септ и умеренной степенью активности процесса в результате терапии с включением Урдоксы отмечались достоверное улучшение функции эндотелия, а также уменьшение признаков воспаления и фиброза по данным Фибро/АктиТеста. У больных 3-й группы с фиброзом F3 и высокой степенью активности процесса применение Урдоксы в комплексной терапии привело к достоверному улучшению показателей Фибро/АктиТеста. У больных, получавших метформин и эссенциальные фосфолипиды, существенного улучшения показателей не выявлено [22, 23]. Опубликовано исследование, проведенное

сотрудниками кафедры пропедевтики внутренних болезней ФГБОУ ВО «Ростовский государственный медицинский университет», изучавшими эффективность использования препарата Урдокса® в дозе 500 мг/сут в течение 1 мес у 30 больных с кардиальным фиброзом печени. У всех больных отмечалась статистически достоверная положительная динамика: уменьшение интенсивности болевого синдрома в правом подреберье, симптомов диспепсии, уменьшение или исчезновение кожного зуда. Наблюдалось снижение уровня аланинаминотрансферазы (АЛТ) на 32%, аспартатаминотрансферазы (АСТ) – на 24%, общего билирубина – на 54%. Побочных явлений ни в одном случае не было [24].

В ФГБОУ ВО «СЗГМУ им. И.И.Мечникова» наблюдали 50 мужчин, страдающих хроническим поражением печени в стадии цирроза (субкомпенсация/декомпенсация). У 32 человек в сыворотке крови определялись HBsAg и/или HBcorAb, у 7 – HCVAb, у 11 пациентов был хронический гепатит неуточненной этиологии. Все получали 500 мг препарата Урдокса® вечером в течение 1 мес. На фоне лечения отмечено существенное уменьшение клинических проявлений заболевания, таких как ощущение дискомфорта в правом подреберье, тошнота, кожный зуд, кашицеобразный стул, нарушение сна, снижение аппетита, желтуха, геморрагический синдром. Отмечено статистически достоверное снижение уровней маркеров цитолиза и холестаза, общего билирубина – на 70%, АСТ – на 23%, щелочной фосфатазы – на 63,9%, ГГТП – на 85,6% [10].

Опубликованы результаты открытого контролируемого многоцентрового исследования, проведенного кафедрой терапии и клинической фармакологии Санкт-Петербургской медицинской академии последипломного образования на базе отделения гастроэнтерологии ГУЗ «Городская больница №26» и ФГБУ «Всероссийский центр экстренной и радиационной медицины им. А.М.Никифорова» МЧС России. В исследование были включены 40 больных с верифицированным диагнозом дискинезии желчевыводящих путей и наличием билиарного сладжа, которые получали 500 мг препарата Урдокса® в сутки в течение 4 нед. Терапия существенно и достоверно редуцировала выраженность практически всех компонентов болевого синдрома. Существенно уменьшилось число больных с болями в правом подреберье и эпигастральной области. У подавляющего числа пациентов после лечения отсутствовала пальпаторная болезненность в правом подреберье и эпигастральной области. Назначение препарата привело к выраженной позитивной динамике всех компонентов диспептического синдрома. Примерно у 80% больных отмечено полное исчезновение горечи во рту и тяжести в эпигастрии. Отмечено статистически достоверное снижение уровней общего билирубина, АСТ и АЛТ, объема ЖП. Клиническая эффективность препарата Урдокса® в отношении билиарного сладжа составила 92,5% (через 1 мес полная элиминация билиарного сладжа зарегистрирована у 77,5% пациентов, а у 6 из 9 пациентов с сохраняющимся билиарным сладжем отмечалась положительная динамика). Субъективная оценка пациентами результатов лечения отмечена как «хорошая» и «отличная». Обнаружены достоверное (p<0,05) повышение психологического компонента качества жизни и тенденция к его повышению при оценке физического компонента [17, 39, 40].

В ФГБУ «Учебно-научный медицинский центр» Управления делами Президента РФ на кафедре гастроэнтерологии наблюдались 20 пациентов с билиарным сладжем, сохранявшимся более 3 мес. В 2 случаях он сочетался с хроническим бескаменным холециститом, 4 – хроническим панкреатитом и 3 – стеатогепатитом. Препарат Урдокса® назначался в дозе 15 мг/кг в сутки в течение 1 мес. Через 1 мес полная элиминация сладжа зарегистрирована у 13 больных, у 3 пациентов количество взвеси уменьшилось более чем на 50%. У 5 человек с билиарным сладжем 2-го типа терапия препаратом УДХК была продолжена, после 2 мес билиарный сладж был ликвидирован еще у 2 пациентов, у 3 он сохранялся, причем у 1 пациентки отмечено формирование мелких конкрементов. Соответственно, эффективность препарата при билиарном сладже составила 80%. У 6 из 13 человек, предъявлявших жалобы исходно, отмечено исчезновение абдоминального болевого синдрома, тяжести в правом подреберье, тошноты и метеоризма, у остальных 7 человек – уменьшение их выраженности, ощущение горечи во рту исчезло у всех больных [9].

В исследовании в ФГБОУ ВО «Омский государственный медицинский университет» Минздрава России, включавшем 58 женщин в возрасте 30–54 лет с билиарным сладжем, получавших препарат Урдокса® в дозе 10 мг/кг в сутки в течение 3 мес, отмечено исчезновение сладжа у 50 (86,2%) пациенток. У оставшихся 8 пациенток исчезновение билиарного сладжа было отмечено спустя 2 мес дополнительной терапии в дозе 15 мг/кг [41–43]. Авторы отметили близость полученного эффекта в отношении билиарного сладжа и эффекта от применения препарата, произведенного в Чехии (по данным, полученным ранее в этом медицинском центре) [44–46], что позволило сделать заключение о терапевтической эквивалентности этих препаратов УДХК в лечении билиарного сладжа [41]. Таким образом, препарат Урдокса® был эффективен в лечении заболеваний органов гепатобилиарной зоны. Он показал гепатопротективный (цитопротективный) и антихолестатический эффект (устранял синдромы цитолиза и холестаза), литолитический эффект, а также улучшал моторику желчевыводящих путей (устранял билиарный сладж и клинические проявления дискинезии желчевыводящих путей), продемонстрировал гипохолестеринемический эффект (нормализовал показатели липидограммы) и проявил себя как эндотелиальный корректор. Препарат Урдокса® проявил антифибротические свойства (улучшал показатели Фибро/АктиТеста) и был эффективен в профилактике статиновых гепатитов. Урдокса® входит в перечень жизненно важных лекарственных средств. Высокий профиль безопасности позволяет применять препарат у детей старше 3 лет.

Прогноз заболевания

Прогноз при ЖКБ зависит от многих факторов, возможных осложнений. Известны редкие случаи спонтанного выздоровления, когда приступ желчной колики заканчивается выходом мелкого камня в просвет кишки. Как правило, прогноз благоприятен и зависит от своевременной консервативной терапии или хирургического лечения. Прогноз при хроническом холецистите благоприятный, однако он хуже у пожилых людей при наличии сопутствующих заболеваний. При своевременно выполненном оперативном лечении вне обострения прогноз улучшается.

Заключение

Появившаяся возможность консервативной медикаментозной терапии ЖКБ внесла определенные коррективы для определения стратегии лечения данной патологии. Решающим для определения тактики лечения ЖКБ является наличие или отсутствие клинических симптомов заболевания. Пациенты с выраженными клиническими проявлениями заболевания (частые желчные колики, рецидивирующее течение хронического холецистита) подлежат, как и прежде, хирургическому лечению.

В свою очередь, лекарственное растворение камней можно рекомендовать больным, у которых клинические проявления заболевания не требуют срочного хирургического вмешательства, а также пациентам, имеющим повышенный риск операции или категорически отказывающимся от хирургического вмешательства.

Литература/References

1. Гастроэнтерология: Национальное руководство. Под. ред. В.Т.Ивашкина, Т.Л.Лапиной. М.: ГЭОТАР-Медиа, 2011. / Gastroehnterologiya: Nacional'noe rukovodstvo. Pod. red. V.T.Ivashkina, T.L.Lapinoj. M.: GEOTAR-Media, 2011. [in Russian]
2. Харитонова. Желчнокаменая болезнь у детей. Рос. журн. гастроэнтерологии, гепатологии, колопроктологии. 2006; 1: 61–70. / Kharitonova. Zhelchnokamenaia bolezn' u detei. Ros. zhurn. gastroenterologii, gepatologii, koloproktologii. 2006; 1: 61–70. [in Russian]
3. Минушкин О.Н. Урсодезоксихолевая кислота в практике терапевта и гастроэнтеролога. Методическое пособие. М.: Медицина, 2009. / Minushkin O.N. Ursodezoksikholevaia kislota v praktike terapevta i gastroenterologa. Metodicheskoe posobie. M.: Meditsina, 2009. [in Russian]
4. Ивашкин В.Т. Клинические рекомендации. Гастроэнтерология. М.: ГЭОТАР-Медиа, 2008. / Ivashkin V.T. Klinicheskie rekomendatsii. Gastroenterologiia. M.: GEOTAR-Media, 2008. [in Russian]
5. Ивашкин В.Т., Лапина Т.Л., Охлобыстин А.В., Буеверов А.О. Наиболее распространенные заболевания желудочно-кишечного тракта и печени. Справочник для практикующих врачей. М.: Литтерра, 2008. / Ivashkin V.T., Lapina T.L., Okhlobystin A.V., Bueverov A.O. Naibolee rasprostranennye zabolevaniia zheludochno-kishechnogo trakta i pecheni. Spravochnik dlia praktikuiushchikh vrachei. M.: Litterra, 2008. [in Russian]
6. Казюлин А.Н., Гончаренко А.Ю., Калягин И.Е. Применение урсодезоксихолевой кислоты в профилактике и лечении желчнокаменной болезни в практике врачей «первого контакта». РМЖ. Медицинское обозрение. 2017; 2: 80–7. / Kaziulin A.N., Goncharenko A.Iu., Kaliagin I.E. Primenenie ursodezoksikholevoi kisloty v profilaktike i lechenii zhelchnokamennoi bolezni v praktike vrachei «pervogo kontakta». RMZh. Meditsinskoe obozrenie. 2017; 2: 80–7. [in Russian]
7. Плотникова Е.Ю., Сухих А.С. Урсодезоксихолевая кислота вчера и сегодня. Терапевт. 2012; 7: 23–32. / Plotnikova E.Iu., Sukhikh A.S. Ursodezoksikholevaia kislota vchera i segodnia. Terapevt. 2012; 7: 23–32. [in Russian]
8. Рациональная фармакотерапия в гепатологии. Руководство для практикующих врачей. Под общ. ред. В.Т.Ивашкина, А.О.Буеверова. М.: Литтерра, 2009. / Ratsional'naia farmakoterapiia v gepatologii. Rukovodstvo dlia praktikuiushchikh vrachei. Pod obshch. red. V.T.Ivashkina, A.O.Bueverova. M.: Litterra, 2009. [in Russian]
9. Минушкин О.Н., Елизаветина Г.А., Иванова О.И., Шапошникова О.Ф. Урсодезоксихолевая кислота в лечении больных с билиарным сладжем. Эффективная фармакотерапия. Гастроэнтерология. 2012; 3: 10–2. / Minushkin O.N., Elizavetina G.A., Ivanova O.I., Shaposhnikova O.F. Ursodezoksikholevaia kislota v lechenii bol'nykh s biliarnym sladzhem. Effektivnaia farmakoterapiia. Gastroenterologiia. 2012; 3: 10–2. [in Russian]
10. Сологуб Т.В., Осиновец О.Ю. Опыт применения препарата Урдокса у больных хроническим гепатитом в стадии цирроза. TerraMedica. 2012; 2: 29–31. / Sologub T.V., Osinovets O.Iu. Opyt primeneniia preparata Urdoksa u bol'nykh khronicheskim gepatitom v stadii tsirroza. TerraMedica. 2012; 2: 29–31. [in Russian]
11. Гендлин Г.Е., Стародубова А.В., Туршева М.Э. Возможности применения урсодезоксихолевой кислоты у пациентов с повышенным риском возникновения сердечно-сосудистых заболеваний. Атмосфера. Новости кардиологии. 2012; 3: 35–41. / Gendlin G.E., Starodubova A.V., Tursheva M.E. Vozmozhnosti primeneniia ursodezoksikholevoi kisloty u patsientov s povyshennym riskom vozniknoveniia serdechno-sosudistykh zabolevanii. Atmosfera. Novosti kardiologii. 2012; 3: 35–41. [in Russian]
12. Саблин О.А., Ильчишина Т.А., Ледовская А.А. Заболевания желчного пузыря: возможности терапии препаратами урсодезоксихолевой кислоты. Методическое пособие. СПб., 2013. / Sablin O.A., Il'chishina T.A., Ledovskaia A.A. Zabolevaniia zhelchnogo puzyria: vozmozhnosti terapii preparatami ursodezoksikholevoi kisloty. Metodicheskoe posobie. SPb., 2013. [in Russian]
13. Шульпекова Ю.О., Шульпекова Н.В., Семенистая М.Ч. и др. Клиническое и патогенетическое обоснование применения урсодезоксихолевой кислоты в лечении желчнокаменной болезни. РМЖ. 2017; 10: 745–9. / Shul'pekova Iu.O., Shul'pekova N.V., Semenistaia M.Ch. i dr. Klinicheskoe i patogeneticheskoe obosnovanie primeneniia ursodezoksikholevoi kisloty v lechenii zhelchnokamennoi bolezni. RMZh. 2017; 10: 745–9. [in Russian]
14. Маев И.В., Еремин М.Н., Каракозов А.Г. и др. Монотерапия препаратами урсодезоксихолевой кислоты или эссенциальными фосфолипидами у больных алкогольным гепатитом. Врач. 2013; 7: 1–12. / Maev I.V., Eremin M.N., Karakozov A.G. i dr. Monoterapiia preparatami ursodezoksikholevoi kisloty ili essentsial'nymi fosfolipidami u bol'nykh alkogol'nym gepatitom. Vrach. 2013; 7: 1–12. [in Russian]
15. Маев И.В., Вьючнова Е.С., Лебедева Е.С., Гвинтовкина Т.О. Патогенетическая терапия хронических заболеваний печени, индуцированных метаболическими нарушениями. Фарматека. 2012; 2: 91–5. / Maev I.V., V'iuchnova E.S., Lebedeva E.S., Gvintovkina T.O. Patogeneticheskaia terapiia khronicheskikh zabolevanii pecheni, indutsirovannykh metabolicheskimi narusheniiami. Farmateka. 2012; 2: 91–5. [in Russian]
16. Маев И.В., Кучерявый Ю.А., Морозов С.В. и др. Влияние урсодезоксихолевой кислоты в качестве монотерапии и в комбинации с лактулозой на биохимические показатели крови больных неалкогольным стеатогепатитом. Рос. журн. гастроэнетологии, гепатологии, колопроктологии. 2013; 1: 37–51. / Maev I.V., Kucheriavyi Iu.A., Morozov S.V. i dr. Vliianie ursodezoksikholevoi kisloty v kachestve monoterapii i v kombinatsii s laktulozoi na biokhimicheskie pokazateli krovi bol'nykh nealkogol'nym steatogepatitom. Ros. zhurn. gastroenetologii, gepatologii, koloproktologii. 2013; 1: 37–51. [in Russian]
17. Симаненков В.И., Лутаенко Е.А. Методические рекомендации по применению урсодезоксихолевой кислоты (Урдокса) у пациентов с дискинезиями желчевыводящих путей. http://medznate.ru/docs/index-35443.html / Simanenkov V.I., Lutaenko E.A. Metodicheskie rekomendatsii po primeneniiu ursodezoksikholevoi kisloty (Urdoksa) u patsientov s diskineziiami zhelchevyvodiashchikh putei. http://medznate.ru/docs/index-35443.html [in Russian]
18. Полунина Т.Е., Маев И.В. Неалкогольная жировая болезнь печени: эпидемиология, патогенез, диагностика, лечение. Consilium Medicum. 2012; 14 (1): 35–40. / Polunina T.E., Maev I.V. Nealkogol'naia zhirovaia bolezn' pecheni: epidemiologiia, patogenez, diagnostika, lechenie. Consilium Medicum. 2012; 14 (1): 35–40. [in Russian]
19. Плотникова Е.Ю., Сухих А.С. Урсодезоксихолевая кислота вчера и сегодня. Терапевт. 2012; 7: 23–32. / Plotnikova E.Iu., Sukhikh A.S. Ursodezoksikholevaia kislota vchera i segodnia. Terapevt. 2012; 7: 23–32. [in Russian]
20. Морозов С.В., Кучерявый Ю.А. Гепатопротекторы в клинической практике: рациональные аспекты использования. Пособие для врачей. М.: 4ТЕ Арт, 2011. / Morozov C.V., Kucheriavyi Iu.A. Gepatoprotektory v klinicheskoi praktike: ratsional'nye aspekty ispol'zovaniia. Posobie dlia vrachei. M.: 4TE Art, 2011. [in Russian]
21. Ильченко А.А. Желчные кислоты в норме и при патологии. Эксперим. и клин. гастроэнтерология. 2010; 4: 2–13. / Il'chenko A.A. Zhelchnye kisloty v norme i pri patologii. Eksperim. i klin. gastroenterologiia. 2010; 4: 2–13. [in Russian]
22. Зиновьева Е.Н., Мехтиев С.Н., Мехтиева О.А. Современные аспекты патогенетического лечения неалкогольной жировой болезни печени. Эффективная фармакотерапия. Гастроэнтерология. 2012; 4: 1–6. / Zinov'eva E.N., Mekhtiev S.N., Mekhtieva O.A. Sovremennye aspekty patogeneticheskogo lecheniia nealkogol'noi zhirovoi bolezni pecheni. Effektivnaia farmakoterapiia. Gastroenterologiia. 2012; 4: 1–6. [in Russian]
23. Эсауленко Е.В., Никитина О.Е., Дунаева Н.В. и др. Опыт применения урсодеоксихолевой кислоты (Урдокса) в комплексной терапии хронического вирусного гепатита. Журн. инфектологии. 2011; 3 (3): 42–5. / Esaulenko E.V., Nikitina O.E., Dunaeva N.V. i dr. Opyt primeneniia ursodeoksikholevoi kisloty (Urdoksa) v kompleksnoi terapii khronicheskogo virusnogo gepatita. Zhurn. infektologii. 2011; 3 (3): 42–5. [in Russian]
24. Веселова Е.Н., Алексеев Е.Е., Мкртчян Л.С. Место урсодезоксихолевой кислоты в современной гепатологии. Мед. вестн. Юга России. 2012; 1: 36–9. / Veselova E.N., Alekseev E.E., Mkrtchian L.S. Mesto ursodezoksikholevoi kisloty v sovremennoi gepatologii. Med. vestn. Iuga Rossii. 2012; 1: 36–9. [in Russian]
25. Salen G, Tint GS, Shefer S. Oral dissolution treatment of gallstones with bile acids. Semin Liver Dis 1990; 10: 181–90.
26. Park Y-H, Igimi H, Carey MC. Dissolution of human cholesterol gallstones in simulated chenodeoxycholate-rich and ursodeoxycholate-rich biles. An in vitro study of dissolution rates and mechanisms. Gastroenterology 1984; 87: 150–8.
27. Su CC, Park JY, Higuchi WI et al. Mesophase formation during In Vitro cholesterol gallstone dissolution: a specific effect of ursodeoxycholic acid. J Pharm Sci 1981; 70: 713–5.
28. Roma MG, Toledo FD, Boaglio AC et al. Ursodeoxycholic acid in cholestasis: linking action mechanisms to therapeutic applications. Clin Sci (Lond) 2011; 121: 523–44.
29. Guarino MP, Cong P, Cicala M et al. Ursodeoxycholic acid improves muscle contractility and inflammation in symptomatic gallbladders with cholesterol gallstones. Gut 2007; 56: 815–20.
30. Takigawa T, Miyazaki H, Kinoshita M et al. Glucocorticoid receptor-dependent immunomodulatory effect of ursodeoxycholic acid on liver lymphocytes in mice. Am J Physiol Gastrointest. Liver Physiol 2013; 305 (6): G427–G438.
31. Van de Heijning BJ, van de Meeberg PC, Portincasa P et al. Effects of ursodeoxycholic acid therapy on in vitro gallbladder contractility in patients with cholesterol gallstones. Dig Dis Sci 1999; 44: 190–6.
32. Peterson TC, Slysz G, Isbrucker R. The inhibitory effect of ursodeoxycholic acid and pentoxifylline on platelet derived growth factor-stimulated proliferation is distinct from an effect by cyclic AMP. Immunopharmacology 1998; 39 (3): 181–91.
33. Trauner M, Graziadei IW. Review article: mechanisms of action and therapeutic applicationsof ursodeoxycholic acid in chronic liver diseases. Aliment Pharmacol Ther 1999; 13 (8): 979–95.
34. Calmus Y, Gane P, Rouger P, Poupon R. Hepatic expression of class I and class II histocompatibility complex molecules in primary biliary cirrhosis: Effect of ursodeoxycholic acid. Hepatology 1990; 11: 12–5.
35. Einarsson K. Effect of ursodeoxycholic acid on hepatic cholesterol metabolism. Scand J Gastroenterol Suppl 1994; 204: 19–23.
36. Angelin B, Ewerth S, Einarsson K. Ursodeoxycholic acid treatment in cholesterol gallstone disease: effects on hepatic 3-hydroxy-3-methylglutaryl coenzyme A reductase activity, biliary lipid composition, and plasma lipid levels. J Lipid Res 1983; 24: 461–8.

37. Buser KB. Endoscopically Obtained Bile Aspirate is an Accurate Adjunct in the Diagnosis of Symptomatic Gallbladder Disease. JSLS 2010; 14 (4): 498–501.
38. Мехтиев С.Н., Мехтиева О.А. Жировая болезнь печени как фактор изменения риска сердечно-сосудистых катастроф у больных артериальной гипертензией. Лечащий врач. 2015; 5: 1–6. / Mekhtiev S.N., Mekhtieva O.A. Zhirovaia bolezn' pecheni kak faktor izmeneniia riska serdechno-sosudistykh katastrof u bol'nykh arterial'noi gipertenzii. Lechashchii vrach. 2015; 5: 1–6. [in Russian]
39. Симаненков В.И., Саблин О.А., Лутаенко Е.А., Ильчишина Т.А. Возможности применения урсодезоксихолевой кислоты (препарата Урдокса) при дискинезиях желчевыводящих путей. Гастроэнтерология Санкт-Петербурга. 2010; 2–3: 23–6. / Simanenkov V.I., Sablin O.A., Lutaenko E.A., Il'chishina T.A. Vozmozhnosti primeneniia ursodezoksikholevoi kisloty (preparata Urdoksa) pri diskineziiakh zhelchevyvodiashchikh putei. Gastroenterologiia Sankt-Peterburga. 2010; 2–3: 23–6. [in Russian]
40. Саблин О.А., Ильчишина Т.А., Ледовская А.А. и др. Лечение билиарного сладжа. http://lib.convdocs.org/docs/index-103256.html / Sablin O.A., Il'chishina T.A., Ledovskaia A.A. i dr. Lechenie biliarnogo sladzha. http://lib.convdocs.org/docs/index-103256.html [in Russian]
41. Трухан Д.И., Викторова В.И. Болезни желчного пузыря и желчевыводящих путей в практике врача «первого контакта». Пассивное ожидание или активное наблюдение? Мед. совет. 2016. / Trukhan D.I., Viktorova V.I. Bolezni zhelchnogo puzyria i zhelchevyvodiashchikh putei v praktike vracha «pervogo kontakta». Passivnoe ozhidanie ili aktivnoe nabliudenie? Med. sovet. 2016. [in Russian]
42. Багишева Н.В., Трухан Д.И., Гришечкина И.А., Бусс Н.Н. Урсодезоксихолевая кислота и итоприда гидрохлорид в лечении билиарного сладжа. Междунар. журн. экспериментального образования. 2015; 6: 91–2. / Bagisheva N.V., Trukhan D.I., Grishechkina I.A., Buss N.N. Ursodezoksikholevaia kislota i itoprida gidrokhlorid v lechenii biliarnogo sladzha. Mezhdunar. zhurn. eksperimental'nogo obrazovaniia. 2015; 6: 91–2. [in Russian]
43. Trukhan D.I. Ursodeoxycholic acid in the treatment of biliary sludge. Rīga Stradiņš University. Research articles in medicine and pharmacy 2015. Supplement I: Abstracts from VII Latvian Gastroenterology Congress with International participation. Rīga: RSU, 2016; p. 28.
44. Трухан Д.И. Урсодезоксихолевая кислота при патологии билиарного тракта у женщин. Гастроэнтерология Санкт-Петербурга. 2014; 1: 31–5. / Trukhan D.I. Ursodezoksikholevaia kislota pri patologii biliarnogo trakta u zhenshchin. Gastroenterologiia Sankt-Peterburga. 2014; 1: 31–5. [in Russian]
45. Багишева Н.В., Трухан Д.И., Гришечкина И.А. и др. Эффективность урсодезоксихолевой кислоты при билиарном сладже у женщин. Современные наукоемкие технологии. 2014; 12 (1): 98–9. / Bagisheva N.V., Trukhan D.I., Grishechkina I.A. i dr. Effektivnost' ursodezoksikholevoi kisloty pri biliarnom sladzhe u zhenshchin. Sovremennye naukoemkie tekhnologii. 2014; 12 (1): 98–9. [in Russian]
46. Викторова И.А., Трухан Д.И. Опыт применения препарата Урдокса в лечении билиарного сладжа. Ремедиум Приволжье. 2011; 9: 33. / Viktorova I.A., Trukhan D.I. Opyt primeneniia preparata Urdoksa v lechenii biliarnogo sladzha. Remedium Privolzh'e. 2011; 9: 33. [in Russian]
47. Авалуева Е.Б., Ткаченко Е.И., Сказываева Е.В. и др. Эффективность урсодезоксихолевой кислоты в терапии неалкогольной жировой болезни печени, ассоциированной с метаболическим синдромом. Эксперим. и клин. гастроэнтерология. 2013; 11: 26–30. / Avalueva E.B., Tkachenko E.I., Skazyvaeva E.V. i dr. Effektivnost' ursodezoksikholevoi kisloty v terapii nealkogol'noi zhirovoi bolezni pecheni, assotsiirovannoi s metabolicheskim sindromom. Eksperim. i klin. gastroenterologiia. 2013; 11: 26–30. [in Russian]
48. The Role of Ursodeoxycholic Acid in Treatment of Gallstones in Hemolytic Disorders. ClinicalTrials.gov Identifier: NCT02472509. https://clinicaltrials.gov/ct2/home

СВЕДЕНИЯ ОБ АВТОРЕ

Грищенко Екатерина Борисовна – канд. мед. наук, врач-гастроэнтеролог КДЦ «МЕДСИ на Белорусской». E-mail: katerinastepp@mail.ru

DOI: 10.26442/2075-1753_2018.8.53-57

Сложности дифференциальной диагностики кистозного новообразования поджелудочной железы: клинический пример

Д.Д.Коваленко[1], Г.М.Пронина[1], Е.В.Быстровская✉[1], К.А.Никольская[1], К.К.Носкова[1], В.В.Щадрова[1], Д.С.Бордин[1,2], Е.А.Дубцова[1]

[1]ГБУЗ «Московский клинический научно-практический центр им. А.С.Логинова» Департамента здравоохранения г. Москвы. 111123, Россия, Москва, ш. Энтузиастов, д. 86;
[2]ФГБОУ ВО «Тверской государственный медицинский университет» Минздрава России. 170100, Россия, Тверь, ул. Советская, д. 4
✉e.bystrovskaya@mknc.ru

Протоковая аденокарцинома (ПАК) составляет 90% всех новообразований поджелудочной железы и является 4-й по частоте причиной смертности в структуре онкологических заболеваний в западном мире и 5-й – в России. ПАК может быть представлена опухолью с наличием кистозной полости внутри или с наличием прилежащей кистозной структуры вне новообразования. Приводим клиническое наблюдение пациентки с кистозно-солидным новообразованием поджелудочной железы, при котором использование контрастного усиления под контролем эндоскопической ультрасонографии (CH-EUS) позволило определить тактику лечения. CH-EUS значительно увеличивает информативность метода, расширяет возможности дифференциальной диагностики заболеваний панкреатобилиарной зоны. На сегодняшний день актуальной задачей является оценка диагностической точности и определение места контрастного усиления в диагностическом алгоритме обследования пациентов с заболеваниями поджелудочной железы.

Ключевые слова: протоковая аденокарцинома поджелудочной железы, кистозное новообразование, эндоскопическая ультрасонография, контрастное усиление, поджелудочная железа.

Для цитирования: Коваленко Д.Д., Пронина Г.М., Быстровская Е.В. и др. Сложности дифференциальной диагностики кистозного новообразования поджелудочной железы: клинический пример. Consilium Medicum. 2018; 20 (8): 53–57. DOI: 10.26442/2075-1753_2018.8.53-57

Case reports

Difficulties in differential diagnosis of cystic pancreatic neoplasm: clinical case

D.D.Kovalenko[1], G.M.Pronina[1], E.V.Bystrovskaya✉[1], K.A.Nikolskaya[1], K.K.Noskova[1], V.V.Shchadrova[1], D.S.Bordin[1,2], E.A.Dubtsova[1]

[1]A.S.Loginov Moscow Clinical Scientific Practical Center of the Department of Health of Moscow. 111123, Russian Federation, Moscow, sh. Entuziastov, d. 86;
[2]Tver State Medical University of the Ministry of Health of the Russian Federation. 170100, Russian Federation, Tver, ul. Sovetskaja, d. 4
✉e.bystrovskaya@mknc.ru

Abstract

Pancreatic ductal adenocarcinoma (PDA) accounts for 90% of all pancreatic neoplasms and is the fourth leading cause of cancer-related death in the western world and sixth – in Russia. PDAs may demonstrate intratumoral cystic features or accompany peritumoral non-neoplastic cystic lesions. We present the clinical case of the patient with cystic-solid lesion of pancreas, the use of contrast-enhanced harmonic EUS (CH-EUS) helped in determining the tactics of treatment. CH-EUS significantly increases the informativeness of the method, extends the possibilities of differential diagnostics of the pancreatobiliary diseases. Now assessment of diagnostic accuracy and determining the place of contrast enhancement in the diagnostics pancreatic diseases are considered the most relevant tasks.

Key words: pancreatic ductal adenocarcinoma, cystic lesions, endoscopic ultrasonography, contrast enhancement.

For citation: Kovalenko D.D., Pronina G.M., Bystrovskaya E.V. et al. Difficulties in differential diagnosis of cystic pancreatic neoplasm: clinical case. Consilium Medicum. 2018; 20 (8): 53–57. DOI: 10.26442/2075-1753_2018.8.53-57

Введение

Протоковая аденокарцинома (ПАК) составляет 90% всех злокачественных новообразований поджелудочной железы (ПЖ), является 4-й по частоте причиной смертности в структуре онкологических заболеваний в западном мире и 5-й – в России [1, 2]. Это определяет высокие требования к своевременной и точной диагностике опухоли ПЖ для оказания своевременной квалифицированной помощи пациентам. По данным лучевых методов исследования ПАК обычно представляет собой солидное новообразование, часто вызывающее обструкцию главного панкреатического протока и/или общего желчного протока, а также сосудистую инвазию [3]. Однако ПАК может быть представлена не только солидным образованием, но и опухолью с кистозной полостью, расположенной внутри, либо с прилежащей кистозной структурой вне солидного компонента [3–6]. Таким образом, кистозные структуры ПАК можно разделить на внутриопухолевые кисты (neoplastic cysts) и внеопухолевые кисты (non-neoplastic cysts). Внутриопухолевые кистозные изменения включают кистозные расширения протоков (large-duct type cysts), неопластические муцинозные кисты (neoplastic mucin cysts), коллоидные карциномы (colloid carcinomas), образованные самими опухолевыми железами, а также дегенеративные кистозные изменения (degenerative cysts), обычно вызванные некрозом опухоли [5–12]. Внеопухолевые кистозные изменения представлены кистами, формирующимися в результате обструкции протоков – ретенционные кисты (retention cysts), а также псевдокистами (pseudocysts), формирующимися в результате панкреонекроза, вызванного наличием опухоли [4, 9, 12, 13, 14].

Наличие кистозного компонента зачастую определяет сложности дифференциальной диагностики ПАК и различных кистозных новообразований ПЖ, что, в свою очередь, может привести к неправильному выбору тактики ведения пациентов.

Рис. 1. МСКТ с внутривенным контрастированием.

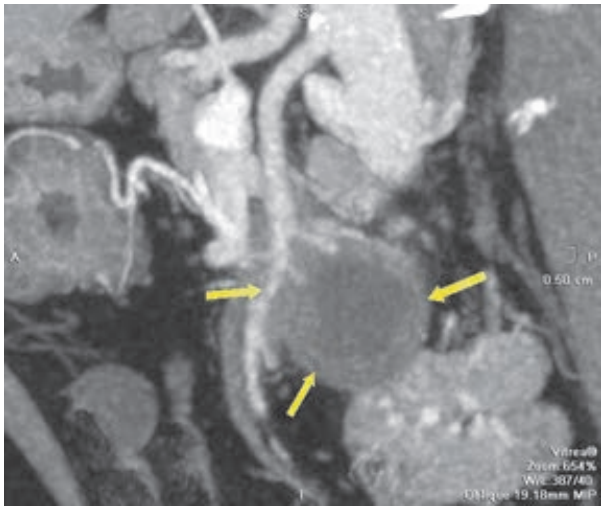

Рис. 2. Сосудистая 3D-реконструкция с демонстрацией изменения стенки на уровне опухолевой инфильтрации.

Рис. 3. Эндосонограмма кистозного новообразования ПЖ.

Современная мультиспиральная компьютерная томография (МСКТ) с использованием контрастирования и минимальной толщиной срезов позволяет достичь высокой разрешающей способности метода, однако дифференциальная диагностика аденокарциномы и неопухолевых заболеваний ПЖ по-прежнему остается сложной проблемой.

Все более весомое значение в диагностике заболеваний панкреатобилиарной зоны отводится эндоскопической ультрасонографии (ЭУС). Минимальное расстояние ультразвукового датчика от исследуемого органа обеспечивает получение изображения с высоким разрешением. В настоящее время накапливается опыт использования контрастного усиления под контролем ЭУС (CH-EUS). Указанная методика значительно расширяет возможности дифференциальной диагностики заболеваний ПЖ, позволяет произвести качественный и количественный анализ степени васкуляризации исследуемого объекта, что способствует объективной диагностике непосредственно во время эндоскопического ультразвукового исследования [15–21]. В России в качестве контрастного препарата используется Sonovue, представляющий собой микропузырьки высокоплотного газа гексафторида серы (SF6), который является инертным веществом и не имеет фармакологического действия. Физический эффект состоит во взаимодействии микропузырьков и ультразвуковых волн, что приводят к появлению эхо-сигнала (контрастное усиление). Sonovue контрастирует исключительно сосуды и быстро выводится из системы кровообращения с выдыхаемым воздухом. Препарат не нарушает функцию щитовидной железы, не обладает нефротоксичностью и может применяться у пациентов с нарушенной функцией почек независимо от степени ее снижения.

Неоспоримым преимуществом ЭУС является возможность получения материала для морфологического исследования путем проведения тонкоигольной пункции исследуемого объекта, осуществляемой по кратчайшему маршруту, что определяет максимальную безопасность процедуры.

В данной статье приводится клинический пример, демонстрирующий этапы диагностики новообразования головки ПЖ на амбулаторном этапе и в условиях специализированного стационара с включением в план обследования ЭУС с контрастным усилением и тонкоигольной пункцией.

Клинический пример

В феврале 2018 г. в МКНЦ им. А.С.Логинова был госпитализирован пациент К., 63 лет, с жалобами на периодические ноющие боли в эпигастральной области, возникающие независимо от приема пищи, кашицеобразный стул до 2 раз в сутки без патологических примесей, снижение массы тела на 3 кг за последний месяц.

Из анамнеза известно, что в 2015 г. при диспансерном обследовании при трансабдоминальном ультразвуковом исследовании (трансабдоминальная ультрасонография – ТУС) органов брюшной полости у пациента диагностированы желчнокаменная болезнь, холецистолитиаз. В том же году была выполнена плановая лапароскопическая холецистэктомия. После операции чувствовал себя хорошо, боли не беспокоили. В декабре 2017 г. отметил появление вышеуказанных жалоб. При ТУС выявлена киста головки ПЖ размером до 5 см. Предположительно сделано заключение о псевдокисте головки ПЖ. В связи с этим пациенту была проведена МСКТ с внутривенным контрастированием, по заключению которой в дифференциально-диагностическом ряду указаны псевдокиста, цистаденома и цистаденокарцинома ПЖ.

Для уточнения диагноза и определения дальнейшей тактики лечения больной был госпитализирован в МКНЦ им. А.С.Логинова.

При физикальном обследовании

Общее состояние удовлетворительное. Телосложение правильное. Питание удовлетворительное, рост 185 см, вес 103 кг. Индекс массы тела 31,7 кг/м^2. Кожные покровы и видимые слизистые чистые, обычной окраски. Периферические лимфоузлы: безболезненные, не увеличены. Отеков нет. Слизистая рта бледно-розовая. Язык влажный, обло-

жен белым налетом. Живот не вздут, участвует в акте дыхания симметрично. При глубокой пальпации живот болезненный в эпигастрии и правом подреберье. Печень не увеличена. Селезенка не пальпируется.

По данным лабораторных исследований

Клинический и биохимический анализы крови без клинически значимых отклонений. В моче отмечается повышение уровня α-амилазы до 858,6 Ед/мл (0,0–460,0). Обращало внимание повышение уровня онкомаркеров в сыворотке крови: CA-19-9 – 935,5 Ед/л (при норме до 37 Ед/л).

По данным эзофагогастродуоденоскопии деформация просвета нисходящей части двенадцатиперстной кишки за счет компрессии извне.

По данным колоноскопии патологических изменений слизистой толстой и подвздошной кишки не выявлено.

По данным МСКТ с внутривенным контрастированием и сосудистой 3D-реконструкцией ПЖ размерами в области тела – 16 мм, хвост – 14 мм. Структура в теле и хвосте дольчатая. Головка увеличена в размерах за счет наличия в области крючковидного отростка полукруглого кистозного образования без четких контуров, размерами 40×44×40 мм, с наличием солидного компонента, патологически накапливающего контрастный препарат (рис. 1). Окружающая клетчатка выражено инфильтрирована. Верхняя брыжеечная артерия и вена циркулярно вовлечены в опухолевую инфильтрацию (рис. 2). Изменения распространяются на кишечные ветви верхней брыжеечной артерии, стенку двенадцатиперстной кишки на уровне нижней горизонтальной ветви. Кишечные протоки верхней брыжеечной вены расширены. Главный панкреатический проток не расширен. Парапанкреатическая клетчатка не изменена. Заключение: КТ-картина опухоли головки ПЖ (цистаденокарцинома) с распространением на окружающую клетчатку, стенку двенадцатиперстной кишки, с вовлечением верхней брыжеечной артерии и вены.

С целью верификации диагноза принято решение о проведении ЭУС с контрастным усилением и пункционной биопсией данного новообразования.

ЭУС с контрастным усилением

В условиях внутривенной седации эхоэндоскоп свободно проведен в желудок, затем в луковицу и нисходящую ветвь двенадцатиперстной кишки. Выполнено сканирование панкреатобилиарной зоны из стандартных положений эхоэндоскопа. Общий желчный проток в проксимальном отделе до 6 мм, стенки не утолщены, просвет свободный. ПЖ – эхогенность паренхимы повышена, структура однородная. В проекции крючковидного отростка визуализируется кистозное образование размерами 57×60 мм, с четко определяемой стенкой, толщиной до 2,0–2,5 мм, с наличием солидного компонента, в структуре которого определяется верхняя брыжеечная артерия (рис. 3). В просвете кистозного образования определяется эхогенное содержимое. При проведении контрастного усиления (внутривенное введение препарата Sonovue) определяется слабое (гипоусиление) и неравномерное накопление контраста стенкой и солидным компонентом кистозного образования с последующим быстрым его вымыванием (рис. 4). Главный панкреатический проток в головке до 2,0 мм, в теле – 1,5 мм, в хвосте – 1,0 мм, ход прямой, просвет свободный. Связь кистозного образования с главным панкреатическим протоком не выявлена.

Заключение: сонографические признаки наиболее соответствуют цистаденокарциноме головки ПЖ.

Произведена тонкоигольная пункция солидного компонента кистозного образования с аспирацией 45 мл кистозной жидкости новообразования ПЖ (рис. 5). Материал направлен на исследование цитологического осадка, а также для определения уровня ракового эмбрионального антигена, CA 19-9, амилазы в кистозной жидкости.

Рис. 4. Эндосонограмма кистозного новообразования ПЖ с контрастным усилением: *а* – накопление стенкой новообразования; *б* – накопление солидным компонентом.

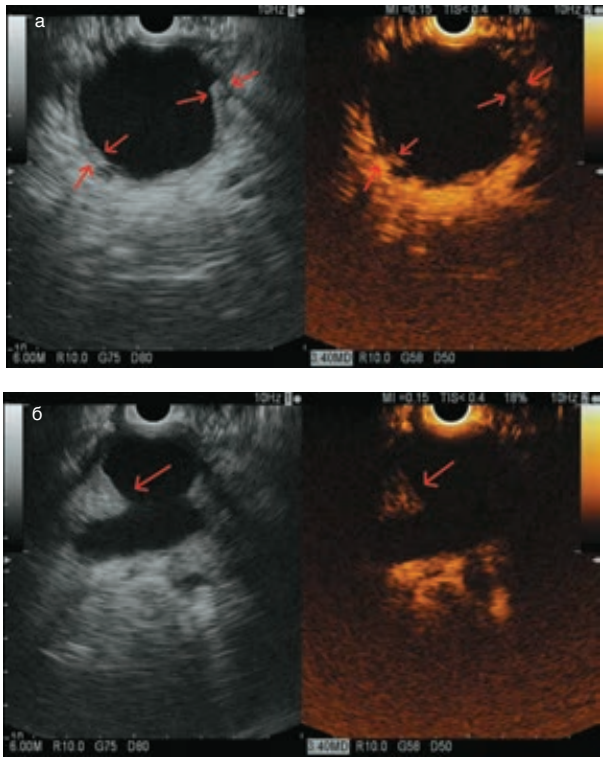

Рис. 5. Тонкоигольная пункция кистозного новообразования ПЖ под контролем ЭУС: *а* – проведение иглы в новообразование; *б* – забор материала (кистозного содержимого).

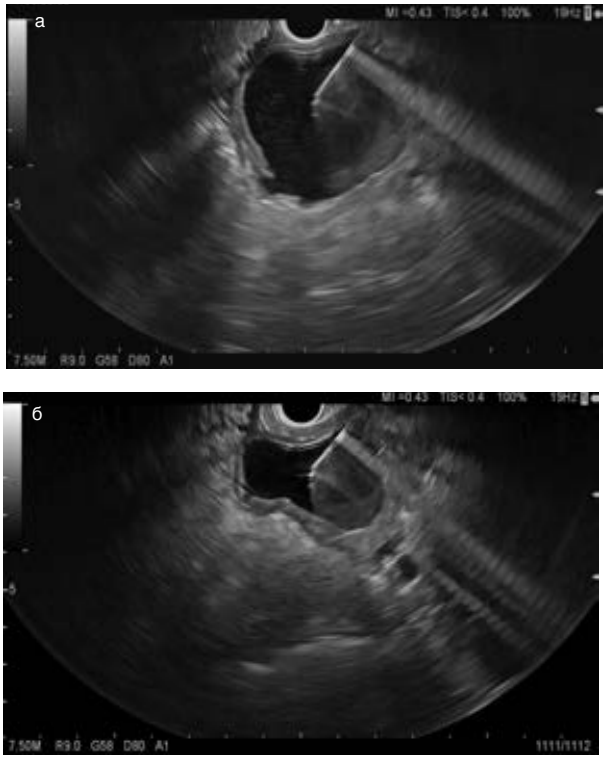

Результат цитологического исследования новообразования головки ПЖ

Доставлено 45 мл прозрачной, невязкой жидкости светло-желтого цвета. Для цитологического исследования приготовлены многослойные препараты на цитоцентрифуге Cyto-Tek с последующей фиксацией и окраской по

Рис. 6. Цитологическая картина аденокарциномы.

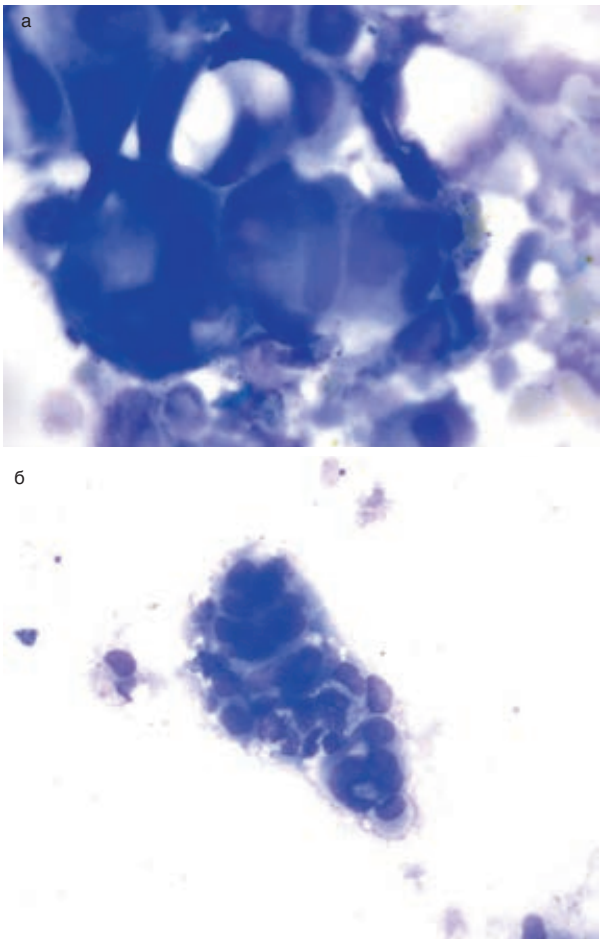

Рис. 7. МСКТ с внутривенным контрастированием: в сравнении с предыдущим исследованием отмечается уменьшение размеров опухоли ПЖ и менее выраженная инфильтрация клетчатки при сохранении вовлечения сосудов брыжейки.

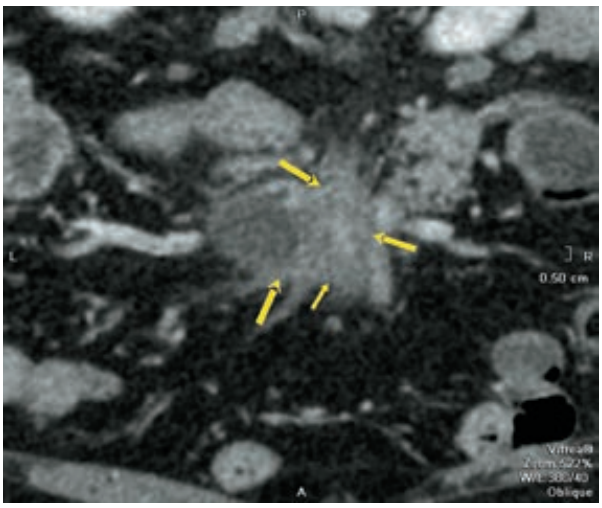

Паппенгейму. При цитологическом исследовании отмечается чистый фон препарата, небольшое количество эритроцитов, гистиоциты с вакуолизированной цитоплазмой, несколько плотных структур из клеток с признаками ядерного полиморфизма (рис. 6).

Заключение: цитологическая картина аденокарциномы.

В жидкостном компоненте пунктата с целью дифференциальной диагностики между псевдокистой и кистозной неоплазией исследовали уровень амилазы – 158,6 Ед/л. По

данным L.Van der Waaij и соавт., уровень амилазы в кистозной жидкости менее 250 ЕД/л исключает наличие псевдокисты с уровнем специфичности 98% [22]. Значительное повышение уровней онкомаркеров в кистозной жидкости CA 19-9 – 1000 Ед/л и CEA 307 нг/мл так же свидетельствовало в пользу злокачественного новообразования.

Пациенту было проведено 3 курса полихимиотерапии по схеме FolfirinOx, после чего была выполнена МСКТ с внутривенным контрастированием, по данным которой выявлена некоторая положительная динамика в виде уменьшения размеров опухоли ПЖ (с 52×44×44 до 49x40x44 мм) и уменьшения инфильтрации клетчатки. Сохраняется вовлечение сосудов брыжейки (рис. 7). Отмечено снижение уровня онкомаркера CA 19-9 до 15,8 Ед/л на фоне лечения.

Заключение

Клинический случай представлен с целью демонстрации сложности дифференциальной диагностики кистозного новообразования головки ПЖ. Как известно, кистозные образования ПЖ зачастую имеют схожие визуальные критерии, но различные морфологические характеристики. Точная предоперационная диагностика определяет правильность выбора между хирургическим лечением: дренирующие операции при псевдокистах или радикальные операции при злокачественных/потенциально злокачественных новообразованиях, либо наблюдением – при доброкачественных кистозных неоплазиях.

В представленном случае, учитывая наличие в анамнезе желчнокаменной болезни, наиболее простым и, с первого взгляда, логичным было бы предположение о наличии у пациента постнекротической кисты головки ПЖ в исходе билиарного панкреатита. Однако факт отсутствия в анамнезе эпизодов острого панкреатита, которые бы объясняли образование псевдокисты, явился основанием для уточнения генеза кистозного образования. В связи с этим пациенту была выполнена МСКТ с контрастированием, по результатам которой был заподозрен злокачественный характер новообразования. Следующим необходимым этапом было исследование специфичных для рака ПЖ онкомаркеров сыворотки крови, по результатам которого не вызывала сомнений необходимость выполнения ЭУС с контрастированием и определением характера кистозного содержимого. В представленном клиническом примере контрастное усиление под контролем МСКТ и эндосонографии позволило выявить солидный компонент кистозного новообразования, оценить характер накопления контраста стенкой, предположить его злокачественность и принять решение о проведении тонкоигольной пункции с целью получения материала для цитологического и биохимического исследования и поставить правильный диагноз. Распространение опухолевой инфильтрации на верхнюю брыжеечную артерию явилось ограничением для проведения радикального хирургического лечения. Однако правильность выбора химиотерапевтического лечения определила продолжительность и качество жизни пациента.

В настоящее время состояние пациента удовлетворительное, продолжается проведение полихимиотерапии (10-й курс).

Литература/References

1. Siegel RL, Miller KD, Jemal A. Cancer statistics, 2016. CA: Cancer J Clin 2016; 66: 7–30.
2. Ассоциация онкологов России, Российское общество клинической онкологии. Клинические рекомендации: Рак поджелудочной железы. 2017; 6–7. / Assotsiatsiia onkologov Rossii, Rossiiskoe obshchestvo klinicheskoi onkologii. Klinicheskie rekomendatsii: Rak podzheludochnoi zhelezy. 2017; 6–7. [in Russian]
3. Cho HW, Choi JY, Kim MJ et al. Pancreatic tumors: emphasis on CT findings and pathologic classification. Korean J Radiol 2011; 12: 731–9.
4. Kosmahl M, Pauser U, Anlauf M, Kloppel G. Pancreatic ductal adenocarcinomas with cystic features: neither rare nor uniform. Mod Pathol 2005; 18: 1157–64.
5. Yoon SE, Byun JH, Kim KA et al. Pancreatic ductal adenocarcinoma with intratumoral cystic lesions on MRI: correlation with histopathological findings. Br J Radiol 2010; 83: 318–26.
6. Hruban RH, Boffetta P, Hiraoka N. Ductal adenocarcinoma of the pancreas. In: FT Bosman, ed. World Health Organization Classification of tumours of the digestive system. 4th ed. Lyon, France: International Agency for Research on Cancer, 2010; p. 281–95.
7. Chen J, Baithun SI. Morphological study of 391 cases of exocrine pancreatic tumours with special reference to the classification of exocrine pancreatic carcinoma. J Pathol 1985; 146: 17–29.
8. Bagci P, Andea AA, Basturk O et al. Large duct type invasive adenocarcinoma of the pancreas with microcystic and papillary patterns: a potential microscopic mimic of non-invasive ductal neoplasia. Mod Pathol 2012; 25: 439–48.
9. Hori S, Shimada K, Ino Y et al. Macroscopic features predict outcome in patients with pancreatic ductal adenocarcinoma. Virchows Archiv: an international journal of pathology. 2016; 469: 621–34.
10. Yamada Y, Mori H, Matsumoto S et al. Invasive carcinomas derived from intraductal papillary mucinous neoplasms of the pancreas: a long-term follow-up assessment with CT imaging. J Comput Assist Tomogr 2006; 30: 885–90.
11. Yoon MA, Lee JM, Kim SH et al. MRI features of pancreatic colloid carcinoma. AJR: Am J Roentgenol 2009; 193: W308–W313.
12. Kalb B, Sarmiento JM, Kooby DA et al. MR imaging of cystic lesions of the pancreas. Radiographics 2009; 29: 1749–65.
13. Dzeletovic I, Harrison ME, Crowell MD et al. Pancreatitis before pancreatic cancer: clinical features and influence on outcome. J Clin Gastroenterol 2014; 48: 801–5.
14. Kimura W, Sata N, Nakayama H et al. Pancreatic carcinoma accompanied by pseudocyst: report of two cases. J Gastroenterol 1994; 29: 786–91.
15. Seicean A, Mosteanu O, Seicean R. Maximizing the endosonography: The role of contrast harmonics, elastography and confocal endomicroscopy. World J Gastroenterol 2017; 23 (1): 25–41.
16. Alvarez-Sánchez MV, Napoléon B. Contrast-enhanced harmonic endoscopic ultrasound imaging basic principles, present situation and future perspectives. World J Gastroenterol 2014; 20 (42): 15549–63.
17. Napoleon B, Alvarez-Sanchez MV, Gincoul R et al. Contrast-enhanced harmonic endoscopic ultrasound in solid lesions of the pancreas: results of a pilot study. Endoscopy 2010; 42 (7): 564–70.
18. Figueiredo FA, da Silva PM, Monges G et al. Yield of Contrast-Enhanced Power Doppler Endoscopic Ultrasonography and Strain Ratio Obtained by EUS-Elastography in the Diagnosis of Focal Pancreatic Solid Lesions. Endoscopic Ultrasound 2012; 1 (3): 143–9.
19. Kitano M, Kamata K, Imai H et al. Contrast-enhanced harmonic endoscopic ultrasonography for pancreatobiliary diseases. Digestive Endoscopy 2015; 27 (Suppl. 1): 60–7.
20. Săftoiu A, Vilmann P, Dietrich CF et al. Quantitative contrast-enhanced harmonic EUS in differential diagnosis of focal pancreatic masses. Gastrointestinal Endoscopy 2015; 82 (1): 59–69.
21. Gincul R, Palazzo M, Pujol B et al. Contrast-harmonic endoscopic ultrasound for the diagnosis of pancreatic adenocarcinoma: a prospective multicenter trial. Endoscopy 2014; 46 (5): 373–9.
22. Van der Waaij LA, van Dullemmen HM, Porte RJ. Cyst fluid analysis in the differential diagnosis of pancreatic cystic lesions:a pooled analysis. Gastrointest Endosc 2005; 62: 383–9.

СВЕДЕНИЯ ОБ АВТОРАХ

Коваленко Дарья Дмитриевна – врач-эндоскопист, аспирант отделения диагностической эндоскопии ГБУЗ «МКНЦ им. А.С.Логинова». E-mail: orlovadaria@gmail.com

Пронина Галина Михайловна – мл. науч. сотр. отд-ния диагностической эндоскопии ГБУЗ «МКНЦ им. А.С.Логинова»

Быстровская Елена Владимировна – д-р мед. наук, зав. отд-нием диагностической эндоскопии ГБУЗ «МКНЦ им. А.С.Логинова». E-mail: e.bystrovskaya@mknc.ru

Никольская Карине Аксельевна – канд. мед. наук, ст. науч. сотр. отд-ния патологии поджелудочной железы и желчных путей ГБУЗ «МКНЦ им. А.С.Логинова»

Носкова Карина Кадиевна – канд. мед. наук, зав. отд. научных и клинических лабораторных исследований ГБУЗ «МКНЦ им. А.С.Логинова»

Щадрова Виктория Васильевна – врач-рентгенолог/врач КТ, сотр. рентгенологического отд-ния ГБУЗ «МКНЦ им. А.С.Логинова»

Бордин Дмитрий Станиславович – д-р мед. наук, рук. отд. патологии поджелудочной железы, желчных путей и верхних отделов пищеварительного тракта ГБУЗ «МКНЦ им. А.С.Логинова», проф. каф. общей врачебной практики (семейной медицины) ФДПО, интернатуры и ординатуры ФГБОУ ВО «Тверской ГМУ»

Дубцова Елена Анатольевна – д-р мед. наук, зав. отд-нием патологии поджелудочной железы и желчных путей ГБУЗ «МКНЦ им. А.С.Логинова»

DOI: 10.26442/2075-1753_2018.8.58-66

Новое руководство Американской коллегии гастроэнтерологов по алкогольной болезни печени: в центре внимания – гепатит

С.И.Пиманов✉, Е.В.Макаренко, О.И.Солодовникова

УО «Витебский государственный ордена Дружбы народов медицинский университет». 210023, Республика Беларусь, Витебск, пр. Фрунзе, д. 27
✉PimanovS@tut.by

Авторы руководства определяют злоупотребление алкоголем как его прием в количестве, превышающем 42 г в день для мужчин и 28 г для женщин. При употреблении таких доз алкоголя дольше 5 лет имеется повышенный риск возникновения алкогольной болезни печени. Считается, что алкогольный гепатит (АГ) наслаивается на любую стадию болезни печени, т.е. на существующий алкогольный стеатоз с фиброзом или цирроз печени. Клинический диагноз АГ устанавливается в случае быстрого развития или усиления желтухи и появлением осложнений, обусловленных поражением печени, причем общий билирубин в сыворотке крови составляет более 51,3 мкмоль/л; уровни сывороточной аланинаминотрансферазы и аспартатаминотрансферазы превышают верхний предел нормы более чем в 1,5 раза и выше, но их величина не более 400 U/L, коэффициент отношения аспартатаминотрансферазы к аланинаминотрансферазе более 1,5; имеются документированные данные о неумеренном употреблении алкоголя, а симптоматика появилась ранее 8 нед от начала этого эпизода злоупотребления алкоголем. Следует исключить другие заболевания печени. При тяжелом АГ лечение с доказанной эффективностью включает полноценное питание и применение глюкокортикостероидов.

Ключевые слова: алкогольная болезнь печени, алкогольный гепатит, стеатоз печени, фиброз печени, цирроз печени, лечение алкогольного гепатита, злоупотребление алкоголем, стеатогепатит.

Для цитирования: Пиманов С.И., Макаренко Е.В., Солодовникова О.И. Новое руководство Американской коллегии гастроэнтерологов по алкогольной болезни печени: в центре внимания – гепатит. Consilium Medicum. 2018; 20 (8): 58–66. DOI: 10.26442/2075-1753_2018.8.58-66

Review

The new guideline of the American college of gastroenterologists on alcoholic liver disease: the hepatitis is in the spotlight

S.I.Pimanov✉, E.V.Makarenko, O.I.Solodovnikova

Vitebsk State Order of Peoples' Friendship Medical University. 210023, Republic of Belarus, Vitebsk, pr. Frunze, d. 27
✉PimanovS@tut.by

Abstract

Authors of the guideline have defined the heavy alcohol-use or alcohol-use disorder as consumption of more than 42 g of alcohol per day in males and more than 28 g of alcohol per day in females. These doses during 5 years should be counseled that they are at increased risk for alcoholic liver disease. It is believed that alcoholic hepatitis is layered on any stage of liver disease, i.e. on existing alcoholic steatosis with fibrosis or on cirrhosis of the liver. Clinical diagnosis of alcoholic hepatitis is determined in a patient with rapid development or worsening of jaundice and liver-related complications, with serum total bilirubin >3 mg/dL (51.3 μmol/l); alanine aminotransferase and aspartate aminotransferase elevated >1.5 times the upper limit of normal but <400 U/L with the aspartate aminotransferase/alanine aminotransferase ratio >1.5; documentation of heavy alcohol use until 8 weeks prior to onset of symptoms; and exclusion of other liver diseases. Specific pharmacological therapies with proven efficacy for management of alcoholic hepatitis include nutritional supplementation and corticosteroids.

Key words: alcoholic liver disease, alcoholic hepatitis, steatosis of the liver, liver fibrosis, liver cirrhosis, treatment of alcoholic hepatitis, alcohol abuse, steatohepatitis.

For citation: Pimanov S.I., Makarenko E.V., Solodovnikova O.I. The new guideline of the American college of gastroenterologists on alcoholic liver disease: the hepatitis is in the spotlight. Consilium Medicum. 2018; 20 (8): 58–66. DOI: 10.26442/2075-1753_2018.8.58-66

Актуальность

Исходные позиции международных согласительных документов

Алкогольная болезнь печени (АБП) остается актуальной проблемой медицины и общества; 1/2 всех циррозов печени (ЦП) является следствием злоупотребления алкоголем. Несколько лет назад вышло в свет руководство Американской коллегии гастроэнтерологов (American College of Gastroenterology – ACG) и Американской ассоциации изучения болезней печени (American Association for the Study of Liver Diseases – AASLD) по АБП [1], а также аналогичное руководство Европейской ассоциации по изучению печени (European Association for the Study of the Liver – EASL) [2]. В таких согласительных документах на доказательной основе эксперты суммируют ключевые исследования, проведенные в мире, и вырабатывают стратегию ведения пациентов с диффузной патологией печени. В 2018 г. выпущены обновленные версии этих документов.

В руководстве ACG/AASLD указывается, что АБП включает в себя спектр заболеваний от простого стеатоза до ЦП [1]. В пояснении приводится следующая патология: простой стеатоз (жирная печень), алкогольный гепатит (АГ), хронический гепатит с фиброзом или циррозом. Эксперты EASL определили алкогольными заболеваниями печени такие, как стеатоз, алкогольный стеатогепатит, прогрессирующий фиброз, цирроз и гепатоцеллюлярный рак (ГЦР) [2].

АБП включает заболевания печени, которые развиваются при приеме доз алкоголя, превышающих безопасные. Определение этого безопасного значения – весьма актуально для выработки как социальных, так и медицинских подходов к проблеме.

Понятие «безопасной дозы алкоголя» является во многом условным, так как зависит от индивидуального и популяционного генетического полиморфизма ферментных систем, метаболизирующих алкоголь в организме. Следствие этого положения – известный факт, что при упо-

Таблица 1. Рекомендации по ведению АБП

Содержание рекомендации	Степень рекомендаций, уровень доказательности
Пациенты с ожирением или хроническим вирусным гепатитом С должны избегать употребления алкоголя	Условная рекомендация, очень низкий уровень доказательности
Пациентам с АБП следует рекомендовать воздерживаться от курения	Условная рекомендация, очень низкий уровень доказательности
Пациенты со злоупотреблением алкоголя (более 3 доз, т.е. 42 г алкоголя в день у мужчин и более 2 доз, т.е. 28 г алкоголя у женщин) в течение более 5 лет должны быть проинформированы о том, что у них повышенный риск развития АБП	Сильная рекомендация, низкий уровень доказательности
У пациентов с АБП баклофен эффективен в профилактике рецидива злоупотребления алкоголем	Условная рекомендация, низкий уровень доказательности
У пациентов с АБП краткие мотивационные вмешательства (психотерапевтические мероприятия) эффективны для снижения рецидива злоупотребления алкоголем по сравнению с отсутствием такого вмешательства	Условная рекомендация, очень низкий уровень доказательности
Пациентов с тяжелым АГ следует лечить кортикостероидами, если нет противопоказаний к их применению	Сильная рекомендация, умеренный уровень доказательности
Результаты исследований не подтверждают целесообразность использования пентоксифиллина для пациентов с тяжелым АГ	Условная рекомендация, низкий уровень доказательности
Трансплантация печени может быть рассмотрена как возможное лечение для пациентов с высокой степенью тяжести АГ	Сильная рекомендация, умеренный уровень доказательности

треблении эквивалентных доз алкоголя один человек может получить АБП, а другой – нет [3]. Предел «безопасной дозы алкоголя» изменился за последние годы. Ранее было установлено, что ежедневное употребление алкоголя в дозировке более 40–80 г/сут для мужчин и 20–40 г/сут для женщин на протяжении 10–12 лет приводит к АБП, и эти значения постулировались пороговыми [4]. Еще совсем недавно опасными в плане развития АБП считали дозу 40–60 г/сут для мужчин и 20–30 г/сут для женщин [3, 5]. В руководстве ACG/AASLD по АБП (2010 г.) в качестве граничной дозы указывается 24 г/сут для мужчин и 8–16 г/сут для женщин. В руководстве ACG/AASLD/AGA (Американская гастроэнтерологическая ассоциация) по неалкогольной жировой болезни печени устанавливается та же дозировка. Американские эксперты сделали предположение, что это предельное значение допустимой дозы алкоголя в плане риска АБП, скорее всего, будет со временем снижено. В европейском руководстве по АБП граничной допустимой дозой алкоголя, превышение которой вызывает развитие ЦП, называется 24 г/сут для мужчин и 12 г/сут для женщин. В этом же руководстве эксперты EASL отметили, что безопасная доза алкоголя, если и существует, то она очень мала (меньше указанных значений), но методически весьма сложно оценить эффекты доз алкоголя менее 10–12 г/сут [1, 2].

В метаанализе G.Corrao и соавт. продемонстрировано, что умеренные дозы алкоголя (25 г в день) значимо увеличивают риск развития ЦП. Более того, относительный риск возрастает с ростом дозы алкоголя: при 50 г/сут увеличивается в 2 раза, а 100 г/сут – в 5 раз [6].

Основные положения нового американского руководства

В 2018 г. вышло в свет новое руководство ACG по АБП, подытожившее достижения последних лет и задающее мировые тренды по проблеме [7]. Несмотря на то что большинство ключевых позиций более ранних вариантов рекомендаций сохранилось, добавились новые положения (табл. 1). Кроме того, были сформулированы определения и положения по ведению пациентов с АБП (табл. 2). Авторский коллектив нового руководства полностью изменился.

Прежде всего, даны определения, касающиеся употребления алкоголя. Злоупотребление алкоголем (alcohol-use disorder) определено как потребление более 3 доз в день для мужчин и более 2 доз – для женщин. В предыдущем американском руководстве указывалось, что доза (drink) алкоголя по содержанию абсолютного этилового спирта колеблется в разных странах от 6 до 28 г, а внутри США – от 9,3 до 13,2 г [1]. В новом руководстве были приняты дозировки безопасного потребления алкоголя, рекомендованные Национальным институтом злоупотребления алкоголем и алкоголизма США (The National Institute on Alcohol Abuse and Alcoholism – NIAAA) и основанным этим институтом Консорциумом АГ [8]. Одна доза определена величиной около 14 г алкоголя, что, как указано в данном документе, соответствует 12 унциям (340 г) 5% пива, или 5 унциям (142 г) 8–10% вина, или 1,5 унциям (43 г) напитков крепостью 40–45%. Следовательно, максимальная суточная доза алкоголя, не попадающая в значение «злоупотребление», составляет менее 28 г для женщин и 42 г для мужчин.

В отличие от обсуждаемого американского руководства в аналогичном документе EASL (2018 г.) стандартизированной величиной одной дозы алкоголя эксперты установили величину, равную 10 г. Допустимые граничные значения суточной дозы считаются 2 для женщин и 3 для мужчин, что составляет 20 и 30 г алкоголя соответственно [9]. Таким образом, европейские критерии злоупотребления алкоголем являются более жесткими, чем американские.

Пьянка, или выпивка (binge drinking), определены в американском руководстве как употребление более 5 доз (70 г алкоголя) для мужчин и 4 доз (56 г алкоголя) для женщин, продолжающееся больше 2 ч.

В отличие от результатов проведенных ранее исследований указывается, что режим приема алкоголя (каждый день понемногу или в один день сразу все) и тип напитка (пиво, вино, водка) с итоговым одинаковым количеством употребленного алкоголя не имеют значения в развитии ЦП.

Существует один аспект проблемы, который ранее почти не обсуждался экспертами, но весьма интересовал здравомыслящих практикующих врачей. Как известно, с одной стороны, выделяется неалкогольный стеатоз, стеатогепатит и как следствие – ЦП, а с другой – алкогольный стеатоз/стеатогепатит/ЦП. Логичный вопрос: а если у пациента с диффузной патологией печени имеется ожирение, метаболический синдром и вдобавок по значительному употреблению алкоголя он соответствует критериям АБП? Как прогрессируют стеатоз, стеатогепатит и фиброз печени в таких условиях? Фактически такой больной имеет неалкогольный + алкогольный стеатоз или стеатогепатит, но по формальным признакам соответствует АБП. В обсуждаемом руководстве впервые дается ответ на поставленный вопрос с позиций экспертов: «Ожирение является одним из наиболее важных факторов риска, определяющих риск цирроза у лиц, употребляющих алкоголь. Многопьющие субъекты, которые страдают избыточной массой тела в течение 10 лет и более, имеют двукратное повышение риска развития цирроза» [7]. Таким образом, весьма часто

Таблица 2. Ключевые понятия и положения по ведению пациентов с АБП
Содержание положения
Пациентам с чрезмерным употреблением алкоголя следует провести лабораторное исследование функции печени и УЗИ
Биопсия печени обычно не рекомендуется для диагностики алкогольной жировой болезни печени. Тем не менее данный способ и применение неинвазивных методов определения фиброза могут быть использованы для диагностики стеатогепатита и/или фиброза печени
Тест AUDIT – надежный инструмент для выявления пациентов с употреблением алкоголя и зависимостью от него
Потребление алкоголя является основным фактором, определяющим прогрессирование заболевания и его долгосрочный исход при АБП. Полное воздержание от потребления алкоголя – краеугольный камень в ведении каждого варианта АБП
В идеальном варианте лечение АБП должно осуществляться мультидисциплинарной командой, включая специалистов по наркомании
Синдром отмены алкоголя (алкогольный абстинентный синдром – ААС) должен быть стратифицирован и лечиться по протоколу в соответствии с действующими правилами
Пациентам с тяжелым ААС при АБП в качестве терапии 1-й линии следует применять бензодиазепины
Клинический диагноз АГ устанавливается в случае быстрого развития или усиления желтухи и появления осложнений, обусловленных поражением печени, при этом общий билирубин в сыворотке крови выше 3 мг/дл (более 51,3 мкмоль/л); АЛТ и АСТ превышают верхнюю границу нормы (ВГН) в 1,5 раза и более, но их величина не выше 400 U/L, коэффициент АСТ/АЛТ>1,5; имеются документированные данные о неумеренном употреблении алкоголя, а симптоматика появилась ранее 8 нед от начала этого эпизода злоупотребления алкоголем. Следует исключить другие заболевания печени
Пациентам с подозрением на АГ рекомендуется проводить ТЮБ печени, если требуется дифференцировать это заболевание с другой патологией печени или существует неопределенность в алкогольном анамнезе
Пациентов с тяжелым АГ предпочтительно госпитализировать для лечения
Тяжелый АГ устанавливается, если дискриминантная функция, или коэффициент Мэддрея (Maddrey's), более 32, или индекс MELD>20
Синдром системного воспалительного ответа (SIRS) при госпитализации предрасполагает к острому повреждению почек и полиорганной недостаточности, которые ассоциированы с плохим прогнозом. Врачи должны принимать соответствующие меры для предотвращения поражения почек, такие как отказ от использования нефротоксических препаратов, разумное использование диуретиков и низкий порог для начала мероприятий по увеличению объема циркулирующей крови путем инфузий раствора альбумина или солевых растворов
Инфекции часто встречаются у пациентов с АГ, и всесторонний скрининг на инфекционную патологию рекомендуется как составная часть рутинного клинического обследования этих больных. Развитие бактериальных инфекций за время госпитализации ассоциировано с плохим прогнозом
Оценка эффективности терапии кортикостероидами должна определяться через 7 дней по показателю Lille. Лечение должно быть прекращено среди неответчиков на терапию, т.е. в случае показателя Lille>0,45 на 7-й день лечения
Пациенты, не реагирующие на кортикостероиды, не имеющие возможности для ранней трансплантации печени, но с проявлениями полиорганной недостаточности, подлежат паллиативной терапии
Примечание. Разделы рекомендаций ACG, касающиеся трансплантации печени, в данной статье не приведены и не обсуждаются.

встречающийся в нашей действительности фенотип любителя выпивок и закусок с избыточной массой тела или ожирением и, как правило, метаболическим синдромом совершенно определенно имеет прогрессивный риск развития тяжелой диффузной патологии печени, т.е. цирроза и ГЦР. Есть одно обстоятельство, из-за которого большинство таких больных не доживают до ЦП: более ранняя смерть от инфаркта миокарда или инсульта.

Разумеется, наличие вирусного гепатита В или С также способствует прогрессированию фиброза.

Диагностика АБП

В тексте руководства ACG справедливо указывается, что злоупотребление алкоголем или зависимость от него не являются синонимами клинически значимой АБП. Можно быть пьяницей, но не иметь АБП. Всего лишь у 10–20% многопьющих пациентов появляется АГ или ЦП. Этот факт был обнаружен еще в исследовании Dyonisos, проведенном в северной Италии: только у 13,5% многопьющих (по абсолютному алкоголю – более 120 г в день) имелась АБП [1, 3]. В то же время примерно 90% людей, злоупотребляющих алкоголем и считающихся здоровыми, имеют алкогольный крупнокапельный жировой стеатоз. Такой стеатоз бессимптомный, появляется через 2 нед регулярного пьянства, но исчезает после устранения алкоголя.

Тем не менее установление факта длительного употребления алкоголя имеет важное значение для эффективного ведения пациента. Даже если он отрицает злоупотребление алкоголем, наличие объективных маркеров этого факта позволяет врачу выстроить оптимальную линию лечения, прежде всего психотерапевтического. Отсутствие маркеров хронического злоупотребления алкоголем при наличии признаков диффузной патологии печени требует более углубленного обследования с целью поиска этиологии имеющегося заболевания.

Алгоритм диагностики АБП, описанный в американском руководстве, предполагает начинать обследование с опросника AUDIT. Если суммарное количество баллов составляет 8 и менее, рекомендуется отвергнуть этот диагноз. Учитывая менталитет части нашего населения, вряд ли стоит наивно следовать этому правилу. Как показывает наш опыт, пациенты, особенно сотрудники правоохранительных ведомств и госслужащие, могут сознательно «улучшать» ответы на «опасные» вопросы. Обычно не признаются в приеме алкоголя женщины, независимо от образования и социального статуса. При отсутствии документального подтверждения злоупотребления алкоголем формулировка диагноза поражения печени не может включать указание на алкогольную этиологию.

Как отмечено в американском руководстве, не существует специфических маркеров злоупотребления алкоголем и АБП. В то же время рекомендуется учитывать клинические и лабораторные данные, причем в распоряжении врача обычно имеются только неспецифичные косвенные методы. Лабораторными биомаркерами злоупотребления алкоголем названы следующие: превышение среднего объема эритроцита; повышение уровня аланинаминотрансферазы (АЛТ) и аспартатаминотрансферазы (АСТ) с преобладанием последней, повышение уровня сывороточной γ-глютамилтрансферазы (γ-ГТП), сывороточного асиалированного (углеводдефицитного) трансферрина (carbohydrate-deficient transferrin). Сочетание изменений двух последних показателей обеспечивает точность диагностики злоупотребления алкоголем 75–90%. Новым прямым маркером употребления алкоголя назван этилглюкуронид в моче, где он выявляется в течение 3–4 дней после алкогольного эксцесса. Если определять этилглюкуронид в волосах, то можно точно установить прием алкоголя в предшествующий месяц.

В связи с упоминанием ряда маркеров в руководстве требуется некоторое пояснение. Для хронического потреб-

Рис. 1. Спектр АБП в соответствии с американским руководством по АБП (2018 г.) [7].

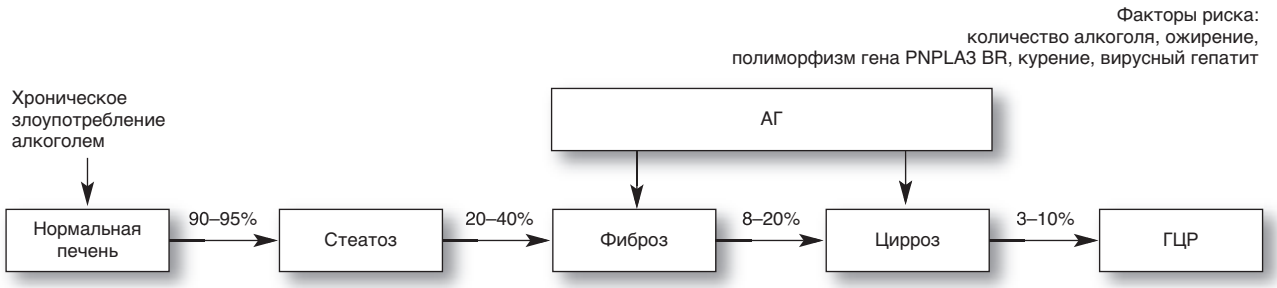

ления алкоголя характерен макроцитоз эритроцитов: MCV>96 мкм^3 или вблизи ВГН. Фермент γ-ГТП как показатель адаптации к алкоголю (индукция биотрансформации) при повышении в сыворотке крови свидетельствует о напряженной работе гепатоцита в связи с поступлением алкоголя. Кроме того, γ-ГТП отражает наличие холестаза и цитолиза. Сывороточный уровень γ-ГТП повышен у 30–90% индивидуумов, употребляющих алкоголь. Если потребление алкоголя происходит каждый день понемногу, уровень γ-ГТП в сыворотке крови долго не повышается. Совершенно новые возможности мониторинга количественного и временного употребления алкоголя открывает определение в волосах этилглюкуронида – метаболита алкоголя, образующегося в печени. Сантиметр волоса отражает потребление алкоголя или наркотиков в течение примерно одного месяца – чем дальше от поверхности кожи головы, тем отдаленнее во времени потребление алкоголя. В то же время определение содержания в волосах этилглюкуронида является суммарным за определенный период с точностью до недели. Присутствие 7 нанограммов этилглюкуронида в 1 г волос соответствует умеренному потреблению спиртных напитков, а более 30 нанограммов подтверждают злоупотребление. Отбеливание волос или частое их мытье может повлиять на результаты определения этилглюкуронида. Для его обнаружения в моче уже существуют коммерческие наборы.

Если количество баллов по опроснику AUDIT превышает 8, следует расценивать пациента как злоупотребляющего алкоголем.

Поэтому дальнейший алгоритм диагностики предполагает проведение лабораторного и ультразвукового исследования (УЗИ), в том числе эластографии. При наличии признаков выраженного фиброза или цирроза требуется провести эндоскопию для выявления варикоза вен пищевода и желудка, а также скрининг ГЦР.

Биопсия печени обычно не рекомендуется для диагностики АБП. Тем не менее этот способ, а также применение неинвазивных методов определения фиброза могут быть использованы для диагностики стеатогепатита и/или фиброза печени. При тяжелом состоянии пациента рекомендуется трансъюгулярная биопсия (ТЮБ).

При постановке диагноза АБП всем больным необходимо исключить вирусные гепатиты, при наличии соответствующих клинико-лабораторных данных – аутоиммунный гепатит, гемохроматоз и болезнь Коновалова–Вильсона.

Изменение содержания терминов

Обсуждаемое американское руководство зафиксировало ситуацию по изменению термина «острый АГ» и новаторское понимание спектра АБП. В последние годы в западной гепатологической литературе термин «острый АГ» исчез, он заменен на АГ [10].

В европейском руководстве приводится следующее определение АГ: «Это отдельный клинический синдром, характеризующийся недавним появлением желтухи с наличием или отсутствием других признаков декомпенсации печени (например, асцита и/или энцефалопатии) у пациентов с продолжающимся злоупотреблением алкоголем» [9].

В американском руководстве по АБП указывается, что «АГ наслаивается на любую стадию болезни печени, т.е. на существующий алкогольный стеатоз с фиброзом или на ЦП» (рис. 1) [7]. Фактически из спектра АБП исключается стеатогепатит как звено между стеатозом и ЦП. На смену стеатогепатиту как упомянутому звену приходит «стеатоз + фиброз + АГ». Алкоголь выступает в роли модулятора воспаления. В случае гистологической верификации допускается возможность использования термина «стеатогепатит» при АБП. Это важная новая терминологическая парадигма, которая не является строго доказанной и общепринятой. Следует учитывать, что АГ – переменная составляющая, зависящая от текущего потребления алкоголя. Известный каждому клиницисту факт уменьшения или исчезновения проявлений цитолиза и воспаления в случае прекращения приема алкоголя свидетельствует, на наш взгляд, в пользу правоты новой парадигмы. В то же время возможна ситуация, когда запущенный каскад поражения печени продолжает прогрессировать, несмотря на устранение этиологического фактора в виде алкоголя. В предыдущих американских рекомендациях по АБП (2010 г.) на основании достаточно давних исследований указывается, что у 5–15% таких пациентов, прекративших употребление алкоголя, процесс прогрессирования поражения печени оказывается необратимым, и у них развиваются фиброз и цирроз [1]. Возможно, эти больные имели не только АБП, но также неалкогольный стеатогепатит.

По мнению экспертов руководства: «Тяжелый АГ почти в 80% случаев наслаивается на ЦП. При продолжительном чрезмерном употреблении алкоголя примерно 1/3 пациентов со стеатозом имеют гистологически доказанное воспаление (которое иногда называется стеатогепатитом). Алкогольный стеатогепатит – термин, иногда используемый для описания гистологической картины при АГ, диагностируется у пациентов с ожирением печени, когда воспаление печени/повреждение или фиброз обнаруживаются при биопсии печени. К сожалению, около 1/2 пациентов, у которых впервые были выявлены какие-либо признаки печеночного поражения, уже имели развитый фиброз или ЦП при ее биопсии» [7].

В этом отношении известные определения гепатита С – «тихий убийца», «ласковый убийца», на наш взгляд, справедливо отнести ко всем диффузным заболеваниям печени: стеатоз протекает бессимптомно; стеатогепатит, гепатит и компенсированный цирроз проявляются только неспецифической слабостью, повышенной утомляемостью, иногда диспепсией, которые обычно игнорируются. Только при декомпенсированном циррозе клиническая диагностика упрощается. В то же время вирусные гепатиты (С или В+D) прогрессируют быстрее, чем банальный неалкогольный стеатогепатит.

Как указано в американском руководстве, в соответствии с рекомендациями NIAAA различают определенный, вероятный и возможный АГ. Такое подразделение предназначалось для проведения клинических исследова-

Таблица 3. Шкала органной недостаточности CLIF-C OFs для определения острой печеночной недостаточности на фоне хронической у больных ЦП

Орган или система		Количество баллов		
		1	2	3
Печень, билирубин	мг/дл	<6	6–12	>12
	мкмоль/л*	<102,6	102,6–205,2	>205,2
Почки, креатинин	мг/дл	<2	от 2,0 до 3,5	≥3,5 или заместительная терапия (диализ)
	ммоль/л*	<0,177	от 0,177 до 0,309	≥0,309 или заместительная терапия (диализ)
Головной мозг – ПЭ по шкале West Haven	Степень	0	1–2	3–4
Коагуляция	МНО	<2,0	от 2,0 до 2,5	≥2,5
Гемодинамика, среднее артериальное давление	мм рт. ст.	≥70	<70	Необходимость применения вазопрессоров
Легкие	PaO_2/FiO_2	>300	≤300, но >200	≤200
	SpO_2/FiO_2	>357	≤357, но >214	≤214

Примечание. PaO_2 – парциальное давление кислорода в артериальной крови, FiO_2 – фракция кислорода во вдыхаемой смеси, SpO_2 – сатурация. Выделенный фон поля указывает на значения, соответствующие диагностическому критерию «органная недостаточность»; *мкмоль/л – показатель в указанных единицах измерения в оригинальной классификации отсутствует.
Коэффициент пересчета креатинина: мкмоль/л × 0,0113 = мг/дл; мг/дл × 0,08845 = ммоль/л.

ний, однако в последнее время стало внедряться в клиническую практику.

Определенный алкогольный гепатит – это клинически диагностированный и морфологически доказанный при биопсии вариант. В будущем методы визуализации и биомаркеры могут заменить биопсию печени для диагностики определенного АГ. Тем не менее биопсия может иметь значение в определении молекулярных механизмов повреждения, что влияет на выбор терапии.

Вероятный алкогольный гепатит – это клинически диагностированный АГ, не вызывающий каких-либо сомнений. Такие пациенты имеют анамнез, указывающий на значительное употребление алкоголя, типичные изменения печеночных тестов, а также отрицательные результаты определения маркеров аутоиммунного гепатита (антинуклеарные антитела имеют титр менее 1:160, а антитела к гладкой мускулатуре – менее 1:80) и метаболических поражений печени. Кроме того, должны быть исключены сепсис, шок, употребление наркотиков и лекарственное поражение печени.

Возможный алкогольный гепатит – это клинически установленный АГ, но имеются анамнестические, клинические или лабораторные факторы, которые вносят неопределенность в диагностику. Это могут быть следующие данные: пациент отрицает злоупотребление алкоголем; имел место прием кокаина в течение последних 7 дней; возможно лекарственное поражение печени; нельзя исключить ишемический гепатит при тяжелом желудочно-кишечном кровотечении; лабораторные данные нетипичные – АСТ<50 Ед/мл или более 400 Ед/мл, отношение АСТ/АЛТ<1,5, титр антинуклеарных антител более 1:160, а антител к гладкой мускулатуре – более 1:80. В таких случаях рекомендуется выполнить биопсию печени.

Тяжесть АГ оценивается по стандартной шкале MELD (шкала Мейо оценки терминальной стадии болезни печени, Mayo End-Stage Liver Disease) и дискриминантной функции Maddrey [3, 5, 10]. При показателе Maddrey более 32 или MELD>20 АГ является тяжелым. В настоящее время можно легко подсчитать эти коэффициенты с помощью калькуляторов в свободном доступе онлайн.

Таким образом, наблюдается уход от термина «алкогольный стеатогепатит» и исключение термина «острый АГ».

Алкоголь как провоцирующий фактор развития острой печеночной недостаточности на фоне хронической

Такой раздел в американских рекомендациях отсутствует, однако термин «острая печеночная недостаточность на фоне хронической» (acute-on-chronic liver failure – ACLF) упоминается и имеет важное значение для АБП. Поэтому авторы статьи сочли необходимым привести краткое пояснение сложной проблемы ACLF, так как в русскоязычной литературе этой информации практически нет, за исключением одной монографии [11].

В соответствии с рекомендациями EASL используется следующее определение ACLF и ее классификация в соответствии с модифицированной шкалой органной недостаточности для случаев хронической печеночной недостаточности (Chronic Liver Failure Consortium Organ Failure score – CLIF-C OFs). ACLF – это синдром, характеризующийся острой декомпенсацией у больных ЦП, ассоциированный с органной недостаточностью и высоким уровнем (более 15%) смертности в течение 28 дней [12].

Провоцирующими факторами развития ACLF обычно являются вирусы, алкоголь, лекарства, ишемия, хирургическое вмешательство и сепсис. Эксперты консенсуса Азиатско-Тихоокеанской ассоциации по изучению печени (The Asian Pacific Association for the Study of the Liver – APASL) считают, что фоном для развития ACLF может быть не только цирроз, но и другие хронические поражения печени.

Острая декомпенсация в соответствии с определением ACLF и использованием шкалы CLIF-C OFs предполагает наличие одного или более из следующих состояний у больного ЦП: асцит, желудочно-кишечное кровотечение, печеночная энцефалопатия (ПЭ) и/или бактериальная инфекция [11, 12], интерпретация которых приведена выше. Критерии органной недостаточности и граничные значения указаны в табл. 3.

В соответствии с последними рекомендациями экспертов EASL для ACLF определены как критерии отсутствия, так и ее 3 степени тяжести. Отсутствие ACLF устанавливается в 2 случаях:

1) у пациента отсутствует органная недостаточность;
2) пациент имеет поражение только одного органа или одной системы (исключая почки), причем уровень сывороточного креатинина составляет менее 1,5 мг/дл (0,133 ммоль/л) и отсутствует ПЭ.

Первая степень тяжести ACLF включает следующие варианты:

1) пациент имеет только почечную недостаточность, причем уровень сывороточного креатинина должен превышать 2,0 мг/дл;
2) пациент имеет поражение только одного органа или одной системы (исключая почки), причем дополни-

Рис. 2. Диагностика и лечение АГ [7].

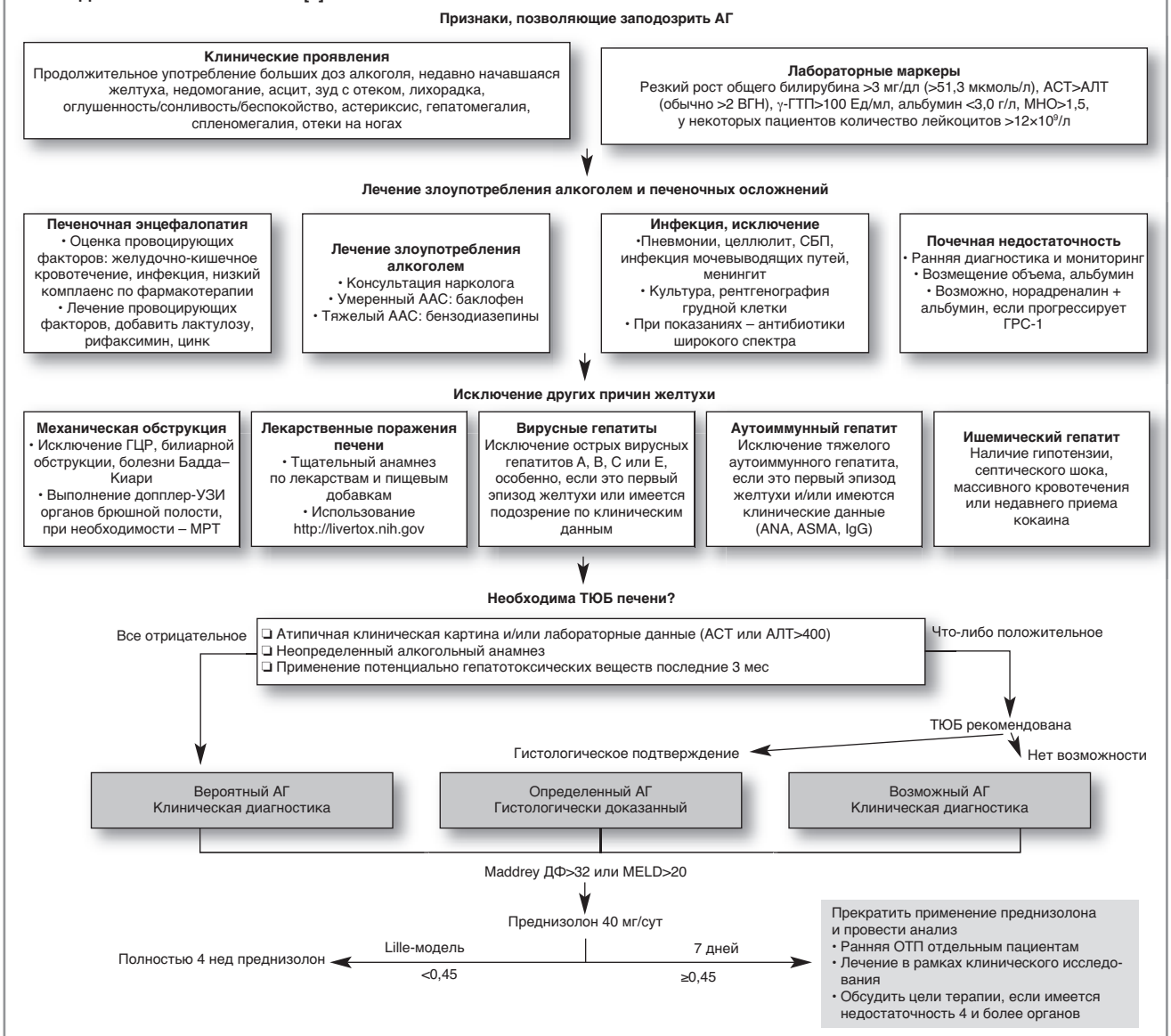

Примечание. Maddrey ДФ – дискриминационная функция Maddrey, МРТ – магнитно-резонансная томография, ОТП – ортотопическая трансплантация печени, ТЮБ – трансъюгулярная биопсия печени, ANA – антиядерные антитела, ASMA – антитела к гладкой мускулатуре, IgG – иммуноглобулин G.

тельно фиксируется нарушение функции почек и/или 1–2-я степень ПЭ.

Вторая степень тяжести ACLF соответствует недостаточности функции двух органов (систем); 3-я степень тяжести ACLF характеризуется поражением от 3 до 6 органов или систем (см. табл. 3). Суммирование баллов также имеет значение для характеристики тяжести пациента, особенно при проведении клинических исследований. Вместе с тем суммарное значение баллов по шкале CLIF-C OFs пока не используется для стратификации риска смерти. Возможно, это будет сделано в дальнейшем по мере накопления информации.

Таким образом, для формулировки ACLF, согласно критериям CLIF-C OFs, нужно, чтобы пациент, доставленный в стационар, удовлетворял каждому из трех условий:

1) наличие ЦП;
2) острая декомпенсация;
3) поражение хотя бы одного органа в соответствии со шкалой CLIF-C OFs (см. табл. 3).

Эти условия предполагают высокий риск смерти в течение ближайших 28 дней. По рекомендациям APASL наличие ЦП необязательно, достаточно присутствие хронического заболевания печени.

ACLF на сегодняшний день не является нормативно утвержденной нозологической формой, однако своевременная диагностика этого состояния имеет ключевое значение для формирования правильных подходов ведения пациентов с декомпенсированным ЦП. Практический смысл выделения ACLF заключается прежде всего в осознании неблагоприятного прогноза для определенных больных и необходимости действий в период «золотого окна» – короткого периода около 1 нед с момента появления ACLF до начала сепсиса и проявлений полиорганной недостаточности. Именно в этот период еще можно в случае адекватного лечения предотвратить фатальное прогрессирование заболевания или добиться обратного развития поражения печени и ее недостаточности.

Алкоголь является наиболее частым провоцирующим фактором развития ACLF, которая сопровождается резким ухудшением состояния больного и неблагоприятным исходом.

Диагностика АГ

Основные принципы диагностики АГ представлены в предшествующем разделе «Диагностика алкогольной болезни печени», а также в табл. 2 и на рис. 2. В рекомендациях указано, что при тяжелом АГ требуется госпитализация пациента. В истории болезни следует детально отразить алкогольный анамнез, включая имевшие место ранее

эпизоды АГ, связанные с этим госпитализации, характер, тип и длительность употребления алкогольных напитков, прием наркотиков и потенциально гепатотоксичных лекарств, продолжительность желтухи, возможные источники инфекции, включая мочевыводящие пути, почки, легкие, кожу и органы брюшной полости.

Физикальное обследование должно быть направлено на поиск признаков портальной гипертензии и ЦП. Следует оценить степень мальнутриции и саркопении. Также необходимо обратить внимание на внешние признаки хронического злоупотребления алкоголем: контрактуру Дюпюитрена и ринофиму. Несмотря на то что в руководстве имеется это указание, следует учитывать, что последняя патология далеко не всегда связана с употреблением алкоголя. Также нужно поискать признаки поражения печени (сосудистые звездочки, пальмарная эритема, желтуха, увеличенная и плотная печень при пальпации), портальной гипертензии (спленомегалия, асцит), оценить наличие ПЭ и печеночный запах. Возможны симптомы ААС: тремор, тахикардия, беспокойства, возбуждения, алкогольный делирий. Необходима оценка наличия синдрома системного воспалительного ответа (systemic inflammatory response syndrome – SIRS), который может быть даже при отсутствии инфекции. Критерии SIRS включают 2 или более симптомов из следующих: число сердечных сокращений более 100 в минуту, температура тела выше 38 или ниже 36°С, число дыханий более 12 в минуту, количество лейкоцитов выше 12×10^9/л или ниже 4×10^9/л.

Лабораторные показатели (в дополнение к приведенным в табл. 2 и на рис. 2) должны включать определение международного нормализованного отношения (МНО), сывороточного билирубина, креатинина, альбумина, электролитов, которые необходимы для вычисления по шкале MELD и дискриминантной функции Maddrey, что позволяет оценить прогноз. В связи с тем, что все пациенты с АГ имеют повышенный риск инфекций, следует определить количество клеточных элементов в асцитической жидкости, осуществить посев ее на выделение культуры, выделить культуру из крови и мокроты, а также провести рентгенографию грудной клетки. Так как SIRS с быстро возникшей желтухой может быть проявлением холангита, нужно исключить билиарную обструкцию.

Биопсия печени рассматривается как возможность подтверждения диагноза АГ, особенно в неопределенных случаях. Характерные гистологические находки при АГ следующие: макровезикулярный стеатоз; лобулярная инфильтрация нейтрофилов с повреждением гепатоцитов – тельца Мэллори–Денка (Mallory–Denk) и/или баллонная дистрофия; билирубиновый стаз и фиброз печени, который обычно описывается как перицеллюлярный и синусоидальный («сетчатый» вид). Такая картина неотличима от неалкогольного стеатогепатита, и учет описанных клинических и лабораторных маркеров злоупотребления алкоголем может помочь в разграничении алкогольного и неалкогольного поражения печени при неясном анамнезе по употреблению алкоголя. Если устанавливается ЦП, значение определения стеатоза уменьшается. Биопсия печени при АГ имеет также прогностическое значение. Наличие выраженного фиброза, мегамитохондрий, значительной нейтрофильной инфильтрации и холестаза являются независимыми предикторами 90-дневной смертности [7]. Как отмечалось еще в предыдущем американском руководстве, характерен перивенулярный и перисинусоидальный фиброз [1]. При электронной микроскопии определяются мегамитохондрии.

Лечение АБП

В терапии пациента с АБП должна принимать участие команда специалистов. Среди лекарственных средств (ЛС), направленных на лечение алкогольной зависимости, указывается баклофен – агонист γ-аминомасляной кислоты В-рецепторов, больше известный как миорелаксант центрального действия. Эксперты отмечают, что баклофен – препарат выбора, так как из всех ЛС, применяемых для лечения алкогольной зависимости, только этот препарат не противопоказан при АБП с нарушением ее функции. Баклофен используют по 5 мг 3 раза в день с последующим повышением дозы каждые 3–5 дней до достижения, при хорошей переносимости, максимальной дозы 15 мг 3 раза в день. Несмотря на отличный профиль безопасности препарата, желательно наблюдение гепатолога в процессе лечения.

Важное значение придается психотерапевтическим методам лечения.

Терапия ААС предполагает применение бензодиазепинов. Длительно действующие бензодиазепины (диазепам и хлордиазепоксид) предотвращают делирий, коротко- и среднедействующие бензодиазепины (лоразепам и оксазепам) безопасны даже при нарушенной функции печени. При наличии сопутствующей ПЭ необходимо лечение этой патологии. Большие дозы бензодиазепинов могут усиливать ПЭ, поэтому требуется тщательное мониторирование симптоматики и замена этих ЛС на баклофен, клонидин, габапентин и топирамат. Последние из перечисленных ЛС можно применять даже при ЦП. В то же время отсутствуют исследования об особенностях использования этой группы препаратов при АГ.

Лечение алкогольного ЦП предусматривает прежде всего адекватное питание. Кроме того, следует учитывать возможность развития ГЦР. В связи с этим каждые 6 мес необходимо скрининговое исследование печени, включающее УЗИ с определением α-фетопротеина или без такового.

Пациентам с АБП рекомендуется иммунизация против гепатита А и В, пневмококковой пневмонии и гриппа.

Лечение асцита, ПЭ, а также кровотечения из варикозных вен пищевода и желудка следует осуществлять в соответствии с имеющимися правилами и рекомендациями. При асците диагностический парацентез осуществляется, чтобы исключить спонтанный бактериальный перитонит (СБП). Терапевтический парацентез проводится при напряженном асците. При этом в дополнение к антибиотикам рекомендуется введение альбумина 1,5 г/кг удаленной жидкости в 1-й день и 1 г/кг – на 3-й день при наличии СБП.

ПЭ предполагает применение лактулозы, рифаксимина и лечение инфекции. При АБП порог развития ПЭ может снижаться, т.е. она наступит раньше ожидаемой. В то же время следует принимать во внимание, что неврологические расстройства у этих больных могут быть связаны с инсультом, субдуральной гематомой, менингитом или передозировкой ЛС.

Терапия кровотечения из варикозных вен пищевода и желудка включает фармакотерапию доступным вазоактивным препаратом (терлипрессин или октреотид), антибиотиком и эндоскопическое лечение, в идеале не позже чем через 30 мин после начала вазоактивной терапии [7].

В руководстве EASL указывается, что не существует специфической фармакологической терапии алкогольного ЦП (рекомендация А1). Отмечается, что адеметионин, пропилтиоурацил, анаболические стероиды и силимарин не дают надежного положительного эффекта по конечным точкам [2].

В руководстве ACG по АБП детально не обсуждается проблема кофе как гепатопротектора. В то же время имеется несколько метаанализов, подтверждающих благоприятный эффект ежедневного употребления 2–5 чашечек нефильтрованного кофе при АБП и других диффузных заболеваниях печени [13].

Таблица 4. Специфическая фармакотерапия АГ	
A	**Терапия с доказанной эффективностью**
1	Кортикостероиды
2	Адекватное питание
B	**Терапия с возможной эффективностью**
1	Пентоксифиллин
2	N-ацетилцистеин
3	Гранулоцитарный колониестимулирующий фактор
C	**Терапия с отсутствием эффекта**
1	Ингибиторы ФНО-α
2	Антиоксидантный коктейль и витамин Е
3	Печеночные митогены: инсулин и глюкагон, анаболические стероиды
4	Пропилтиоурацил

Лечение АГ

Эксперты указывают, что ключевыми задачами лечения являются: алкогольная абстиненция, адекватное питание, инфекция и сепсис, осложнения цирроза, портальная гипертензия и специфическая терапия АГ. Основные принципы лечения АГ представлены в табл. 2 и на рис. 2, а также частично в предыдущем разделе.

Как правило, у госпитализированных пациентов с АГ имеются мальнутриция и саркопения. Многочисленные рандомизированные контролируемые исследования продемонстрировали положительный эффект улучшения нутритивного статуса. Вместе с тем данные о пользе энтерального и парентерального питания противоречивы. В недавнем исследовании установлено, что смертность при АГ повышается при суточной калорийности питания менее 21,5 ккал/кг. Энтеральный путь введения пищи считается предпочтительным перед парентеральным с учетом низкой стоимости, безопасности и низкого риска инфекции. Постановка зонда для осуществления питания больным с варикозным расширением вен пищевода возможна при отсутствии активного кровотечения или проведения эндоскопического лигирования. Пациенты с тяжелым АГ должны получать белок в дозировке 1,2–1,5 г/кг, а суточная энергетическая потребность составляет 35 ккал/кг. Может возникнуть необходимость в дополнительном назначении препаратов, содержащих цинк и другие микроэлементы. При восполнении жидкости альбумин имеет преимущество перед кристаллоидами. Необходимо применять препараты группы В, особенно тиамин [7]. В нашей практике в составе внутривенной инфузии витамин B_1 используется в дозировке до 1000 мг.

«Больной АГ требует нахождения в отделении интенсивной терапии (ОИТ)/реанимации при наличии непеченочной органной недостаточности. Показаниями для перевода в ОИТ считаются III–IV стадии энцефалопатии, необходимость вентиляции, дыхательная недостаточность, нестабильность гемодинамики и септический шок. Шкалой тяжести и прогноза смертельного исхода, используемой в ОИТ, является SOFA и CLIF SOFA». Приведенная нами выше шкала CLIF-C OFs (см. табл. 3) более современна и совершенна [11, 12]. Эксперты рекомендаций указывают, что американский аналог системы оценки риска при ACLF проще: если имеется органная недостаточность 2 и более органов, риск смерти высокий. Кроме того, предикторами такого исхода считаются инфекции и высокое значение MELD.

Лечение сепсиса требует применения антибиотиков широкого спектра еще до перевода в ОИТ или в течение часа после поступления. Выбор антибиотика зависит от местной антибиотикорезистентности. Пиперациллин-тазобактам в целом препарат выбора при сепсисе, хотя ванкомицин в комбинации с меропенемом может использоваться при непереносимости пенициллинов. В связи с тем, что установление сепсиса является сложной задачей и около 40–50% пациентов имеют отрицательные результаты выделения возбудителя, порог диагностики инфекции и назначения антибиотика должен быть низким. При этом следует применять общепринятые критерии и руководства [11, 14]. Важно разграничивать внебольничную и нозокомиальную инфекцию, а также таковую, связанную с оказанием медицинской помощи, так как в последних двух случаях требуется лечение флоры, обладающей множественной антибиотикорезистентностью.

Профилактика гастродуоденальных язв осуществляется применением ингибиторов протонной помпы. Целевой уровень глюкозы составляет менее 200 мг/дл (11 ммоль/л). Гемотрансфузии осуществляются при гемоглобине ниже 7–8 г/дл (70–80 г/л).

Определение органной недостаточности в настоящее время, в соответствии с рекомендациями экспертов EASL, осуществляется по шкале CLIF-C OFs [11]. Выявление пациентов с почечной недостаточностью и острым повреждением почек имеет важное значение для своевременного устранения нарушения функции почек как фактора, провоцирующего усугубление печеночной патологии. Заместительная почечная терапия рекомендуется при наличии острого повреждения почек при наличии сепсис-ассоциированного острого канальцевого некроза или в случаях неясной причины острого повреждения почек. При наличии гепаторенального синдрома (ГРС) заместительная почечная терапия показана потенциальным кандидатам для трансплантации печени. При необходимости дыхательной поддержки вентиляция предполагает небольшой дыхательный объем для исключения повреждения легкого. Вазоконстрикторы могут потребоваться с целью поддержания среднего артериального давления выше 65 мм рт. ст. (табл. 4) [7].

Первое рандомизированное исследование, которое доказало эффективность глюкокортикостероидов (ГКС) при лечении АГ, было проведено еще в 1971 г. Метаанализ показал, что применение ГКС увеличивает 28-дневную выживаемость у больных АГ – 80% против 66% [15]. Самое большое плацебо-контролируемое многоцентровое рандомизированное исследование (1103 пациента) по влиянию разных вариантов лечения на выживаемость при АГ проведено недавно в Великобритании (the STeroids Or Pentoxifylline for Alcoholic Hepatitis – STOPAH) [16]. Несмотря на то что в целом результаты позитивного эффекта ГКС при АГ на смертность в течение первых 28 дней подтвердились, поводов для большого оптимизма, на наш взгляд, нет: смертность в группе плацебо составила 17%, преднизолона – 14%, пентоксифиллина – 19%, преднизолон + пентоксифиллин – 13%. Убедительно продемонстрировано отсутствие эффекта от пентоксифиллина. Годичная и 90-дневная смертность не уменьшилась ни при каком варианте лечения. Вместе с тем последний метаанализ, включивший результаты исследования STOPAH, констатировал, что краткосрочная смертность при АГ при лечении ГКС уменьшается на 46% [7].

Как указывают эксперты, преднизолон – препарат выбора среди ГКС, его назначают внутрь по 40 мг/сут на 4 нед. При невозможности приема per os и необходимости внутривенного введения используют метилпреднизолон 32 мг/сут. На 4–7-й день терапии по шкале Lille [5, 10] следует оценить эффективность лечения.

Активный вирусный гепатит В и активный туберкулез являются противопоказаниями для назначения преднизолона. Что касается вирусного гепатита С, то он может ухудшить прогноз для АГ. Нет данных, может ли увеличиться репликация вируса гепатита С из-за применения преднизолона в течение 4 нед. Относительными противо-

показаниями для применения ГКС остаются активная инфекция, сепсис, неконтролируемый сахарный диабет и желудочно-кишечное кровотечение. В перечисленных ситуациях ГКС могут применяться, только если адекватное лечение способно устранить эти противопоказания. В то же время, несмотря на применение антибиотиков, ГКС увеличивают риск инфекции. Профилактическое использование антибиотиков повышает выживаемость при лечении ГКС.

Применение пентоксифиллина основано на способности этого ЛС ингибировать фактор некроза опухоли α (ФНО-α). Препарат при лечении АГ использовали в дозе 400 мг 3 раза в день. К настоящему времени показано, что продолжительность жизни больных АГ в случае применения пентоксифиллина не увеличивается, однако этот препарат снижает риск повреждения почек и смертность от ГРС. Уровень ФНО-α в сыворотке крови не снижается под действием пентоксифиллина. По результатам недавнего метаанализа использование пентоксифиллина не повлияло на месячную выживаемость у больных АГ, но уменьшило частоту ГРС на 53% [17]. Механизм нефропротекции за счет данного препарата неизвестен.

Лечение ингибиторами ФНО-α инфликсимабом и этанерцептом при АГ вызвало увеличение смертности из-за инфекционных осложнений.

Антиоксиданты и витамин Е не доказали своей эффективности при АГ. Внутривенное введение N-ацетилцистеина показало положительный результат в плане месячной выживаемости при АГ, если это лечение использовалось как адъювантная терапия на фоне преднизолона по данным мультицентрового рандомизированного исследования.

Печеночная регенеративная способность, поддерживаемая стволовыми клетками из костного мозга и клетками-предшественниками печени, является основным фактором, определяющим исход тяжелого АГ. Однако инсулин, глюкагон, пропилтиоурацил, оксандролон и другие анаболические стероиды оказались неэффективны при оценке по выживаемости. Недавно проведено исследование, которое показало повышение выживаемости и снижение частоты инфекций при тяжелом АГ в случае применения факторов роста – гранулоцитарного колониестимулирующего фактора и эритропоэтина. Система MARS (molecular adsorbent recycling system – молекулярная адсорбирующая рециркулирующая система), которая обеспечивает детоксикацию крови на основе альбуминового диализа, уменьшает печеночные и почечные нарушения, но существенно не улучшает состояние и не влияет на выживаемость. Имеются предварительные обнадеживающие результаты по трансплантации донорского кала в дополнение к терапии ГКС. При наличии органной недостаточности 4 органов (систем) и более пациенты, как правило, не выживают в течение 3–6 мес без трансплантации печени. Продолжение интенсивной терапии таких больных с полиорганной недостаточностью может быть бесполезным.

Заключение

Авторы руководства определяют злоупотребление алкоголем как его прием в количестве, превышающем 42 г в день для мужчин и 28 г для женщин. При употреблении таких доз алкоголя более 5 лет имеется повышенный риск возникновения АБП. Считается, что АГ наслаивается на любую стадию болезни печени, т.е. на существующий алкогольный стеатоз с фиброзом или ЦП. При тяжелом АГ лечение с доказанной эффективностью включает полноценное питание и применение ГКС.

Литература/References

1. O'Shea RS, Dasarathy S, McCullough AJ. Alcoholic Liver Disease. Am J Gastroenterol 2010; 105: 14–32.
2. Mathurin P, Hadengue A, Bataller R et al. EASL Clinical Practical Guidelines: Management of Alcoholic Liver Disease. J Hepatol 2012; 57: 399–420.
3. Пиманов С.И., Макаренко Е.В., Тихонова Л.В. Алкогольная болезнь печени: новое в американском и европейском подходах. Гастроэнтерология (Прил. к журн. Consilium Medicum). 2013; 1: 56–60. / Pimanov S.I., Makarenko E.V., Tihonova L.V. Alkogolnaya bolezn pecheni: novoe v amerikanskom i evropejskom podhodah. Gastroenterology (Suppl. Consilium Medicum). 2013; 1: 56–60. [in Russian]
4. Gramenzi A, Caputo F, Biselli M et al. Review article: alcoholic liver disease – pathophysiological aspects and risk factors. Aliment Pharmacol Ther 2006; 24 (8): 1151–61.
5. Пиманов С.И. Алкогольная болезнь печени: фокус на лечение гепатита. Гастроэнтерология (Прил. к журн. Consilium Medicum). 2012; 1: 80–5. / Pimanov S.I. Alkogolnaya bolezn pecheni: fokus na lechenie gepatita. Gastroenterology (Suppl. Consilium Medicum). 2012; 1: 80–5. [in Russian]
6. Corrao G, Bagnardi V, Zambon A, la Vecchia C. A meta-analysis of alcohol consumption and the risk of 15 diseases. Prev Med 2004; 38: 613–9.
7. Singal AK, Bataller R, Ahn J. ACG Clinical Guideline: Alcoholic Liver Disease. Am J Gastroenterol 2018; 113: 175–94.
8. Crabb DW, Bataller R, Chalasani NP et al. Standard definitions and common data elements for clinical trials in patients with alcoholic hepatitis: recommendation from the NIAAA alcoholic hepatitis consortia. Gastroenterology 2016; 150: 785–90.
9. Thursz M, Gual A, Lackner C et al. EASL Clinical Practice Guidelines: Management of alcohol-related liver disease. J Hepatol 2018; 69: 154–81.
10. Пиманов С.И Острый алкогольный гепатит. Гастроэнтерология (Прил. к журн. Consilium Medicum. 2008; 2: 67–72. / Pimanov S.I Ostryj alkogolnyj gepatit. Gastroenterology (Suppl. Consilium Medicum). 2008; 2: 67–72. [in Russian]
11. Пиманов С.И. Декомпенсированный цирроз печени: лечение с учетом международных рекомендаций. М.: Практическая медицина, 2016. / Pimanov S.I. Dekompensirovannyj cirroz pecheni: lechenie s uchetom mezhdunarodnyh rekomendacij. M.: Prakticheskaya medicina, 2016. [in Russian]
12. Arroyo V, Moreau R, Jalan R, Gines P. Acute-on-chronic liver failure: A new syndrome that will re-classify cirrhosis. J Hepatol 2015; 62: S131–S143.
13. Kennedy OJ, Roderick P, Buchanan R et al. Systematic review with meta-analysis: coffee consumption and the risk of cirrhosis. Aliment Pharmacol Ther 2016; 43: 562–74.
14. Nadim MK, Durand F, Kellum JA et al. Management of the critically ill patient with cirrhosis: a multidisciplinary perspective. J Hepatol 2016; 64: 717–35.
15. Mathurin P, O'Grady J, Carithers RL et al. Corticosteroids improve shortterm survival in patients with severe alcoholic hepatitis: meta-analysis of individual patient data. Gut 2011; 60: 255–60.
16. Thursz MR, Richardson P, Allison M et al. Prednisolone or Pentoxifylline for Alcoholic Hepatitis. N Engl J Med 2015; 372: 1619–28.
17. Parker R, Armstrong MJ, Corbett C et al. Systematic review: pentoxifylline for the treatment of severe alcoholic hepatitis. Aliment Pharmacol Ther 2013; 37: 845–54.

СВЕДЕНИЯ ОБ АВТОРАХ

Пиманов Сергей Иванович – д-р мед. наук, проф., зав. каф. терапии №2 фак-та повышения квалификации и переподготовки кадров УО ВГМУ. E-mail: PimanovS@tut.by

Макаренко Елена Владимировна – д-р мед. наук, проф. каф. терапии №2 фак-та повышения квалификации и переподготовки кадров УО ВГМУ

Солодовникова Ольга Игоревна – магистрант, УО ВГМУ

DOI: 10.26442/2075-1753_2018.8.67-72

Место пробиотиков в практических рекомендациях по гастроэнтерологии: реальность и ближайшие перспективы

И.В.Андреева✉, О.У.Стецюк

ФГБОУ ВО «Смоленский государственный медицинский университет» Минздрава России. 214019, Россия, Смоленск, ул. Крупской, д. 28
✉Irina.Andreeva@antibiotic.ru

В данной публикации приведена доказательная база, послужившая обоснованием для включения пробиотиков в практические рекомендации по гастроэнтерологии, рассмотрены имеющиеся практические рекомендации по использованию пробиотиков при острой диарее, для профилактики антибиотикоассоциированной диареи и применению пробиотиков в качестве адъювантной терапии для улучшения эффективности эрадикации *Helicobacter pylori*.

Ключевые слова: пробиотики, гастроэнтерология, практические рекомендации, острая диарея, антибиотикоассоциированная диарея, эрадикация *Helicobacter pylori*, лактобактерии, бифидобактерии.

Для цитирования: Андреева И.В., Стецюк О.У. Место пробиотиков в практических рекомендациях по гастроэнтерологии: реальность и ближайшие перспективы. Consilium Medicum. 2018; 20 (8): 67–72. DOI: 10.26442/2075-1753_2018.8.67-72

Review

Probiotics in gastroenterology practical guidelines: reality and nearest perspectives

I.V.Andreeva✉, O.U.Stetsyuk

Smolensk State Medical University of the Ministry of Health of the Russian Federation. 214019, Russian Federation, Smolensk, ul. Krupskoi, d. 28
✉Irina.Andreeva@antibiotic.ru

Abstract

The article presents evidential base which served as the basis for including probiotics in gastroenterology practical guidelines. Also existing practical guidelines on probiotics use in acute diarrhea, for antibiotic-associated diarrhea prevention and as adjuvant therapy for *Helicobacter pylori* eradication effectiveness increase are discussed.

Key words: probiotics, gastroenterology, practical guidelines, acute diarrhea, antibiotic-associated diarrhea, *Helicobacter pylori* eradication, lactobacillus, bifidobacteria.

For citation: Andreeva I.V., Stetsyuk O.U. Probiotics in gastroenterology practical guidelines: reality and nearest perspectives. Consilium Medicum. 2018; 20 (8): 67–72. DOI: 10.26442/2075-1753_2018.8.67-72

Введение

В соответствии с определением Организации по продуктам питания и сельскому хозяйству ООН (*Food and Agriculture Organization, FAO*) и Всемирной организации здравоохранения, сформулированным более 15 лет назад, пробиотики – это живые микроорганизмы, которые при назначении в адекватных количествах оказывают благотворное влияние на здоровье [1]. Данный термин применяют преимущественно для обозначения лекарственных средств и биологически активных добавок (БАД), содержащих штаммы одного или нескольких представителей нормальной микрофлоры человека, которые оказывают положительное влияние на макроорганизм.

Интерес мировой медицинской общественности к пробиотикам возник в конце XX в., когда начали появляться результаты первых хорошо организованных с точки зрения доказательной медицины клинических исследований. К настоящему времени количество рандомизированных контролируемых исследований (РКИ) пробиотиков в самых разнообразных областях медицины исчисляется уже десятками тысяч, выполнены метаанализы, подтвердившие профилактическое и/или лечебное действие определенных пробиотических штаммов или комбинации нескольких пробиотиков [2]. Однако, несмотря на столь обширную доказательную базу, в практических рекомендациях по профилактике и терапии различных состояний пробиотики начали включать только в последние 5 лет.

В данной публикации мы рассмотрим доказательную базу, послужившую обоснованием для включения пробиотиков в практические рекомендации по гастроэнтерологии, а также остановимся на имеющихся рекомендациях по отдельным нозологиям, включающим пробиотики в качестве профилактических или лечебных средств.

Острая диарея

За последние десятилетия повсеместно отмечается рост и распространение антибиотикорезистентности возбудителей кишечных инфекций к антимикробным препаратам. В связи с этим особый интерес проявляется к методам лечения инфекционных диарей без применения антибиотиков.

Одним из наиболее перспективных направлений в терапии острой диареи (ОД) является использование пробиотиков, которые колонизируют стенку кишечника и ограничивают избыточный рост патогенных бактерий, а также конкурируют за рецепторы слизистой, уменьшая тем самым адгезию и рост энтеротоксичных грамотрицательных анаэробов и энтеропатогенных вирусов.

Положительные эффекты лакто- и бифидобактерий при ОД обусловлены их способностью:

1) секретировать вещества, обладающие антибактериальными свойствами;
2) снижать кислотность кишечного содержимого, позволяя полезным бактериям размножаться на поверхности слизистой;
3) проявлять иммуномодулирующий эффект, уменьшая выраженность воспаления в стенке кишечника [3].

На настоящий момент имеется целый ряд метаанализов, подтверждающих высокую эффективность пробиотиков в лечении ОД. Остановимся на некоторых из них. Так, в самом первом метаанализе РКИ, результаты которого были опубликованы в 2002 г., изучалось применение стандартной регидратационной терапии в сочетании с пробиотиками в лечении ОД у детей [15]. В исследованиях применя-

Таблица 1. Некоторые метаанализы применения пробиотиков при ОД

Автор, год	Используемый (-е) пробиотик (-и)	Основные результаты
J.Huang, 2002 [4]	*L. rhamnosus* GG, *Bifidobacterium infantis*, *Bacillus subtilis*, *Lactobacillus acidophilus*, *L. bulgaricus*, *L. delbrueckii*, *L. reuteri*, *Saccharomyces bouldari*, *Streptococcus thermophilus*	Уменьшение длительности диареи на 0,6–1,1 дня
C.Van Niel, 2002 [5]	*Lactobacillus* spp.	Сокращение количества дефекаций на 1,6 в сутки ко 2-му дню лечения, продолжительности диареи на 0,7 дня
H.Szajewska, 2007 [6]	*Saccharomyces boulardii*	Уменьшение длительности диареи на 1,1 дня, риска продолжительности диареи более 7 дней
S.Allen, 2010 [7]	*Lactobacillus casei* GG, *S. boulardii*, *Enterococcus* spp. (продуцирующие молочную кислоту)	Снижение длительности диареи на 24,76 ч, риска сохранения диареи в течение 4 и более дней, частоты стула на 2-е сутки
H.Szajewska, 2013 [8]	*L. rhamnosus* GG	Уменьшение длительности диареи на 1,05 дня
H.Szajewska, 2014 [9]	*L. reuteri* ATCC 55730	Сокращение длительности диареи в среднем на 32 ч; увеличение вероятности разрешения диареи к 3-му дню

лись разнообразные пробиотические штаммы (и лакто-, и бифидобактерии). Установлено сокращение длительности заболевания на 0,6–1,0 дня, в то время как в 3 исследованиях зафиксировано сокращение продолжительности диареи на 1,5–3,0 дня. Следует отметить, что при применении лактобактерий наблюдалось наибольшее сокращение продолжительности диареи (на 1,1 дня) [4].

В другом метаанализе выявлено достоверное уменьшение количества дефекаций на 1,6 в сутки ко 2-му дню лечения при использовании лактобактерий по сравнению с контролем и сокращение продолжительности диареи у детей в среднем на 0,7 дня [5].

В рамках Кокрановского сотрудничества был выполнен метаанализ, в ходе которого оценивалась эффективность пробиотиков при острой инфекционной диарее у детей и взрослых [7]. Было установлено, что пробиотики уменьшали продолжительность диареи, однако выраженность эффекта варьировала в значительной степени в разных исследованиях. Применение пробиотиков достоверно влияло на:

1) длительность диареи (среднее различие 24,76 ч, n=4555, количество исследований 35);
2) сохранение диареи в течение 4 и более дней (отношение рисков 0,41, n=2853, количество исследований 29) и частоту стула на 2-е сутки (среднее различие 0,8, n=2751, количество исследований 20).

В исследованиях не было зарегистрировано нежелательных явлений (НЯ), связанных с использованием пробиотиков. Данный анализ продемонстрировал, что использование наряду со стандартной регидратационной терапией пробиотиков безопасно и обладает явным полезным эффектом, влияя на сокращение длительности острой инфекционной диареи и снижение частоты стула [7].

В метаанализе, выполненном в 2007 г. и обновленном в 2013 г., проводилась оценка эффективности *Lactobacillus rhamnosus* GG при терапии острого гастроэнтерита у детей. В работу было включено 15 РКИ [8]. Объединенные данные 11 исследований (n=2444) продемонстрировали, что *L. rhamnosus* GG достоверно уменьшает длительность диареи по сравнению с плацебо или отсутствием лечения (среднее различие -1,05 дня) [8].

В табл. 1 представлены результаты некоторых метаанализов, продемонстрировавших положительные эффекты применения пробиотиков при ОД.

Международное руководство по пробиотикам и пребиотикам, опубликованное Всемирной гастроэнтерологической организацией (World Gastroenterology Organization, WGO) в 2012 г., подтвердило целесообразность применения пробиотиков (а именно *L. reuteri* ATCC 55730, *L. rhamnosus* GG, *L. casei* DN-114 001 и *S. boulardii*) при лечении ОД у детей [10].

В Российской Федерации, согласно приказам Министерства здравоохранения от 08.11.2012 №869н «Об утверждении стандарта первичной медико-санитарной помощи детям при острых кишечных инфекциях и пищевых отравлениях легкой степени тяжести», от 09.11.2012 №799н «Об утверждении стандарта специализированной медицинской помощи детям при гастроэнтеритах вирусной этиологии тяжелой степени тяжести», от 20.12.2012 №1265н «Об утверждении стандарта первичной медико-санитарной помощи детям при диарее и гастроэнтерите предположительно инфекционной этиологии средней степени тяжести», при лечении гастроэнтеритов инфекционной этиологии рекомендовано наряду с регидратационной терапией назначение пробиотических препаратов, содержащих следующие штаммы, подтвердившие свою эффективность и безопасность: *Bifidobacterium bifidum*, *L. acidophilus*, *S. boulardii*, *Bifidobacterium longum* + *Enterococcus faecium*.

Столь обширная доказательная база по использованию пробиотиков для лечения ОД позволила включить их в практические рекомендации, разработанные Европейским обществом педиатрической гастроэнтерологии, гепатологии и питания (European Society for Paediatric Gastroenterology, Hepatology, and Nutrition – ESPGHAN) и Европейским обществом детских инфекционных заболеваний (European Society for Pediatric Infectious Disease – ESPID) и согласующимся с позицией рабочей группы ESPGHAN по про- и пребиотикам, тактике ведения детей с острым гастроэнтеритом в Европе (2014 г.) [11]. В данном документе указано, что применение пробиотиков в дополнение к оральной регидратационной терапии эффективно в сокращении длительности и выраженности симптомов острого гастроэнтерита у детей [11]. В перечень пробиотиков с положительными рекомендациями для использования в лечении детей с острым гастроэнтеритом в качестве дополнения к регидратации включены *L. rhamnosus*, *S. boulardii*, *L. reuteri* и *L. acidophilus* [9]. Пробиотик с отрицательными рекомендациями – *E. faecium* (его не следует назначать детям с острым гастроэнтеритом из-за вопросов безопасности – потенциальной возможности передачи генов резистентности к ванкомицину); табл. 2 [11].

Профилактика антибиотико-ассоциированной диареи

Применение антибиотиков нередко сопровождается изменением качественного и количественного состава кишечной микробиоты, что может проявляться развитием диареи, которая получила название антибиотикоассоциированной (ААД).

Частота ААД может варьировать в значительных пределах – от 3 до 29% [12]. Следует отметить высокую частоту развития ААД у госпитализированных пациентов, которая может достигать 60% [13]. Применение пробиотиков для лечения и профилактики ААД является вполне логичным с точки зрения патогенеза данного состояния.

Механизм действия пробиотиков при терапии и профилактике диареи заключается в нескольких моментах: для

Таблица 2. Пробиотики для лечения острого гастроэнтерита [11]		
Штамм пробиотика	**Качество доказательств**	**Сила рекомендации**
Пробиотики с положительными рекомендациями		
L. rhamnosus GG	Низкое	Сильная
S. boulardii	Низкое	Сильная
L. reuteri DSM 17938	Очень низкое	Слабая
L. acidophilus LB	Очень низкое	Слабая
Пробиотики с отрицательными рекомендациями		
Штамм пробиотика	**Качество доказательств**	**Сила рекомендации**
E. faecium (штамм SF68)	Низкое	Сильная

S. boulardii – продукция протеолитических ферментов, препятствующих связыванию токсинов А и В, которые вырабатываются *Clostridium difficile*, с рецепторами [14]; для микроорганизмов *Lactobacillus* spp. – это стимуляция местного иммунитета слизистой кишечника (синтез иммуноглобулинов А и G, высвобождение интерферона); выработка соединений, обладающих антимикробной активностью, и препятствие адгезии энтеропатогенов к эпителиоцитам [15].

Эффективность пробиотиков в профилактике ААД была продемонстрирована в серии метаанализов. В первый (2002 г.) включались РКИ эффективности пробиотиков в сравнении с плацебо для профилактики ААД. По результатам этой работы отмечалась выраженная польза от назначения пробиотиков (обобщенный относительный риск – ОР 0,396) [16].

Результаты второго метаанализа РКИ (n=9) показали, что пробиотики, в частности дрожжевые грибки и лактобактерии, помогают предотвратить ААД. Использовались различные пробиотические микроорганизмы: дрожжевые грибки (*S. boulardii*), лактобактерии (*L. acidophilus*, *L. bulgaricus*, *L. rhamnosus*), штаммы энтерококков, продуцировавшие молочную кислоту (*E. faecium*). Оказалось, что количество случаев диареи, вызванной антибиотиками, было ниже в группе их применения на 63% по сравнению с плацебо, причем прием дрожжевых грибков снизил частоту возникновения диареи на 61% ($p<0{,}001$), а лактобактерий – на 66% ($p<0{,}01$) [15].

В рамках систематического обзора и метаанализа (2012 г.) проводилась оценка эффективности и безопасности любых пробиотиков в профилактике возникновения ААД у детей и взрослых пациентов, получающих антибиотики [20]. Как оказалось, пробиотики снижают частоту развития ААД на 66% (объединенный ОР 0,34; 95% доверительный интервал – ДИ 0,24–0,49) [20].

По данным метаанализа, выполненного в 2006 г., использование *L. rhamnosus* GG оказывает статистически достоверный защитный эффект для профилактики ААД у детей (ОР развития ААД на фоне применения *L. rhamnosus* GG составляет 0,29) [17].

В метаанализе, опубликованном в 2015 г., было показано, что применение пробиотиков (16 различных типов) достоверно снижало риск развития ААД (объединенный ОР 0,43; 95% ДИ 0,33–0,56) и ААД, ассоциированной с *C. difficile*, у детей (объединенный ОР 0,34; 95% ДИ 0,16–0,74) [22].

Еще в одном опубликованном в 2015 г. метаанализе (количество РКИ – 23, n=4213) было установлено, что пробиотики снижают риск инфекции, вызванной *C. difficile*, на 66% (ОР 0,34), а также они уменьшают риск возникновения нежелательных лекарственных реакций на фоне антибактериальной терапии на 20% (ОР 0,80) [23].

Аналогичные результаты были получены еще в нескольких метаанализах, в соответствии с которыми наиболее перспективными пробиотиками, продемонстрировавшими свою эффективность в профилактике ААД у детей и взрослых, являются *L. rhamnosus* GG и *S. boulardii* (табл. 3).

Таким образом, проведенные метаанализы доказали, что пробиотики эффективны для профилактики ААД.

В 2012 г. Международным руководством по пробиотикам и пребиотикам рекомендовано использование *L. rhamnosus* GG и *S. boulardii* на фоне антибактериальной терапии у взрослых и детей для профилактики ААД [10].

В 2016 г. рабочей группой Европейского общества педиатрической гастроэнтерологии, гепатологии и питания (ESPGHAN) в практические рекомендации по профилактике ААД были включены пробиотики. В частности, отмечено, что в случае наличия у пациента факторов риска развития ААД (класс используемых антимикробных препаратов, длительность лечения, возраст, необходимость госпитализации, предшествующий эпизод ААД) рекомендуется использовать *L. rhamnosus* или *S. boulardii* (умеренные доказательства, сильные рекомендации к использованию). Другие пробиотические штаммы недостаточно хорошо изучены, и на настоящий момент убедительные доказательства их эффективности в профилактике ААД отсутствуют [24].

Эрадикация *Helicobacter pylori*

Данные многочисленных эпидемиологических исследований свидетельствуют о том, что до 50% жителей развитых стран и до 90% людей, проживающих в развивающихся странах, инфицированы *H. pylori* [26]. На сегодняшний день доказана роль *H. pylori* не только в патологии желудочно-кишечного тракта (гастрит, язва, рак желудка и MALT-лимфома), но и в развитии кардиоваскулярных, аллергических, гематологических заболеваний, сахарного диабета и его осложнений и т.д. [27].

Трехкомпонентная антихеликобактериальная терапия, включающая в себя ингибитор протонной помпы и 2 антибактериальных препарата, широко используется во всем мире для лечения состояний, ассоциированных с *H. pylori*, однако в связи с ростом антибиотикорезистентности отмечается снижение эффективности данной схемы терапии. Также нельзя не остановиться на довольно высокой частоте НЯ, сопровождающих тройную терапию (до 30–40%) [27]. В связи с этим в настоящее время идет поиск методов повышения эффективности и безопасности эрадикационной терапии.

Первые публикации, посвященные эффективности пробиотиков в снижении частоты НЯ на фоне эрадикационной терапии хеликобактера, появились в начале 2000-х годов. За последние 5 лет были опубликованы несколько метаанализов, продемонстрировавших положительный эффект от добавления пробиотиков к стандартным схемам эрадикации *H. pylori*.

В метаанализе, выполненном Z.Wang (2013 г.), было проанализировано 10 исследований (n=1469) [28], в которых сравнивалась эффективность стандартной терапии (ингибитор протонной помпы, 2 антибиотика и плацебо) и стандартная терапия с добавлением лактобактерий или бифидобактерий. Частота эрадикации *H. pylori* у пациентов, по-

Таблица 3. Метаанализы применения пробиотиков для профилактики ААД

Автор, год	Используемый (-е) пробиотик (-и)	Категории пациентов	Основные результаты
F.Cremonini, 2002 [16]	*Lactobacillus* spp., *Saccharomyces* spp.	Взрослые и дети в возрасте 2 нед и старше	Уменьшение вероятности возникновения диареи на 61% (ОР 0,396)
A.D'Souza, 2002 [15]	*S. boulardii, L. acidophilus, L. bulgaricus, L. rhamnosus* GG, *E. faecium*	Взрослые и дети	Снижение риска возникновения ААД на 63% (ОР 0,37)
B.Johnston, 2006 [17]	*L. rhamnosus* GG, *L. acidophilus, L. bulgaricus, L. sporogens, B. infantis*, *S. boulardii*	Дети в возрасте от 2 нед до 12 лет	Сокращение риска возникновения ААД на 71% (ОР 0,29) при использовании *L. rhamnosus* GG
H.Szajewska 2006 [18]	*L. rhamnosus* GG, *S. boulardii, Bifidobacterium lactis, S. thermophilus, L. acidophilus* + *B. infantis, L. acidophilus* + *L. bulgaricus*	Дети	Уменьшение риска возникновения ААД на 56% (ОР 0,44) Использование *L. rhamnosus* GG, *S. boulardii*, *B. lactis* и *S. thermophiles* статистически достоверно снижало риск ААД, в то время как *L. acidophilus* + *B. infantis* и *L. acidophilus* + *L. bulgaricus* – нет
B.Johnston, 2007 [19]	*Lactobacilli* spp., *Bifidobacterium* spp., *Streptococcus* spp., *S. boulardii*	Дети в возрасте от 0 до 18 лет	Анализ в соответствии с протоколом: снижение риска ААД на 51% (ОР 0,49)
S.Hempel, 2012 [20]	*Lactobacillus*, *Bifidobacterium*, *Saccharomyces*, *Streptococcus, Enterococcus*, *Bacillus coagulans*	Взрослые и дети	Уменьшение частоты ААД на 66% (ОР 0,34)
J.Goldenberg, 2013 [21]	*Bacillus* spp., *Bifidobacterium* spp., *Clostridium butyricum*, *Lactobacilli* spp., *Lactococcus* spp., *Leuconostoc cremoris*, *Saccharomyces* spp., *Streptococcus* spp., в виде монотерапии или комбинации штаммов	Взрослые и дети	Снижение риска инфекции, вызванной *C. difficile*, на 64% (ОР 0,34) Снижение риска возникновения нежелательных лекарственных реакций на фоне антибактериальной терапии на 20% (ОР 0,80)
L.McFarland, 2015 [22]	16 различных штаммов пробиотиков (лактобактерии, сахаромицеты и т.д.)	Дети	Снижение риска ААД на 47% (ОР 0,43) и ААД, ассоциированной с *C. difficile*, на 66% (ОР 0,34). Наибольший эффект в профилактике ААД – *S. boulardii* (ОР 0,43) и *L. rhamnosus* GG (ОР 0,44)
J.Goldenberg, 2015 [23]	Различные штаммы	Дети	Уменьшение риска ААД на 54% (ОР 0,46)
H.Szajewska 2015 [24]	*L. rhamnosus* GG	Дети	Сокращение риска ААД с 22,4 до 12,3% (ОР 0,49)

Таблица 4. Метаанализы применения пробиотиков для эрадикации *H. pylori*

Автор, год	Используемый пробиотик	Основные результаты
J.Tong, 2007 [32]	*Bacillus clausii*, *Lactobacillus* GG, *L. acidophilus*, *S. boulardii*, *L. rhamnosus* LC, *Propionibacterium freudenreichii* ssp., *Bifidobacterium breve*, *Bifidobacterium* spp., *L. casei*, *C. butyricum*, *B. longum*, *Bifidobacterium animalis*	Частота эрадикации в группе пробиотиков – 83,6%, в группе стандартной эрадикационной терапии – 74,8%. Частота НЯ была достоверно ниже в группе использования пробиотиков (24,7% vs 38,5%)
J.Zou, 2009 [33]	*Lactobacillus*	Увеличение вероятности эрадикации в группе пробиотиков (ОР 1,78) и уменьшение риска НЯ (диареи – ОР 0,23, метеоризма – ОР 0,41 и нарушения вкуса – ОР 0,23)
Z.Wang, 2013 [28]	*Lactobacillus* spp., *Bifidobacterium* spp.	В группе пробиотиков частота эрадикации была выше на 14,8%, а частота НЯ меньше на 15,6% по сравнению с контрольной группой
X.Zheng, 2013 [29]	*Lactobacillus* spp., *Bifidobacterium* spp.	Применение пробиотиков сопровождалось увеличением частоты эрадикации на 10%
S.Li, 2014 [30]	*Lactobacillus* spp. *Bifidobacterium* spp., *S. thermophilus*, *S. boulardii*	У детей, получавших пробиотики, частота эрадикации была выше на 11,5%, а частота НЯ ниже на 20,3%
M.Zhang, 2015 [31]	*Lactobacillus*, *Bifidobacterium*, *Streptococcus*, *Saccharomyces*, *Enterococcus*, *Clostridium*	В группе пациентов, получавших пробиотики, частота эрадикации составила 82,3% в сравнении с 72,1% с контрольной группой
Y.Gong, 2015 [27]	*Lactobacillus*, *Bifidobacterium*, *S. faecium*, *S. boularidii*, *Bacillus subtilis*	Добавление пробиотиков к стандартной терапии увеличило частоту эрадикации на 8,5% и снизило частоту развития НЯ
M.Lü, 2016 [34]	*Lactobacillus*, *Bifidobacterium*, комбинации штаммов	Применение пробиотиков до, во время и/или после стандартной терапии способствует улучшению эрадикации хеликобактера и снижает частоту НЯ

лучавших пробиотики, была достоверно выше (83%) по сравнению со стандартным лечением (68%). Кроме этого, использование пробиотиков позволило уменьшить частоту НЯ в 2 раза (15% vs 31%, отношение шансов 0,305) [28].

По данным метаанализа, включавшего 9 исследований, добавление лактобактерий к тройной или последовательной терапии позволяло повысить частоту эрадикации хеликобактера на 10% (с 68,5 до 78,2%) [29].

Представляют интерес результаты метаанализа 7 исследований с участием 508 детей (2014 г.) [30]. В исследованиях сравнивались эффективность и безопасность трехкомпонентной схемы эрадикации с пробиотиками (лакто-,

бифидобактерии, *S. thermophilus* и *S. boulardii*) и без них. У детей, получавших пробиотики, частота эрадикации составляла 78,1%, а частота НЯ – 21,7%. В группе пациентов, применявших стандартную терапию без пробиотиков, эрадикация *H. pylori* была достигнута в 66,7% случаев, а частота НЯ составила более 40% [30].

В крупномасштабном метаанализе (45 РКИ, n=6997) было показано, что добавление пробиотиков способствовало повышению частоты эрадикации хеликобактера с 72,1 до 82,3% [31]. Кроме того, в группе пациентов, получавших пробиотики, была ниже частота НЯ (21,4%) по сравнению со стандартной терапией без пробиотиков (36,3%; ОР 0,59, 95% ДИ 0,48–0,71; $p<0,001$). Также было установлено, что дополнительное использование пробиотиков практически не влияло на приверженность пациентов лечению (ОР 0,98, 95% ДИ 0,68–1,39; $p=0,889$) [31].

В метаанализе, опубликованном в 2015 г. Y.Gong и соавт. (23 РКИ, n=3900), продемонстрировано, что тройная терапия в сочетании с пробиотиками позволяла добиться эрадикации хеликобактера в 80,7% случаев, в то время как эффективность трехкомпонентной терапии без пробиотика составляла 72,3% (отношение шансов 0,58) [27]. Пробиотики уменьшали частоту развития тошноты (7% vs 11,9%), диареи (6,3% vs 14,7%), болей в эпигастрии (8,9% vs 11,7%), рвоты (2,5% vs 7,2%) и кожной сыпи (3,8% vs 11,5%) [27].

В табл. 4 представлены результаты некоторых метаанализов, посвященных эффективности пробиотиков в эрадикационной терапии хеликобактера.

Таким образом, дополнительное применение пробиотиков при назначении эрадикационной терапии *H. pylori* у взрослых и детей достоверно повышает эффективность лечения и улучшает его переносимость. Положительные эффекты пробиотиков при терапии инфекций, ассоциированных с хеликобактером, нашли отражение в рекомендациях по диагностике и лечению инфекции *H. pylori* – Маастрихт IV (2012 г.), подготовленных Европейской группой по изучению инфекции *H. pylori* [35]. Так, в данных рекомендациях впервые предложено использовать пробиотики в качестве адъювантной терапии при проведении эрадикации *H. pylori* за счет их способности повышать эффективность лечения и уменьшать частоту НЯ терапии [35]. В Маастрихт V (2017 г.) два утверждения касаются пробиотиков [36].

- Утверждение 9. Только определенные штаммы пробиотиков продемонстрировали эффективность в отношении снижения частоты нежелательных эффектов при проведении эрадикации *H. pylori* (некоторые штаммы лактобактерий и *S. boulardii*).
- Утверждение 10. Только определенные пробиотики могут иметь положительный эффект для эрадикации *H. pylori* (некоторые штаммы лакто- и бифидобактерий и *S. boulardii*).

Из огромного перечная пробиотиков, которые доступны в настоящее время на фармацевтическом рынке РФ и как лекарственные средства, и как БАД, хотелось бы остановиться на Максилак и Максилак Бэби (Genexo, ЗАО «ФП Оболенское»), которые имеют ряд преимуществ для применения в гастроэнтерологической практике по сравнению с другими БАД и пробиотиками – лекарственными средствами, зарегистрированными в России. Во-первых, Максилак и Максилак Бэби содержат 9 различных штаммов лакто- и бифидобактерий (Максилак: *L. rhamnosus, L. helveticus, L. casei, L. plantarum, B. longum, B. breve, B. bifidum, S. thermophilus, L. lactis;* Максилак Бэби: *L. acidophilus, L. casei, B. lactis, L. paracasei, L. plantarum, L. rhamnosus, L. salivarius, B. bifidum, B. longum*) + пребиотик (фруктоолигосахариды), причем в состав этих БАД входят именно те штаммы, которые доказали свою эффективность для лечения ОД (*L. rhamnosus* и *L. acidophilus*) и профилактики ААД (*L. rhamnosus*). Во-вторых, количество микроорганизмов в БАД Максилак и Максилак Бэби составляет $4,5\times10^9$ КОЕ, что является достаточным для обеспечения профилактического и лечебного эффектов [37, 38]. В-третьих, Максилак и Максилак Бэби применяются всего один раз в сутки, тем самым значительно повышая комплаентность пациентов.

Заключение

Результаты многочисленных метаанализов подтверждают высокую эффективность пробиотиков для лечения ОД, профилактики ААД, а также для улучшения переносимости терапии и повышения эффективности эрадикации *H. pylori* как у взрослых, так и у детей, что послужило основанием для включения пробиотиков в современные практические рекомендации по терапии и профилактике указанных состояний.

Литература/References

1. Reid G. Regulatory and clinical aspects of dairy probiotics. FAO/WHO Expert Consultation on Evaluation of Health and Nutritional Properties of Powder Milk with Live Lactic Acid Bacteria. Cordoba, Argentina, 2001; p. 1–34.
2. World Gastroenterology Organization practice guideline: Probiotics and prebiotics. Arab J Gastroenterol 2009: 10 (1): 33–42.
3. Reid G, Jass J, Sebulski MT, McCormick JK. Potential uses of probiotics in clinical practice. Clin Microbiol Rev 2003; 16 (4): 658–72.
4. Huang J, Bousvaros A, Lee J et al. Efficacy of probiotic use in acute diarrhea in children, a meta-analysis. Dig Dis Sci 2002; 47 (11): 2625–34.
5. Van Niel CW, Feudtner C, Garrison MM et al. Lactobacillus therapy for acute infectious diarrhea in children: a meta-analysis. Pediatrics 2002; 109 (4): 678–84.
6. Szajewska H, Skorka A, Dylag M. Meta-analysis: Saccharomyces boulardii for treating acute diarrhoea in children. Aliment Pharmacol Ther 2007; 25: 257–64.
7. Allen SJ, Martinez EG, Gregorio GV et al. Probiotics for treating acute infectious diarrhea. Cochrane Database Syst Rev 2010: CD003048.
8. Szajewska H, Skorka A, Ruszczynski M et al. Meta-analysis: Lactobacillus GG for treating acute gastroenteritis in children – updated analysis of randomised controlled trials. Aliment Pharmacol Ther 2013; 38: 467–76.
9. Szajewska H, Urbanska M, Chmielewska A et al. Meta-analysis: Lactobacillus reuteri strain DSM 17938 (and the original strain ATCC 55730) for treating acute gastroenteritis in children. Benef Microbes 2014; 5: 285–93.
10. WGO. Probiotics and Prebiotics. World Gastroenterology Organization. 2012. http://www.worldgastroenterology.org/guidelines/global-guidelines/acute-diarrhea/acute-diarrhea-russian. Accessed 2018.
11. Szajewska H, Guarino A, Hojsak I et al. European Society for Pediatric Gastroenterology, Hepatology, and Nutrition. Use of probiotics for management of acute gastroenteritis: a position paper by the ESPGHAN Working Group for Probiotics and Prebiotics. J Pediatr Gastroenterol Nutr 2014; 58 (4): 531–9.
12. McFarland L.V. Epidemiology, risk factors and treatments for antibiotic-associated diarrhea. Dig Dis 1998; 16: 292–307.
13. La Rosa M, Bottaro G, Gulino N et al. Prevention of antibiotic-associated diarrhea with Lactobacillus sporogens and fructo-oligosaccharides in children. A multicentric double-blind vs placebo study. Minerva Pediatr 2003, 55: 447–52.
14. Castagliuolo I, Riegler MF, Valenick L et al. Saccharomyces boulardii protease inhibits the effects of Clostridium difficile toxins A and B in human colonic mucosa. Infect Immun 1999; 67: 302–7.
15. D'Souza AL, Rajkumar C, Cooke J et al. Probiotics in prevention of antibiotic associated diarrhoea: meta-analysis. BMJ 2002; 324: 1361.
16. Cremonini F, Di Caro S, Nista EC et al. Meta-analysis: the effect of probiotic administration on antibiotic-associated diarrhoea. Aliment Pharmacol Ther 2002; 16 (8): 1461–7.
17. Johnston BC, Supina AL, Vohra S. Probiotics for pediatric antibiotic-associated diarrhea: a meta-analysis of randomized placebo-controlled trials. CMAJ 2006; 175 (4): 377–83.
18. Szajewska H, Ruszczy ski M, Radzikowski A. Probiotics in the prevention of antibiotic-associated diarrhea in children: a meta-analysis of randomized controlled trials. J Pediatr 2006; 149 (3): 367–72.
19. Johnston BC, Goldenberg JZ, Vandvik PO et al. Probiotics for the prevention of pediatric antibiotic-associated diarrhea. Cochrane Database Syst Rev 2011; 11: CD004827.
20. Hempel S, Newberry SJ, Maher AR et al. Probiotics for the prevention and treatment of antibiotic-associated diarrhea: a systematic review and meta-analysis. JAMA 2012; 307: 1959–69.
21. Goldenberg JZ, Ma SS, Saxton JD et al. Probiotics for the prevention of Clostridium difficile-associated diarrhea in adults and children. Cochrane Database Syst Rev 2013; 5: CD006095.

22. McFarland LV. Deciphering meta-analytic results: a mini-review of probiotics for the prevention of paediatric antibiotic-associated diarrhoea and Clostridium difficile infections. Benef Microbes 2015; 6: 189–94.
23. Goldenberg JZ, Lytvyn L, Steurich J et al. Probiotics for the prevention of pediatric antibiotic-associated diarrhea. Cochrane Database Syst Rev 2015: CD004827.
24. Szajewska H, Kołodziej M. Systematic review with meta-analysis: Lactobacillus rhamnosus GG in the prevention of antibiotic-associated diarrhoea in children and adults. Aliment Pharmacol Ther 2015; 42 (10): 1149–57.
25. Szajewska H, Canani RB, Guarino A et al. Probiotics for the Prevention of Antibiotic-Associated Diarrhea in Children. J Pediatr Gastroenterol Nutr 2016; 62 (3): 495–506.
26. Jarosz M, Rychlik E, Siuba M et al. Dietary and socio-economic factors in relation to Helicobacter pylori re-infection. World J Gastroenterol 2009; 15: 1119–25.
27. Gong Y, Li Y, Sun Q. Probiotics improve efficacy and tolerability of triple therapy to eradicate Helicobacter pylori: a meta-analysis of randomized controlled trials. Int J Clin Exp Med 2015; 8: 6530–43.
28. Wang ZH, Gao QY, Fang JY. Meta-analysis of the efficacy and safety of Lactobacillus-containing and Bifidobacterium-containing probiotic compound preparation in Helicobacter pylori eradication therapy. J Clin Gastroenterol 2013; 47: 25–32.
29. Zheng X, Lyu L, Mei Z. Lactobacillus-containing probiotic supplementation increases Helicobacter pylori eradication rate: evidence from a meta-analysis. Rev Esp Enferm Dig 2013; 105: 445–53.
30. Li S, Huang XL, Sui JZ et al. Meta-analysis of randomized controlled trials on the efficacy of probiotics in Helicobacter pylori eradication therapy in children. Eur J Pediatr 2014; 173: 153–61.
31. Zhang MM, Qian W, Qin YY et al. Probiotics in Helicobacter pylori eradication therapy: a systematic review and meta-analysis. World J Gastroenterol 2015; 21: 4345–7.
32. Tong JL, Ran ZH, Shen J et al. Meta-analysis: the effect of supplementation with probiotics on eradication rates and adverse events during Helicobacter pylori eradication therapy. Aliment Pharmacol Ther 2007; 25: 155–68.
33. Zou J, Dong J, Yu X. Meta-analysis: Lactobacillus containing quadruple therapy versus standard triple first-line therapy for Helicobacter pylori eradication. Helicobacter 2009; 14: 97–107.
34. Lü M, Yu S, Deng J. Efficacy of Probiotic Supplementation Therapy for Helicobacter pylori Eradication: A Meta-Analysis of Randomized Controlled Trials. PLoS One 2016; 11 (10): e0163743.
35. Malfertheiner P, Megraud F, O'Morain CA et al. European Helicobacter Study Group Management of Helicobacter pylori infection – the Maastricht IV/Florence Consensus Report. Gut 2012; 61: 646–64.
36. Malfertheiner P, Megraud F, O'Morain CA et al. Management of Helicobacter pylori infection – the Maastricht V/Florence Consensus Report. Gut 2017; 66 (1): 6–30.
37. Loesche WJ. Baron's Medical Microbiology. 4th Ed. University of Texas Medical Branch, 1996.
38. Basu S, Chatterjee M, Ganguly S et al. Effect of Lactobacillus rhamnosus GG in persistent diarrhea in Indian children: a randomized controlled trial. J Clin Gastroenterol 2007; 41 (8): 756–60.

СВЕДЕНИЯ ОБ АВТОРАХ

Андреева Ирина Вениаминовна – канд. мед. наук, доц., ст. науч. сотр. НИИ антимикробной химиотерапии ФГБОУ ВО СГМУ. E-mail: Irina.Andreeva@antibiotic.ru

Стецюк Ольга Ульяновна – канд. мед. наук, ст. науч. сотр. НИИ антимикробной химиотерапии ФГБОУ ВО СГМУ

DOI: 10.26442/2075-1753_2018.8.74-79

Опыт применения тримебутина малеата в режиме пролонгированной монотерапии у пациентов с синдромом раздраженного кишечника

И.В.Маев, А.А.Самсонов✉, А.В.Семенова, Е.И.Кузнецова, Д.Н.Андреев, Е.Г.Лобанова

ФГБОУ ВО «Московский государственный медико-стоматологический университет им. А.И.Евдокимова» Минздрава России. 127473, Россия, Москва, ул. Делегатская, д. 20, стр. 1
✉aleksey.samsonov@gmail.com

В статье представлены результаты применения тримебутина в режиме пролонгированной (3 мес) монотерапии у пациентов с синдромом раздраженной толстой кишки, в том числе с «синдромом перекреста» (симптомы функциональной диспепсии).

Ключевые слова: синдром раздраженного кишечника, функциональная диспепсия, синдром перекреста функциональной патологии желудочно-кишечного тракта, тримебутина малеат.

Для цитирования: Маев И.В., Самсонов А.А., Семенова А.В. и др. Опыт применения тримебутина малеата в режиме пролонгированной монотерапии у пациентов с синдромом раздраженного кишечника. Consilium Medicum. 2018; 20 (8): 74–79. DOI: 10.26442/2075-1753_2018.8.74-79

Short survey

Experience in trimebutine maleate use in a prolonged monotherapy regimen in patients with irritable bowel syndrome

I.V.Mayev, A.A.Samsonov✉, A.V.Semenova, E.I.Kuznetsova, D.N.Andreyev, E.G.Lobanova

A.I.Evdokimov Moscow State Medical and Dental University of the Ministry of Health of the Russian Federation. 127473, Russian Federation, Moscow, ul. Delegatskaia, d. 20, str. 1
✉aleksey.samsonov@gmail.com

Abstract

The article presents results of trimebutine use in a prolonged monotherapy regimen (3 months) in patients with irritable bowel syndrome including patients with "cross syndrome" (functional dyspepsia symptoms).

Key words: irritable bowel syndrome, functional dyspepsia, gastrointestinal tract functional pathology cross syndrome, trimebutine maleate.

For citation: Mayev I.V., Samsonov A.A., Semenova A.V. et al. Experience in trimebutine maleate use in a prolonged monotherapy regimen in patients with irritable bowel syndrome. Consilium Medicum. 2018; 20 (8): 74–79. DOI: 10.26442/2075-1753_2018.8.74-79

На сегодняшний день по распространенности в один ряд с неалкогольной жировой болезнью печени, ожирением, сахарным диабетом встают функциональные заболевания желудочно-кишечного тракта (ЖКТ), в число которых в первую очередь входят синдром раздраженного кишечника (СРК) и функциональная диспепсия (ФД). Нередко и сочетание указанной патологии ЖКТ – так называемый «синдром перекреста», что, по-видимому, связано с общей патофизиологической основой функциональных заболеваний ЖКТ – нарушением нейрогуморальной регуляции моторной функции ЖКТ, расстройство которой, наряду с гиперсенситивностью, приводит к появлению жалоб на боль и диспепсию в пищеварительном тракте [1].

Согласно Римским критериям IV пересмотра (как и в предыдущих консенсусах по функциональной патологии ЖКТ) при СРК пациенты предъявляют жалобы на абдоминальные боли, ассоциированные с нарушениями частоты дефекации и формы стула [2]. ФД может проявляться синдромом эпигастральной боли или постпрандиальным дистресс-синдромом (ПДС) [3–5]. Накапливающиеся данные о частом сочетании клиники СРК и ФД свидетельствуют о коморбидности данной патологии, в том числе и выходящей за пределы ЖКТ. Так, согласно исследованию R.Persson и соавт. [6] спустя 6 лет после перенесенного лямблиоза у пациентов отмечено развитие СРК, ФД, гиперчувствительного мочевого пузыря, синдрома хронической усталости, что подтверждает мысль о единстве патофизиологических взаимосвязей при данной функциональной патологии.

По данным I.Perveen и соавт. [7], проводившим анализ распространенности синдрома перекреста у жителей Бангладеш, у 27,1% пациентов с СРК и у 42,1% пациентов с ФД были отмечены жалобы, характерные для данного синдрома. Нередко к клинике ФД и СРК присоединяется и пищеводная симптоматика (главным образом изжога). Так, китайскими исследователями было отмечено, что у пациентов с синдромом перекреста ФД и СРК часто наблюдается функциональная изжога [8].

Важно отметить, что синдром перекреста выявляется не только среди взрослого населения, но и в подростковом периоде. Так в работе H.Kumagai и соавт. отмечено проявление ФД и СРК у школьников 10–15 лет (155 человек), что было связано с недосыпанием и неправильным пищевым поведением [9].

Терапевтический подход к пациентам с синдромом перекреста симптомов ФД и СРК в настоящее время требует, как правило, использования нескольких препаратов [10]. Считается, что терапией выбора при ассоциации ФД и СРК являются миотропные спазмолитики и прокинетики, а также при болевой форме ФД – ингибиторы протонной помпы [11]. Однако встречаются работы, указывающие на не 100% эффективность данных средств [12]. В случае, если симптомы ФД (в частности ПДС) преобладают над симптомами СРК, то назначение прокинетиков как определяющее направление курса терапии является предпочтительным перед спазмолитиками [13]. В связи с этим, безусловно, предпочтительным является применение препаратов с избирательным, нормализующим действием на моторику и сенситивность. Идеальным препаратом в данном случае

Таблица 1. Соотношение пациентов по типам СРК

Тип СРК	Пациенты	
	абс.	%
СРК с диареей	33	44,0
СРК с запором	29	38,7
СРК смешанного типа	5	6,6
СРК неспецифического тип	8	10,7

Рис. 1. Динамика суммарного балла по ВАШ у всех пациентов с СРК.

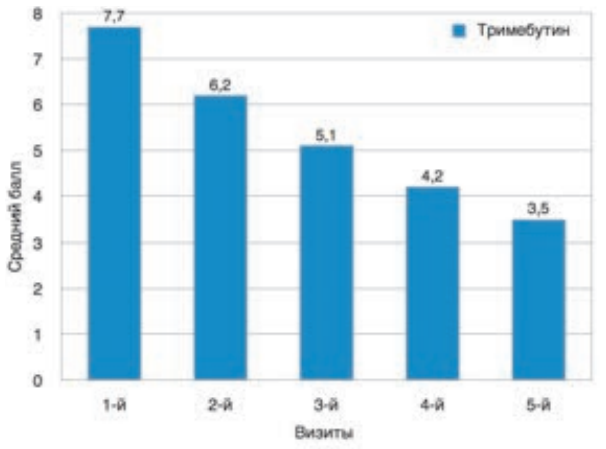

Рис. 2. Снижение боли по ВАШ на 30% и более.

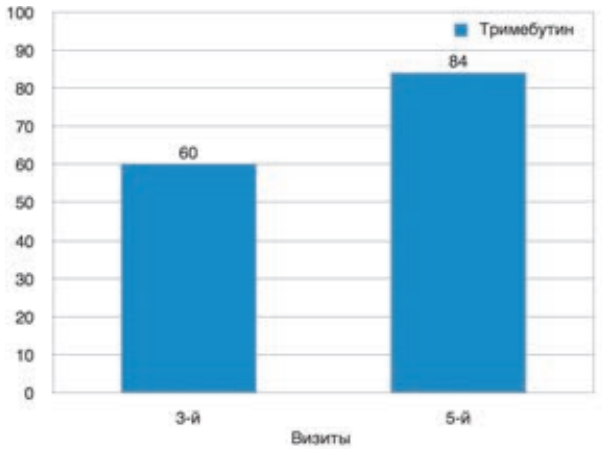

является тримебутина малеат. В Римских критериях IV упоминается тримебутина малеат как препарат, способный купировать клинические проявления у пациентов с СРК, и особенно рекомендуется к применению при сочетании СРК и ФД [14].

Как известно, тримебутина малеат является агонистом опиатных рецепторов. В настоящее время опиатные рецепторы подразделяют на μ-, Δ-, κ-рецепторы и ноцицептивные ORL-1 рецепторы. Аналгезирующий эффект наблюдается при стимуляции μ-, Δ-, κ-рецепторов. Эти виды рецепторов присутствуют в ЖКТ, в частности, в циркулярном слое гладкой мускулатуры [15] и в подслизистом мейсснеровом и межмышечном ауэрбаховом сплетениях в составе энтеральной нервной системы [16]. Действуя на κ-рецепторы, он угнетает моторику, действуя на μ- и Δ-рецепторы – действует как прокинетик. Таким образом, тримебутина малеат оказывает комбинированное спазмолитическое или прокинетическое действие в зависимости от исходного состояния моторики ЖКТ [17–19]. Тримебутин также оказывает влияние на гуморальную регуляцию ЖКТ: повышает уровень мотилина, снижает уровень гастрина, глюкагона, инсулина, вазоактивного кишечного пептида, панкреатического полипептида, оказывая в целом модулирующее воздействие на моторную функцию ЖКТ.

В 2007 г. было опубликовано рандомизированное исследование с участием 129 пациентов, авторы которого указали на позитивное воздействие тримебутина на абдоминальную боль, а также на положительный эффект тримебутина в устранении диареи у пациентов с СРК в сочетании с ФД [20].

Результаты другого исследования, включавшего наблюдение за 60 пациентами с сочетанием ФД и СРК различных типов, также свидетельствуют об успешном применении тримебутина при синдроме перекреста [21].

Учитывая сказанное, нам представляется актуальным изучение клинического эффекта тримебутина малеата у пациентов с указанным синдромом.

Целью нашего исследования явилось изучение клинического эффекта тримебутина малеата при СРК, в том числе с явлениями синдрома перекреста с ФД, оценка безопасности и переносимости на протяжении 3-месячного курса монотерапии.

В программу наблюдения вошли 75 пациентов обоего пола от 18 до 60 лет с установленным диагнозом СРК (преобладание диарейной и запорной форм) и ФД – ПДС согласно Римским критериям IV. Пациенты подвергались рутинным лабораторным исследованиям, эндоскопическому исследованию верхних и нижних отделов ЖКТ для исключения органической патологии. Пациенты получали тримебутина малеат на протяжении 3 мес в режиме 1 таблетка (200 мг) 3 раза в день за 10–15 мин до еды.

Клинический эффект оценивался во время 5 визитов к врачу, во время которых проводилось анкетирование о качестве жизни, по опроснику для определения индекса висцеральной гиперчувствительности (Visceral Sensitivity Index – VSI), по визуальной-аналоговой шкале (ВАШ), Бристольской шкале формы стула.

Как видно из табл. 1, наиболее многочисленные группы составили пациенты, страдавшие СРК с диареей и СРК с запором.

Было обнаружено, что изолированная форма СРК без явлений перекреста встречалась в 18,7% случаев, сочетание СРК с ФД – в 81,3% случаев. Причем в группе СРК с диареей чаще всего встречался синдром перекреста – у 29 (87,9%) пациентов, в группе СРК с запором – у 23 (79,3%) пациентов, в группе смешанного СРК – у 3 (60%) пациентов, в группе неспецифического типа СРК – у 6 (75%) пациентов в каждой группе. У всех пациентов с диагностированной ФД наблюдались явления ПДС.

В результате наблюдения у пациентов с СРК, в том числе и с синдромом перекреста, к концу 3-месячного курса суммарный балл выраженности боли по ВАШ достоверно снизился с 7,7 до 3,5 балла (рис. 1).

В целом у 84% пациентов, принимавших тримебутин на протяжении 3 мес, отмечалось купирование болевого синдрома на 30% и более к окончанию терапии. Динамика боли по ВАШ представлена на рис. 2.

При детализации степени снижения боли на 3-м визите, т.е. через 1 мес от начала терапии, тримебутин приводил к снижению боли максимально на величину в диапазоне 30–39,9% по сравнению с исходным уровнем у 28% пациентов (рис. 3).

На 5-м визите, через 3 мес терапии частота купирования боли отмечалась уже в диапазоне 60–69,9% (у 21,3% пациентов), в диапазоне 50–59,9% – у 18,7%, 80–89,9% – у 14,7% (рис. 4).

Таким образом, пролонгация курса приема тримебутина до 3 мес представляется оправданной, приводя к большему клиническому эффекту.

Рис. 3. Соотношение долей пациентов со снижением боли по ВАШ на 3-м визите.

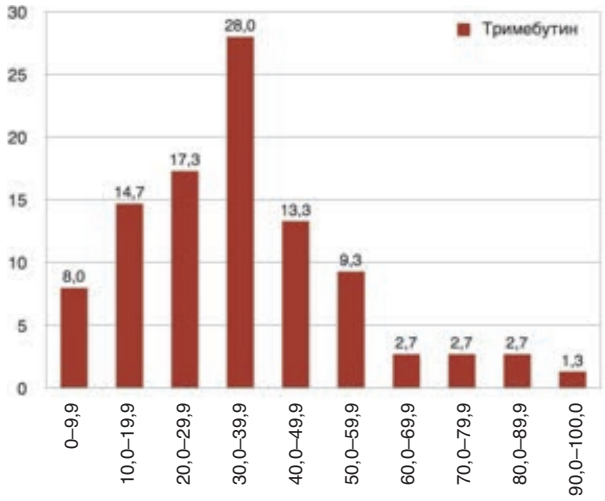

Примечание. По оси X – процент больных без боли.

Рис. 4. Соотношение долей пациентов со снижением боли по ВАШ на 5-м визите.

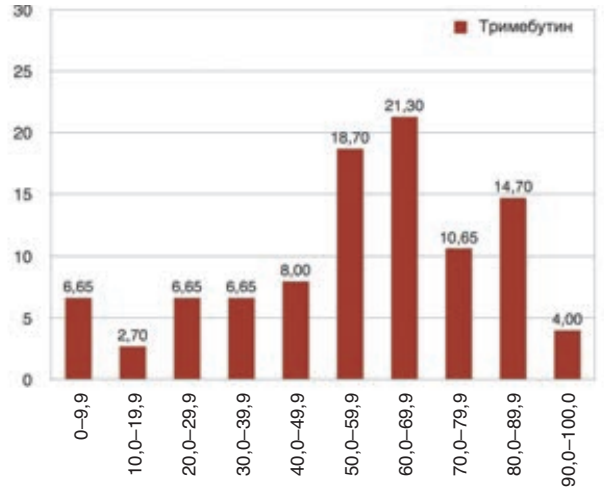

Нормализация характера дефекации отмечалась у 58% пациентов с СРК (диарейная форма) и у 76% пациентов с СРК с преобладанием запоров (рис. 5).

Количество актов дефекации также улучшилось в сторону увеличения у пациентов с СРК с запором на фоне терапии тримебутином и составило 3,2±0,6 раза в неделю к концу лечения (рис. 6).

Положительное влияние тримебутина на состояние пациентов с СРК нашло свое отражение и в динамике качества жизни.

К концу терапии отмечалось достоверное улучшение качества жизни пациентов согласно уменьшению суммарного балла по анкете качества жизни IBs-Qol (Irritable Bowel Syndrome Quality of Life); рис. 7.

Висцеральная гиперчувствительность как одно из основных звеньев патогенеза СРК также являлась мишенью исследуемого препарата тримебутина. Суммарный балл по опроснику для определения VSI достоверно улучшился за 3 мес лечения (рис. 8).

Для удобства некоторых расчетов мы модернизировали градацию степеней тяжести, согласно которой было выделено 3 степени тяжести: легкая, средняя и тяжелая (табл. 2).

Рис. 5. Нормализация характера дефекации (по данным Бристольской шкалы формы стула).

Рис. 6. Динамика количества актов дефекации в неделю.

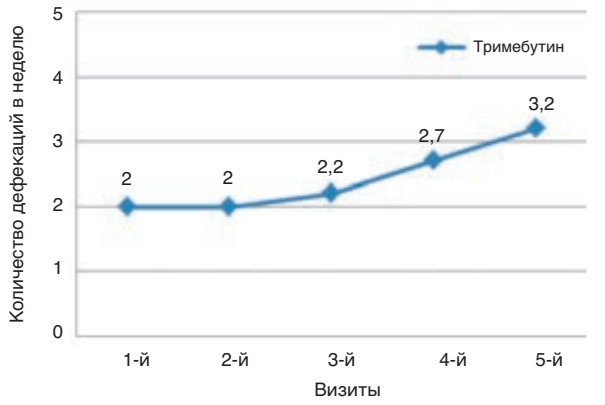

Рис. 7. Динамика суммарного балла по анкете IBs-Qol.

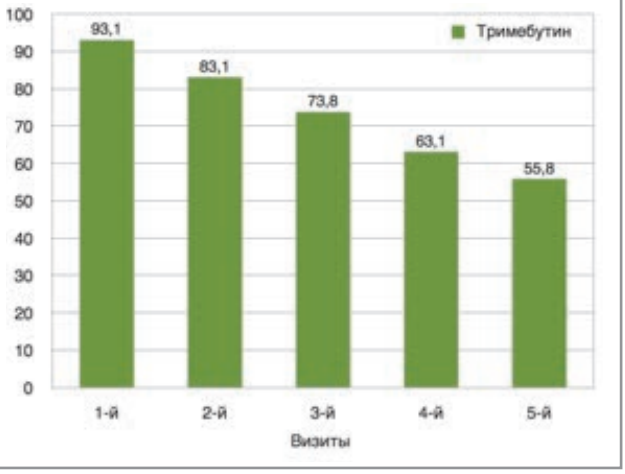

Согласно данному разделению по степеням тяжести мы отметили «перераспределение» пациентов из групп с тяжелой степенью тяжести в начале лечения (1-й визит) в группы со средней и легкой степенью тяжести к окончанию лечения (5-й визит); рис. 9.

Нельзя не отметить положительное влияние тримебутина на симптомы ФД в составе синдрома перекреста. Отметили полное купирование симптомов ФД 20% пациентов, в частности чувства переполнения и раннего насыщения (ПДС) к окончанию курса терапии, независимо от коморбидности с СРК.

Таблица 2. Градация степеней тяжести

Параметр	Легкая степень	Средняя степень	Тяжелая степень
Качество жизни, баллы	34–68	69–102	Более 103
VSI, баллы	90–66	65–41	40–15
Боль по ВАШ, баллы	0–4	5–7	8–10
Характер дефекации	4 и менее дефекаций в день (5-й тип) для СРК с диареей и 4–5 дефекаций в неделю для СРК с запором	5–9 дефекаций в день (6-й тип) для СРК с диареей и 3 дефекации (2-й тип) в неделю для СРК с запором	10 и более дефекаций в день (7-й тип) для СРК с диареей или 2 и менее в неделю (1-й тип) для СРК с запором

Рис. 8. Динамика суммарного балла по VSI.

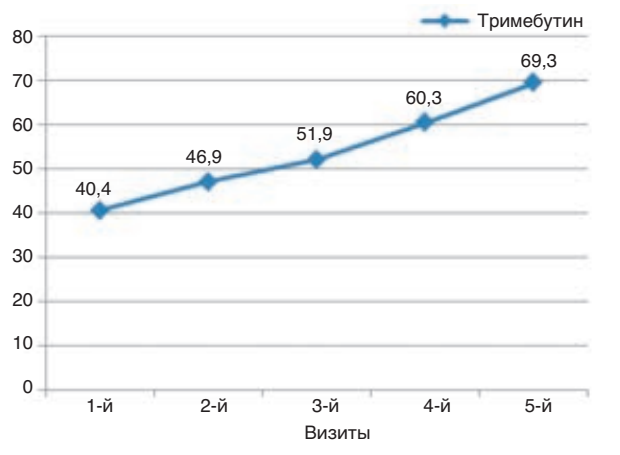

Отдельно следует отметить высокий уровень безопасности 3-месячного курса терапии: на протяжении наблюдения не было выявлено побочных эффектов и явлений непереносимости. Выраженный клинический эффект и хорошая переносимость, безусловно, увеличивают приверженность пациентов терапии, что сказывается на конечном результате лечения.

Таким образом, применение тримебутина у больных с СРК, в том числе с явлениями синдрома перекреста, показало в целом равное положительное влияние на весь комплекс клинической симптоматики заболевания, по-видимому, за счет достоверного снижения выраженности висцеральной гиперчувствительности как одного из основных звеньев патогенеза СРК и ФД, что в конечном счете положительно повлияло на качество жизни пациентов.

Выводы

1. Наблюдается частая ассоциация СРК с ФД (81,3%), изолированная форма СРК без явлений перекреста встречается в 18,7% случаев.
2. Тримебутин по шкале ВАШ достоверно снижает выраженность клинической симптоматики у пациентов с СРК, в том числе и с явлениями «синдрома перекреста», к окончанию 3-месячного курса терапии; нормализует

Рис. 9. Динамика состояния пациентов по основным показателям: VSI, качество жизни и выраженность боли по ВАШ.

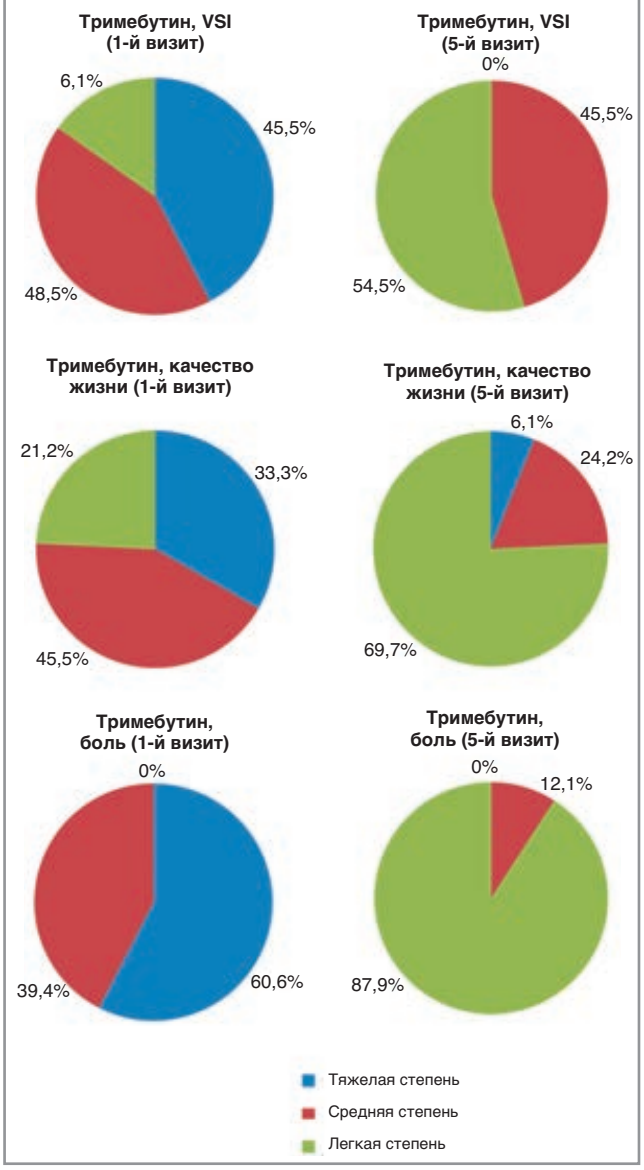

характер дефекации как у пациентов с запором, так и с диареей; снижает висцеральную гиперчувствительность, улучшая качество жизни пациентов.

3. Тримебутин показал хорошую переносимость и безопасность при длительном (3 мес) курсе приема препарата.

На российском фармацевтическом рынке тримебутин представлен рядом генерических препаратов, одними из которых являются Необутин® и Необутин® Ретард (АО «ФП «Оболенское»). Препарат разрешен к применению в качестве средства безрецептурного отпуска. Необутин® выпускается в таблетированной форме с дозировкой 100 и 200 мг; дозировка 300 мг доступна в препарате Необутин® Ретард. Препарат принимается внутрь до приема пищи. Взрослым и детям старше 12 лет Необутин® назначается по 100–200 мг 3 раза в сутки, Необутин® Ретард – по 300 мг 2 раза в сутки.

Скорость наступления эффекта препарата Необутин® в дозе 200 мг изучалась в пилотном исследовании [22]. Перед приемом препарата Необутин® пациенты оценивали боль по 10-балльной шкале. Через 20 мин после приема все пациенты отметили исчезновение (21 пациент – 87,5%) или существенное уменьшение боли (3 пациента – 12,5%, из которых 2 пациента первоначально оценивали боль на 6 баллов, через 20 мин – на 1 балл, а 1 пациент, который первоначально оценивал боль на 7 баллов, через 20 мин оценил ее в 2 балла). Спустя еще 10 мин эти 3 пациента отметили полное исчезновение абдоминальной боли. Таким образом, прием тримебутина позволил быстро купировать боль спустя 20 мин после приема.

В рандомизированном клиническом исследовании, включившем 60 больных с СРК, проведено сравнение эффективности и безопасности применения препаратов Необутин® Ретард (таблетки пролонгированного действия, покрытые пленочной оболочкой, 300 мг, производства АО «ФП «Оболенское») и Тримедат (таблетки 200 мг производства ОАО «Валента Фармацевтика», Россия) [23]. Назначение препаратов Необутин® Ретард 300 мг и Тримедат, таблетки 200 мг, приводит к значимым и сопоставимым позитивным клиническим эффектам в отношении купирования симптомов СРК. Рекомендованный режим приема препарата Необутин® Ретард (2 раза по 300 мг) по удобству превосходит традиционный режим приема препарата Тримедат (3 раза по 200 мг).

Литература/References

1. Самсонов А.А., Караулов С.А., Ульянкина Е.В., Яшина А.В. Перекрест клинических симптомов функциональной диспепсии и синдрома раздраженного кишечника, их динамика на фоне комбинированной терапии прокинетиками и пробиотиками. Consilium Medicum. 2015; 17 (8): 51–4. / Samsonov A.A., Karaulov S.A., Uliankina E.V., Yashina A.V. Crossing the clinical symptoms of functional dyspepsia and irritable bowel syndrome, and their dynamics in the combined therapy prokinetic and probiotics. Consilium Medicum. 2015; 17 (8): 51–4. [in Russian]
2. Маев И.В., Черемушкин С.В., Кучерявый Ю.А., Черемушкина Н.В. Алгоритм ведения пациентов с синдромом раздраженного кишечника. Римские критерии IV. РМЖ. 2017; 10: 718–22. / Maev I.V., Cheremushkin S.V., Kucheryavyj Yu.A., Cheremushkina N.V. Algoritm vedeniya pacientov s sindromom razdrazhennogo kishechnika. Rimskie kriterii IV. RMZh. 2017; 10: 718–22. [in Russian]
3. Stanghellini V, Chan FK, Hasler WL et al. Gastroduodenal Disorders. Gastroenterology 2016; 150 (6): 1380–92.
4. Маев И.В., Андреев Д.Н., Дичева Д.Т. и др. Функциональная диспепсия: современное состояние проблемы. Мед. вестн. МВД. 2013; 4: 38–45. / Maev I.V., Andreev D.N., Dicheva D.T. i dr. Funktsional'naya dispepsiya: sovremennoe sostoyanie problemy. Med. vestn. MVD. 2013; 4: 38–45. [in Russian]
5. Маев И.В., Дичева Д.Т., Щегланова М.П. и др. Функциональная диспепсия в свете Римских критериев IV пересмотра (2016). Гастроэнтерология (Прил. к журн. Consilium Medicum). 2016; 2: 5–10. / Maev I.V., Dicheva D.T., Shcheglanova M.P. et al. Functional dyspepsia in the context of the 2016 Rome IV updates. Consilium Medicum. Gastroenterology (Suppl.). 2016; 2: 5–10. [in Russian]
6. Persson R, Wensaas K-A, Hanevik K et al. The relationship between irritable bowel syndrome, functional dyspepsia, chronic fatigue and overactive bladder syndrome: a controlled study 6 years after acute gastrointestinal infection. BMC Gastroenterol 2015; 15: 66.
7. Perveen I, Rahman MM, Saha M et al. Prevalence of irritable bowel syndrome and functional dyspepsia, overlapping symptoms, and associated factors in a general population of Bangladesh. Indian J Gastroenterol 2014; 33 (3): 265–73. DOI: 10.1007/s12664-014-0447-1
8. Symptom overlaps between functional heartburn, functional dyspepsia, and irritable bowel syndrome. Da Xue Xue Bao Yi Xue Ban. 2014; 45 (3): 489–92.
9. Kumagai H, Yokoyama K, Imagawa T, Yamagata T. Functional dyspepsia and irritable bowel syndrome in teenagers: Internet survey. Pediatr Int 2016; 58 (8): 714–20. DOI: 10.1111/ped.12884
10. Miwa H. Why dyspepsia can occur without organic disease: pathogenesis and management of functional dyspepsia. J Gastroenterol 2012; 47: 862–71.
11. Camilleri M, Tack JF. Current medical treatments of dyspepsia and irritable bowel syndrome. Gastroenterol Clin North Am 2010; 39: 481–93.
12. Маев И.В., Самсонов А.А., Андреев Д.Н. Современный алгоритм ведения пациентов с синдромом хронического запора с позиций внедрения новых фармакологических препаратов. Фарматека. 2012; 13: 37–43. / Maev I.V., Samsonov A.A., Andreev D.N. Sovremennyi algoritm vedeniya patsientov s sindromom khronicheskogo zapora s pozitsii vnedreniya novykh farmakologicheskikh preparatov. Farmateka. 2012; 13: 37–43. [in Russian]
13. Кучерявый Ю.А., Андреев Д.Н. Перспективы лечения кислотозависимых заболеваний. Клин. перспективы гастроэнтерологии, гепатологии. 2014; 2: 15–24. / Kucheryavyj Yu.A., Andreev D.N. Perspektivy lecheniya kislotozavisimyh zabolevanij. Klin. perspektivy gastroenterologii, gepatologii. 2014; 2: 15–24. [in Russian]
14. Garros A, Mion F, Marjoux S et al. Factors associated with nonresponse to proton pump inhibitors therapy in patients referred for esophageal pH-impedance monitoring. Dis Esophagus 2015.
15. Bitar KN, Makhlouf GM. Selective presence of opiate receptors on intestinal circular muscle cells. Life Sci 1985; 37: 1545–50.

16. Allescher HD, Ahmad S, Kostka P et al. Distribution of opioid receptors in canine small intestine: implications for function. Am J Physiol 1989; 256: 966–74.
17. Баранская Е.К., Шульпекова Ю.О. Значение опиоидной системы кишечника и способы лекарственного воздействия на нее. Гастроэнтерология (Прил. к журн. Consilium Medicum). 2010; 1: 44–8. / Baranskaya E.K., Shulpekova Yu.O. Znachenie opioidnoj sistemy kishechnika i sposoby lekarstvennogo vozdejstviya na nee. Gastroenterology (Suppl. Consilium Medicum). 2010; 1: 44–8. [in Russian]
18. Белоусова Е.А., Булгаков С.А. Лекарственные средства – лиганды опиатных рецепторов и их применение в гастроэнтерологии. Фарматека. 2011; 2 (215): 26–31. / Belousova E.A., Bulgakov S.A. Lekarstvennye sredstva – ligandy opiatnyh receptorov i ih primenenie v gastroenterologii. Farmateka. 2011; 2 (215): 26–31. [in Russian]
19. Delvaux M, Wingate D. Trimebutine: mechanism of action, effects on gastrointestinal function and clinical results. J Int Med Res 1997; 25 (5): 225–46.
20. Zhong YQ, Zhu J, Guo JN et al. A randomized and case-control clinical study on trimebutine maleate in treating functional dyspepsia coexisting with diarrhea-dominant irritable bowel syndrome. Zhonghua Nei Ke Za Zhi 2007; 46 (11): 899–02.
21. Минушкин О.Н. Сочетанные функциональные расстройства ЖКТ. Их диагностика и лечебные подходы. Мед. совет. 2015; 13: 20–5. / Minushkin O.N. Sochetannye funkcionalnye rasstrojstva ZhKT. Ih diagnostika i lechebnye podhody. Med. sovet. 2015; 13: 20–5. [in Russian]
22. Трухан Д.И., Гришечкина И.А., Быховцев Н.А. Тримебутин в лечении синдрома раздраженного кишечника и других функциональных гастроинтестинальных расстройств. Мед. совет. 2016; 19. / Truhan D.I., Grishechkina I.A., Byhovcev N.A. Trimebutin v lechenii sindroma razdrazhennogo kishechnika i drugih funkcionalnyh gastrointestinalnyh rasstrojstv. Med. sovet. 2016; 19. [in Russian]
23. Бородулина Е.В., Мареев И.В., Колокольцова М.Ю и др. Сравнительная эффективность препаратов Необутин® Ретард, таблетки пролонгированного действия, покрытые пленочной оболочкой, 300 мг, и Тримедат®, таблетки 200 мг, у больных синдромом раздраженного кишечника. Фарматека. 2017; s5. / Borodulina E.V., Mareev I.V., Kolokolcova M.Yu i dr. Sravnitelnaya effektivnost preparatov Neobutin® Retard, tabletki prolongirovannogo dejstviya, pokrytye plenochnoj obolochkoj, 300 mg, i Trimedat®, tabletki 200 mg, u bolnyh sindromom razdrazhennogo kishechnika. Farmateka. 2017; s5. [in Russian]

СВЕДЕНИЯ ОБ АВТОРАХ

Маев Игорь Вениаминович – акад. РАН, д-р мед. наук, проф., зав. каф. внутренних болезней и гастроэнтерологии ФГБОУ ВО «МГМСУ им. А.И.Евдокимова»

Самсонов Алексей Андреевич – д-р мед. наук, проф. каф. пропедевтики внутренних болезней и гастроэнтерологии ФГБОУ ВО «МГМСУ им. А.И.Евдокимова». E-mail: aleksey.samsonov@gmail.com

Семенова Александра Валерьевна – ассистент каф. пропедевтики внутренних болезней и гастроэнтерологии ФГБОУ ВО «МГМСУ им. А.И.Евдокимова»

Кузнецова Елена Ивановна – ординатор каф. пропедевтики внутренних болезней и гастроэнтерологии ФГБОУ ВО «МГМСУ им. А.И.Евдокимова»

Андреев Дмитрий Николаевич – канд. мед. наук, ассистент каф. пропедевтики внутренних болезней и гастроэнтерологии, науч. сотр. лаб. функциональных методов исследования в гастроэнтерологии ФГБОУ ВО «МГМСУ им. А.И.Евдокимова»

Лобанова Елена Георгиевна – д-р мед. наук, проф. каф. фармакологии ФГБОУ ВО «МГМСУ им. А.И.Евдокимова»

DOI: 10.26442/2075-1753_2018.8.80-84

Особенность молекулярно-биологических механизмов антацида Антарейт: множественность лечебных эффектов

О.А.Громова✉[1], И.Ю.Торшин[1], В.А.Максимов[2]

[1]ФГБУ «Федеральный исследовательский центр "Информатика и управление"» РАН. 119333, Россия, Москва, ул. Вавилова, д. 40;
[2]ФГБОУ ДПО «Российская медицинская академия непрерывного профессионального образования» Минздрава России. 125993, Россия, Москва, ул. Баррикадная, д. 2/1
✉unesco.gromova@gmail.com

Препарат Антарейт – комбинация магалдрата (антацида нового поколения) с симетиконом (противопенным компонентом для уменьшения метеоризма). Антацидный эффект магалдрата развивается быстро (1–2 мин) и сохраняется на протяжении длительного времени (до 3 ч). Магалдрат – антацид мультитаргетного воздействия, проявляющий адсорбирующее, обволакивающее, а также выраженное цитопротективное действие на слизистую оболочку желудка. При растворении магалдрата в соляной кислоте кристаллическая структура этого вещества обусловливает формирование плотноупакованных частиц гексааквaалюминия. Данные частицы обволакивают область изъязвления, причем размер их (2 мкм) таков, что облегчает миграцию эпителиоцитов и фибробластов в процессе репарации стенки желудка. В результате модулируется метаболизм простагландинов, повышаются уровни вазодилататора оксида азота, улучшается микроциркуляция тканей, также проявляются антигистаминные эффекты – важные составляющие мультитаргетного действия магалдрата.

Ключевые слова: антациды, G-белки, магалдрат, Антарейт, фармакокинетика, фармакодинамика, интеллектуальный анализ данных.
Для цитирования: Громова О.А., Торшин И.Ю., Максимов В.А. Особенность молекулярно-биологических механизмов антацида Антарейт: множественность лечебных эффектов. Consilium Medicum. 2018; 20 (8): 80–84. DOI: 10.26442/2075-1753_2018.8.80-84

Review

Characteristic property of molecular and biological mechanisms of Antareit antacid: multiplicity of therapeutic effects

O.A.Gromova✉[1], I.Yu.Torshin[1], V.A.Maksimov[2]

[1]Federal Research Centre "Information and Management" of the Russian Academy of Sciences. 119333, Russian Federation, Moscow, ul. Vavilova, d. 40;
[2]Russian Medical Academy of Continuous Professional Education of the Ministry of Health of the Russian Federation. 125993, Russian Federation, Moscow, ul. Barrikadnaia, d. 2/1
✉unesco.gromova@gmail.com

Abstract
Antareit is a combination of magaldrate (new generation antacid) with simeticone (anti-foaming agent used to reduce bloating). Magaldrate anti-acid effect develops quickly (in 1–2 minutes) and preserves for a long time (up to 3 hours). Magaldrate is a multitarget antacid that has adsorbing, enveloping and significant cytoprotective effect on gastric mucosa. When magaldrate dissolves in hydrochloric acid its crystal structure provides forming of tightly-packed hexaaquaaluminium particles. These particles envelop the ulceration area and their size (2 μm) enables epithelial cells and fibroblasts migration in gastric wall reparation process. As a result prostaglandin metabolism is modulated, nitrogen oxide vasodilatator level increases, tissue microcirculation improves and antihistamine effects manifest. These processes are important components of multitarget magaldrate effect.

Key words: antacids, G-proteins, magaldrate, Antareit, pharmacokinetics, pharmacodynamics, data mining.
For citation: Gromova O.A., Torshin I.Yu., Maksimov V.A. Characteristic property of molecular and biological mechanisms of Antareit antacid: multiplicity of therapeutic effects. Consilium Medicum. 2018; 20 (8): 80–84. DOI: 10.26442/2075-1753_2018.8.80-84

Введение

Антациды – лекарственные средства, нейтрализующие избыточную соляную кислоту (HCl) в желудке. По быстроте действия их подразделяют на препараты *короткого действия* (5–30 мин) на основе гидрокарбоната/карбоната натрия, магния и кальция и более *длительного действия* (до 2–3 ч) алюминиево-магниевые антациды.

Обычно основным механизмом действия антацидных препаратов считается просто нейтрализация избытка HCl желудка. Однако имеющиеся данные фундаментальных и клинических исследований указывают на гораздо более широкий спектр биологического действия некоторых антацидов. Так, алюминиево-магниевые антациды могут связывать и нейтрализовывать желчные кислоты, стимулировать продукцию муцина, оказывая обволакивающее действие, что повышает сохранность слизистой оболочки желудка и даже стимулировать ее восстановление. Тем не менее далеко не все антациды обладают репаративными способностями. Поэтому выбор врачом того или иного антацида должен быть основан на рассмотрении всего спектра фармакологического действия.

Новый препарат Антарейт является единственным комбинированным средством, основанным на синергидной комбинации антацидного вещества – магалдрата и хорошо известного антивспенивателя – симетикона. Показан при симптомах, связанных с повышенной кислотностью желудочного сока и рефлюкс-эзофагитом (изжога, отрыжка «кислым вкусом», нерегулярные боли в области желудка, чувство переполнения или тяжести в эпигастральной области), метеоризме и диспепсии (вызванной нарушениями в диете, приемом некоторых лекарственных средств, злоупотреблением алкоголем, никотином или кофе).

Фармакологические свойства магалдрата принципиально отличаются от других антацидов. Магалдрат – алюминия магния гидроксид сульфат с формулой $Al_5Mg_{10}(OH)_{31}(SO_4)_2$ – развивает антацидный эффект в считанные минуты (1–2 мин), поддерживает значение внутрижелудочного pH в диапазоне 3–5 достаточно продолжи-

Рис. 1. Кристаллическая структура магалдрата: *а* – вид сверху фрагмента кристалла (вдоль оси «z»); *б* – вид сбоку (вид вдоль оси «a»); *в* – для сравнения приведены структуры цепей гидроксида алюминия; *г* – гидроксида магния, не образующие кристаллическую структуру.

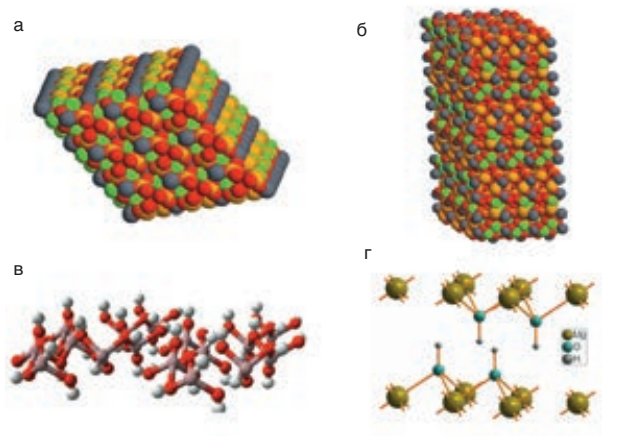

тельное время (до 3 ч). К тому же магалдрат снижает ульцерацию стенки желудка, уровень перекисного окисления липидов [1], адсорбирует желчные кислоты, адсорбирует и инактивирует гормон пепсин [2], модулирует синтез простагландина E_2 ($ПГЕ_2$), проявляет холинергическое действие и антигистаминные эффекты, снижает количество антральных G-клеток [3], участвующих в секреции HCl. Интересно также подчеркнуть, что после нейтрализации HCl желудка гастропротекторное действие магалдрата не ослабляется, а, наоборот, усиливается [4].

Особенности структуры и фармакологические эффекты магалдрата

Состав антацидов на основе гидроксидов алюминия/магния значительно варьирует, даже в пределах одного и того же антацидного препарата [5]. Например, альмагат и альмагцит, которые считаются оригинальными фармакологическими веществами, представляют собой в действительности смеси из гидротальката, гидроксикарбоната магния и/или карбоната магния и аморфного гидроксида алюминия. Из исследованных в работе [5] действующих начал различных антацидов только образцы магалдрата содержали *высокую долю основного вещества* – кристаллическая фаза $Al_5Mg_{10}(OH)_{31}(SO_4)_2$ – *и незначительное количество аморфного гидроксида алюминия*.

По сравнению с *магалдратом* гидроксиды алюминия/магния *проявляют бóльшую токсичность, ассоциированную с поступлением избытка алюминия*. Пациенты, которым предстояла операция на головном мозге, за 10 дней до нее получали антацид на основе гидроксидов алюминия/магния или магалдрат. Анализ хирургически удаленной ткани головного мозга выявил *более высокие уровни алюминия у пациентов, получавших аморфные гидроксиды алюминия/магния*, по сравнению с больными, использовавшими магалдрат [6]. Это может быть связано с тем, что данное вещество с упорядоченной кристаллической структурой (рис. 1), которая более устойчива к действию HCl желудочного сока, чем аморфные гидроксиды алюминия/магния, не образующие кристаллической структуры.

Кристаллическая решетка магалдрата растворяется медленно и обеспечивает стабильно низкое высвобождение ионов гексааквaалюминия и магния, осаждающихся на поверхности слизистой оболочки. Исследование с использованием ядерного магнитного резонанса продемонстрировало, что смеси $AL(OH)_3/Mg(OH)_2$ показывают резкий всплеск концентраций иона гексааквaалюминия при добавлении кислоты с его последующей медленной элиминацией из раствора. Магалдрат, наоборот, демонстрирует устойчивое увеличение катиона гексааквaалюминия при добавлении кислоты [7].

Исследования светорассеяния, которые позволяют измерить распределение размеров частиц в растворах, показали, что частицы магалдрата и смесей гидроксидов алюминия/магния действительно ведут себя по-разному при растворении в HCl. Попадая в насыщенный HCl желудочный сок, кристаллические частицы магалдрата быстро начинают уменьшаться в размере, причем чем концентрация HCl выше, тем данный процесс течет быстрее. При этом происходит нейтрализация всего гидроксида магния из кристаллических частиц магалдрата, и кислотность по pH снижается. Затем по достижении pH 3,5–4,5 размер частиц в желудочном соке несколько увеличивается, достигая диаметра 2 мкм, и остается стабильным [7].

И, наоборот, в случае растворения аморфных смесей $AL(OH)_3/Mg(OH)_2$ в HCl образуются частицы, состоящие из ядра гидроксида магния, окруженного оболочкой из гидроксида алюминия. Они демонстрируют медленную эрозию гидроксида алюминия с последующим полным распадом частиц и диссипацией ионов магния и алюминия в образующемся растворе, что может стать условием для формирования алюмотоксикоза [7].

Влияние иона гексааквaалюминия на ранозаживление и гастропротекцию через модуляцию метаболизма простагландинов

Имеющиеся данные позволяют утверждать, что *эффекты ионов алюминия на метаболизм простагландинов и синтез оксида азота (NO) обусловлены именно активацией Gq-белка Gαq/11* [8, 9]. Показано, что активация G-белков (посредством их специфического эндогенного активатора, молекулы ГТФ-γ-S) действительно повышает синтез и секрецию $ПГЕ_2$ [10, 11]. Поскольку в обеспечении воздействия ионов алюминия на уровни $ПГЕ_2$ важную роль играет активность протеинкиназы C [12], то это указывает на их активацию *именно Gq-*, а не Gs-белков, которые активируют аденилатциклазы.

Влияние ионов гексааквaалюминия из магалдрата на метаболизм простагландинов подтверждается результатами биохимических и экспериментальных исследований. Магалдрат значительно стимулировал выделение $ПГЕ_2$ в изолированных желудочных клетках in vitro. Во второй части исследования антацид наносили на слизистую желудка во время гастроскопии, а через 5 и 10 мин проводили биопсию того же участка. Биопсия слизистой оболочки желудка подтвердила достоверно более высокую секрецию $ПГЕ_2$ [13]. Концентрация $ПГЕ_2$ значительно увеличивается уже при низких дозах алюминия, что способствует заживлению язв желудка [14].

Влияние алюминия на метаболизм NO

Магалдрат предотвращает образование желудочных поражений, вызванных этанолом, аспирином или иммобилизационным стрессом. В эксперименте было показано, что гастропротекторные эффекты, аналогичные действию алюмомагниевых антацидов, обусловлены не только воздействием $ПГЕ_2$, подъемом секреции слизи в ответ на повреждающие факторы [15], но также и воздействием эндогенного вазодилататора NO. Стимулируемая алюминием NO-зависимая вазодилатация увеличивает микроциркуляцию крови в слизистой оболочке желудка, что повышает обеспеченность тканей желудка кислородом и нутриентами и способствует гастропротекции. И наоборот, применение селективного ингибитора NO-синтазы блокировало гастропротекторные и гиперемические эффекты алюмосодержащих антацидов [16].

Таким молекулярным механизмом является модуляция ионами Al^{3+} активности белков внутриклеточной передачи

сигнала (прежде всего активация сигнальных G-белков). Хорошо известно, что блокада активности G-белков приводит к выраженным нарушениям синтеза и секреции NO [17].

Скорость миграции клеток и особенности фармакокинетики магалдрата, способствующие ускорению заживления эрозии слизистой оболочки желудочно-кишечного тракта

Процесс заживления повреждений как на коже, так и на слизистых оболочках желудочно-кишечного тракта (ЖКТ) включает 2 важные стадии:

1) воспаление и удаление бактериальных загрязнений;
2) деление и миграцию клеток, восстанавливающих структуру ткани.

Эти фазы характеризуются различными типами клеток, которые передвигаются в области повреждения ткани. Сначала осуществляется инфильтрация разных воспалительных клеток (нейтрофилы, макрофаги и др.) через стенки капилляров с последующей миграцией клеток иммунной системы в область раны, где они уничтожают болезнетворные микроорганизмы. Затем происходит интенсификация деления фибробластов и клеток эндотелия, осуществляется их миграция к очагу повреждения для грануляции и реэпителизации области повреждения.

Обеспечение адекватной скорости миграции клеток в область повреждения имеет принципиальное значение для восстановления тканей, ведь скорость миграции клеток на место раны должна быть достаточно быстрой, чтобы избежать скарификации и низкого качества излечиваемой ткани. Принимая во внимание агрессивность среды ЖКТ (избыточный выброс HCl, желчных кислот, инфекции *Helicobacter pylori* и пр.), достаточная скорость миграции клеток для заживления эрозивных повреждений желудка и кишечника особенно важна.

Отметим, что адгезия кератиноцитов, фибробластов и других типов клеток, участвующих в заживлении ран, сильно зависит от степени «зернистости» субстрата, к которому адгезируются клетки. Например, исследования адгезии кератиноцитов и фибробластов к наноперфорированной поверхности из оксида алюминия показали, что размер пор существенно влияет на скорость миграции клеток [18].

Таким образом, для ранозаживления важны не только оптимальные концентрации иона алюминия, но и оптимальная «зернистость» субстрата, по которому передвигаются клетки (в соответствии с результатами цитированного выше исследования размер «зерен» должен быть не менее чем 500 нм). Рассматриваемые далее особенности фармакокинетики магалдрата указывают на его уникальность и с точки зрения оптимальных концентраций алюминия, и с точки зрения «зернистости» формируемого субстрата.

В отличие от многих других алюмомагниевых антацидов, содержащих смеси аморфных гидроксидов алюминия и магния, магалдрат – вещество с точно известным составом, отраженным в формуле $Al_5Mg_{10}(OH)_{31}(SO_4)_2$, которое формирует *упорядоченную кристаллическую структуру* [4].

Из полученных в работе [19] результатов анализа динамики светорассеяния при растворении магалдрата и гидроксидов алюминия/магния в HCl желудка следуют несколько важных выводов, качественно описывающих фармакокинетику магалдрата.

Во-первых, при растворении кристаллов магалдрата происходит *быстрый переход в раствор ионов магния*, чему соответствует выраженный пик концентрации магния (рис. 2). Ионы магния способствуют заживлению эрозий слизистой оболочки желудка [20].

Во-вторых, образующиеся при растворении кристаллов магалдрата частицы содержат структурированный, плотно упакованный гидроксид алюминия, поскольку, в соответствии с данными работы L.Guterman и соавт. [19], эти *частицы характеризуются стабильным размером*. Поэтому секреция алюминия из этих частиц происходит постепенно и достаточно медленно (см. рис. 2), что *обеспечивает поддержание нетоксических концентраций ионов алюминия и предупреждает возникновение алюмотоксикоза.*

Рис. 2. Качественные особенности фармакокинетики растворения магалдрата и гидроксидов алюминия/магния в HCl (по результатам анализа светорассеяния).

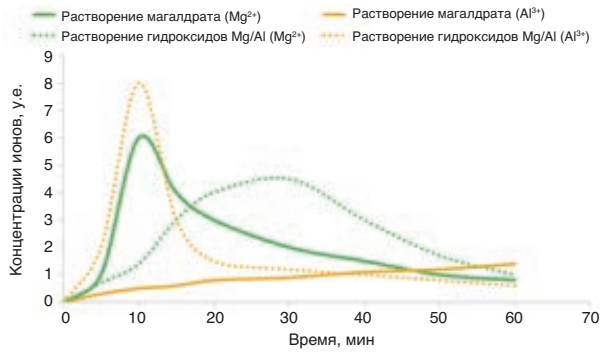

В-третьих, растворение смесей аморфных $AL(OH)_3/Mg(OH)_2$ приводит к формированию более выраженного пика концентрации ионов алюминия (см. рис. 2), так как в отличие от магалдрата при поступлении смесей $AL(OH)_3/Mg(OH)_2$ первым начинает быстро рассеиваться (диссипировать) именно алюминий (Al^{3+}). Магалдрат, наоборот, демонстрирует устойчивое плавное увеличение концентрации ионов гексааквaалюминия при добавлении HCl [7, 19], что характеризует его как препарат с благоприятным профилем безопасности, *без резкого всплеска концентраций иона алюминия.*

В-четвертых, как было отмечено ранее, средний размер стабильных частиц гидроксида алюминия, образуемых при растворении мелкокристаллического магалдрата, составляет 2±0,5 мкм, где 0,5 мкм – стандартное отклонение. Это означает, что 50% образующихся частиц менее чем 2 мкм в диаметре, т.е. *сравнимы с размером нанопор, обеспечивающих наилучшие условия для миграции клеток* (0,5–2 мкм, см. ранее). Кроме того, на поверхности стабильных частиц гидроксида алюминия может происходить эффективная адсорбция факторов свертывания крови II, VII, IX и X [21], *что будет способствовать остановке внутрижелудочных кровотечений.* Все эти особенности фармакокинетики магалдрата обеспечивают быстрое начало антацидного эффекта, высокий репаративный потенциал и высокую безопасность применения препарата.

Биологические роли магния и заживление эрозивных повреждений слизистой оболочки желудка

Магалдрат относится к алюмомагниевым антацидам. Помимо воздействия ионов гексааквaалюминия на заживление ран магалдрат также является донором ионов магния, важных для заживления эрозивных повреждений слизистой ЖКТ [22–24].

В эксперименте ионы магния проявляют противоязвенные свойства против индуцированных индометацином язв желудка. На фоне применения магния отмечалось значительное снижение балла язвы (9,4±0,8) по сравнению с контролем (20,8±0,9). При этом возрастало число слизистых клеток (264,6±8,3) по сравнению с контролем (170,0±17,7) [25].

Заключение

Несмотря на широкий спектр лекарственных средств, относящихся к антацидам, выбор наиболее эффективного и безопасного препарата по-прежнему актуален. В этом

Рис. 3. Особенности фармакокинетики и фармакодинамики магалдрата.

Классификация антацидов по фармакологическим свойствам

Антацид	Всасывающийся	Скорость антацидного эффекта (по результатам сравнительного анализа данных)	Продолжительность действия	Регенераторные эффекты	Нежелательные эффекты
Натрия гидрокарбонат (пищевая сода) в составе препарата Гевискон двойное действие	++++	++++	+	-	Газы в желудке, растяжение желудка, отрыжка, гиперсекреция HCl, алкалоз, боли в животе, гипертонический криз, тревожность
Кальция карбонат (в составе препаратов Ренни, Гевискон двойное действие, Рамни)	++++	+++	+	-	Газы в желудке, отрыжка, гиперсекреция HCl
Магния карбонат (в составе препаратов Ренни, Рамни)	++++	+++	+	+	Газы в желудке отрыжка, гиперсекреция HCl, диарея
Альгинат натрия в составе препарата Гевискон		-	*	-	Аллергические реакции
Магния гидроксид (в составе препаратов Маалокс, Алмагель, Гастал, Гастрацид, Аджифлюкс)	+++	+++	+++	+	Диарея, диспепсия
Алюминия гидроксид (в составе препаратов Маалокс, Алмагель, Гастрацид, Аджифлюкс)	+++	+++	+++	+	Гипофосфатемия, алюмотоксикоз, нефрокальциноз
Гидроталцит (в составе препаратов Гастал, Рутацид)	++	++++	+++	+	Запор/диарея
Фосфат алюминия (в составе препарата Фосфалюгель)	++	+++	+++	+	Запор
Магалдрат (в составе препарата Антарейт)	++	++++	++++	++++	Запор/диарея, аллергические реакции, тошнота

Примечание. Количественная оценка эффекта обозначена числом знаков «+» или знаком «-» (отсутствие). Например, «++++» соответствует сильному всасыванию, «+» – слабому, а «-» – отсутствию всасывания. *образует защитный барьер на поверхности содержимого желудка.

вопросе врач должен опираться не только на скорость наступления антацидного эффекта, но и на такие характеристики антацидов, как продолжительность поддержания оптимального pH 3–5 в желудке, наличие у препарата дополнительных цитопротективных и регенераторных возможностей (см. таблицу). Желательно, чтобы антацидный препарат не только устранял избыток HCl, но и не вмешивался в минеральный обмен (образовывал невсасывающиеся соединения магния, алюминия), также не вызывал повышенного газообразования и в целом обладал благоприятным профилем безопасности.

Точный состав и кристаллическая структура магалдрата обусловливают существование четкого механизма фармакологического действия. Растворение препарата в HCl желудка приводит к образованию стабильных, плотноупакованных частиц гексааквaалюминия (рис. 3).

Параллельно происходит переход в раствор значительного количества ионов магния, который является важным синергистом алюминия в заживлении ран. Эти частицы, во-первых, адсорбируются на поверхности язвенного повреждения (так как магалдрат обладает обволакивающим эффектом) и, во-вторых, будучи оптимального размера, способствуют более быстрой миграции фибробластов и других видов клеток в зону эрозивного повреждения желудочной стенки.

Кроме того, магалдрат отличается наиболее благоприятным профилем антацидного действия. С одной стороны, он быстро облегчает гиперацидное состояние пациента (в течение 1–2 мин) и способствует длительному (до 3 ч) поддержанию комфортного диапазона pH (3–5). С другой стороны, магалдрат не вызывает алюмотоксикоза, диспепсии и газообразования в желудке. Кроме того, препарат проявляет комплексные регенераторные эффекты: увеличивает секрецию слизи в ответ на повреждающие факторы, облегчает миграцию эпителиоцитов и фибробластов при заживлении эрозий слизистой, модулирует метаболизм простагландинов, повышает уровни вазодилататора NO, улучшает микроциркуляцию тканей, а также проявляет антигистаминные эффекты.

Таким образом, препарат Антарейт, который представляет собой комбинацию антацида нового поколения – магалдрата и противопенного агента симетикона, в наибольшей степени отвечает требованиям, предъявляемым к современному антациду, и может занять достойное место в практике врача.

Работа выполнена при участии гранта РФФИ 15-07-04050.

Литература/References

1. Patel AV, Santani DD, Goyal RK. Antiulcer activity and the mechanism of action of magaldrate in gastric ulceration models of rat. Indian J Physiol Pharmacol 2000; 44 (3): 350–4.
2. Cousar GD, Gadacz TR. Comparison of antacids on the binding of bile salts. Arch Surg. 1984; 119 (9): 1018–20.
3. Arnold R, Garbe I, Koop H et al. Effect of antacid and H2-receptor blocker treatment on gastric endocrine cells. Scand J Gastroenterol (Suppl.) 1984; 101: 31–7.
4. Громова О.А., Торшин И.Ю., Максимов В.А. Магалдрат как антацид с мультитаргетным воздействием: клинико-фармакологическое эссе. Лечащий врач. 2018; 2: 7. / Gromova O.A., Torshin I.Yu., Maksimov V.A. Magaldrat kak antacid s multitargetnym vozdejstviem: kliniko-farmakologicheskoe esse. Lechashij vrach. 2018; 2: 7. [in Russian]
5. Peterson CL, Perry DL, Masood H et al. Characterization of antacid compounds containing both aluminum and magnesium. I. Crystalline powders. Pharm Res 1993; 10 (7): 998–1004.
6. Winterberg B, Bertram H, Rolf N et al. Differences in plasma and tissue aluminum concentrations due to different aluminum-containing drugs in patients with renal insufficiency and with normal renal function. J Trace Elem Electrolytes Health Dis 1987; 1 (2): 69–72.
7. Wilson GE Jr, Falzone CJ, Johnson R, Lee HK. Action of hydrochloric acid on aluminum hydroxide-magnesium hydroxide gels and magaldrate: 27Al NMR and pH-stat studies. J Pharm Sci 1985; 74 (10): 1075–7.
8. Торшин И.Ю., Громова О.А. Экспертный анализ данных в молекулярной фармакологии. 2012. / Torshin I.Yu., Gromova O.A. Ekspertnyj analiz dannyh v molekulyarnoj farmakologii. 2012. [in Russian]
9. Wessel K, Resch K, Kaever V. Aluminium fluoride enhances phospholipase A2 activity and eicosanoid synthesis in macrophages. Eicosanoids 1989; 2 (4): 223–7.
10. Ong J, Kerr DI. Interactions of N-ethylmaleimide and aluminium fluoride with GABAB receptor function in rat neocortical slices. Eur J Pharmacol 1995; 287 (2): 197–200.
11. Liu P, Wen M, Hayashi J. Guanine nucleotide-binding protein stimulates arachidonic acid metabolism in TEA3A1 thymic epithelial cells by stimulating release and inhibiting incorporation of arachidonic acid. Biochem Mol Biol Int 1993; 31 (4): 613–25.
12. Rawlinson SC, Wheeler-Jones CP, Lanyon LE. Arachidonic acid for loading induced prostacyclin and prostaglandin E (2) release from osteoblasts and osteocytes is derived from the activities of different forms of phospholipase A (2). Bone 2000; 27 (2): 241–7.
13. Schmidt C, Baumeister B, Kipnowski J et al. Magaldrate stimulates endogenous prostaglandin E2 synthesis in human gastric mucosa in vitro and in vivo. Hepatogastroenterol 1998; 45 (24): 2443–6.
14. Berstad K, Vergin H, Postius S et al. Gastric prostaglandin E2 release induced by aluminium hydroxide and aluminium hydroxide-containing antacids in rats. Effect of low doses and citric acid. Scand J Gastroenterol 1987; 22 (7): 884–8.
15. Borella LE, DiJoseph JF, Mir GN. Cytoprotective and antiulcer activities of the antacid magaldrate in the rat. Arzneimittel-Forschung 1989; 39 (7): 786–9.
16. Konturek SJ, Brzozowski T, Majka J et al. Nitric oxide in gastroprotection by aluminium-containing antacids. Eur J Pharmacol 1992; 229 (2–3): 155–62.
17. Evora PR, Pearson PJ, Schaff HV. Impaired endothelium-dependent relaxation after coronary reperfusion injury: evidence for G-protein dysfunction. Ann Thorac Surg 1994; 57 (6): 1550–6.
18. Parkinson LG, Giles NL, Adcroft KF et al. The potential of nanoporous anodic aluminium oxide membranes to influence skin wound repair. Tissue Eng Part A 2009; 15 (12): 3753–63.
19. Guterman LR, Falzone J, Wilson GE Jr. Action of hydrochloric acid on aluminum hydroxide-magnesium hydroxide gels and magaldrate: quasi-elastic light scattering studies. J Pharm Sci 1986; 75 (5): 502–5.
20. Громова О.А., Торшин И.Ю. Магний и «болезни цивилизации». М.: ГЭОТАР-Медиа, 2018. / Gromova O.A., Torshin I.Yu. Magnij i "bolezni civilizacii". M.: GEOTAR-Media, 2018. [in Russian]
21. Swart AC, Klaassen BH, Bloys-van Treslong-de, Hemker HC. The adsorption of blood coagulation factors II, VII, IX and X from human plasma to aluminium hydroxide. Thromb Diath Haemorrh 1972; 27 (3): 490–501.
22. Громова О.А., Торшин И.Ю., Рудаков К.В. и др. Систематический анализ магнийзависимых митохондриальных белков. Кардиология. 2014; 54 (9): 86–92. / Gromova O.A., Torshin I.Yu., Rudakov K.V. i dr. Sistematicheskij analiz magnijzavisimyh mitohondrialnyh belkov. Kardiologiya. 2014; 54 (9): 86–92. [in Russian]
23. Юдина Н.В., Торшин И.Ю., Громова О.А. и др. Обеспеченность ионами калия и магния – фундаментальное условие для поддержания нормального артериального давления. Кардиология. 2016; 56 (10): 80–9. / Yudina N.V., Torshin I.Yu., Gromova O.A. i dr. Obespechennost ionami kaliya i magniya – fundamentalnoe uslovie dlya podderzhaniya normalnogo arterialnogo davleniya. Kardiologiya. 2016; 56 (10): 80–9. [in Russian]
24. Громова О.А., Торшин И.Ю., Юдина Н.В. и др. Дефицит магния и нарушения регуляции тонуса сосудов. Кардиология. 2014; 54 (7): 66–72. / Gromova O.A., Torshin I.Yu., Yudina N.V. i dr. Deficit magniya i narusheniya regulyacii tonusa sosudov. Kardiologiya. 2014; 54 (7): 66–72. [in Russian]
25. Adewoye EO, Salami AT. Anti-ulcerogenic mechanism of magnesium in indomethacin induced gastric ulcer in rats. Niger J Physiol Sci 2013; 28 (2): 193–9.

СВЕДЕНИЯ ОБ АВТОРАХ

Громова Ольга Алексеевна – д-р мед. наук, проф., вед. науч. сотр., науч. рук. Института фармакоинформатики при ФГБУ ФИЦ ИУ. E-mail: unesco.gromova@gmail.com

Торшин Иван Юрьевич – канд. физ.-мат. наук, канд. хим. наук, ст. науч. сотр. ФГБУ ФИЦ ИУ

Максимов Валерий Алексеевич – д-р мед. наук, проф., засл. деятель науки РФ, засл. врач РФ, вице-президент научного общества гастроэнтерологов России, проф. каф. диетологии и нутрициологии ФГБОУ ДПО РМАНПО

DOI: 10.26442/2075-1753_2018.8.85-90

Пациент с абдоминальной болью на амбулаторном приеме у терапевта

А.Л.Верткин, М.М.Шамуилова, Г.Ю.Кнорринг✉, П.Д.Алиева

ФГБОУ ВО «Московский государственный медико-стоматологический университет им. А.И.Евдокимова» Минздрава России. 127473, Россия, Москва, ул. Делегатская, д. 20, стр. 1
✉knorring@mail.ru

Статья рассматривает проблематику абдоминальной боли на амбулаторном приеме: самые частые причины, подходы к диагностике, в том числе дифференциальной, позволяющие амбулаторному терапевту выявить показания для экстренной госпитализации или консультации узких специалистов. Материал представлен в виде таблиц, что позволяет его структурировать и сделать удобным в использовании. Описаны терапевтические подходы к терапии абдоминальной боли, включающие применение комбинированных средств, содержащих нестероидные противовоспалительные препараты и спазмолитики.

Ключевые слова: абдоминальная боль, амбулаторный врач, спазмолитики, миотропные спазмолитики, дицикловерин, парацетамол.

Для цитирования: Верткин А.Л., Шамуилова М.М., Кнорринг Г.Ю., Алиева П.Д. Пациент с абдоминальной болью на амбулаторном приеме у терапевта. Consilium Medicum. 2018; 20 (8): 85–90. DOI: 10.26442/2075-1753_2018.8.85-90

Review

Patient with abdominal pain at an outpatient physician visit

A.L.Vertkin, M.M.Shamuilova, G.Yu.Knorring✉, P.D.Alieva

A.I.Evdokimov Moscow State University of Medicine and Dentistry of the Ministry of Health of the Russian Federation. 127473, Russian Federation, Moscow, ul. Delegatskaia, d. 20, str. 1
✉knorring@mail.ru

Abstract

The article discusses the problem of abdominal pain at an outpatient visit: the most common causes and diagnostic approaches, including differential diagnosis, which will allow outpatient physicians to define indications for emergency hospital admission or refer the patient to other specialized doctors, are presented. The material is presented in tables, that allows to structure it and make it easy to use. Therapeutic approaches to abdominal pain treatment, such as the use of combination drugs including non-steroid anti-inflammatory drugs and spasmolytics are described.

Key words: abdominal pain, outpatient physician, spasmolytics, myotropic spasmolytics, dicyclomine, paracetamol.

For citation: Vertkin A.L., Shamuilova M.M., Knorring G.Yu., P.D.Alieva. Patient with abdominal pain at an outpatient physician visit. Consilium Medicum. 2018; 20 (8): 85–90. DOI: 10.26442/2075-1753_2018.8.85-90

Введение

Болевой синдром относится к самым частым причинам обращения за медицинской помощью, в том числе на амбулаторном этапе оказания медицинской помощи. Возрастающая в условиях реформирования медицины роль амбулаторного терапевта делает необходимым расширение компетенций этого врача в диагностике и лечении исторически хирургических состояний, минимизируя его «диспетчерские» функции, делая терапевта настоящим дирижером «медицинского оркестра». От своевременной точной диагностики и верных действий существенным образом зависит путь пациента в лечебном учреждении, а в конечном итоге – и итог терапевтических воздействий [1].

Очевидно, что боль как патологический феномен является целой цепью изменений на разных уровнях организма [2, 3]. Еще древние врачи отмечали важность появления боли как феномена, требующего пристального внимания целителя. Например, Авиценна так описывал боль: «Боль помогает врачу распознать заболевание, нередко указывая правильный путь лечения. Такая боль приносит пользу, подобно огню, когда он согревает, а не сжигает; подобно воде, когда она орошает, а не затопляет, подобно ветру, когда он освежает, а не разрушает…» «Боль – это сторожевой пес здоровья, который может превращаться в дикого зверя», – говорили врачи Древней Греции.

Современное понимание механизмов развития болевых синдромов, в частности абдоминальной боли, включает в себя и оценку патогенетических механизмов, выявление

причины и, конечно, применение этиопатогенетических и симптоматических средств [4, 5].

Боль в животе – ощущение болезненности или дискомфорта в области брюшной полости. Наиболее важная задача амбулаторного врача – выявление признаков так называемого острого живота (используемое на догоспитальном

Таблица 1. Заболевания, наиболее часто вызывающие боль в животе	
Заболевания органов пищеварения, вызывающие хроническую боль в животе	• Язвенная болезнь желудка и ДПК • Хронический холецистит • Хронический панкреатит • Функциональные расстройства органов пищеварения (СРК) и др.
Заболевания органов пищеварения, при которых наиболее часто возникает острый живот	- Перфорация опухоли желудка, язвы желудка и ДПК • Вклинение желчного камня в желчный проток • Острый холецистит • Острый панкреатит • Ущемленные пупочная, паховая и бедренная грыжи • Острый аппендицит • Кишечная непроходимость • Дивертикулит • Рак толстой кишки и др.
Заболевания других органов и систем, при которых возникает боль в животе	• Инфаркт миокарда задней стенки левого желудочка • Пневмония в нижней доле легкого • Ишемическая болезнь органов пищеварения • Тромбоз мезентеральных сосудов • Разрыв аневризмы брюшной аорты • Кетоацидоз и др.

этапе понятие, объединяющее острые заболевания и травмы органов брюшной полости, которые представляют угрозу для жизни больного и, как правило, требуют оперативного вмешательства). Трудности диагностики связаны с тем, что боль в животе может быть вызвана не только поражением органов пищеварения, но и заболеваниями органов, локализующихся вне брюшной полости, а также системными заболеваниями (табл. 1) [3, 4, 6].

Правильной диагностике могут помочь и верно собранный анамнез, и грамотное обследование на первичном приеме, далеко не всегда требующее сложного лабораторного и инструментального оборудования (табл. 2).

Уже на этапе сбора анамнеза врач может понять причины развития болевого синдрома и прицельно выявлять симптомы и синдромы, дающие ключ к диагнозу. Дальнейшее физикальное обследование сужает круг дифференциально-диагностического поиска (табл. 3).

Оценка физикальных данных у пациента с болью в животе

Общий осмотр

Оценивают пол и возраст пациента: язвенная болезнь чаще развивается в возрасте от 20 до 50 лет, желчнокаменная болезнь (ЖКБ) – обычно после 20 лет (чаще у женщин, особенно при наличии ожирения); панкреатит – от 35 до 50 лет (чаще у мужчин, злоупотребляющих алкоголем, и у женщин с ЖКБ); аппендицит – от 20 до 40 лет; у лиц пожилого и старческого возраста чаще встречаются онкологические заболевания.

Оценивают внешний вид пациента. Бледное лицо, покрытое холодным потом, характерно для больных с прободной язвой, резкая бледность наблюдается при внутрибрюшных кровотечениях. Возникновение желтухи одновременно с появлением боли в животе позволяет предполагать холангит, холедохолитиаз, холецистит.

Обращают внимание на маркеры алкогольной болезни – одутловатое синюшное или гиперемированное лицо, инъецированность склер, ринофима (увеличение и обезображивание носа, кожа которого становится ярко красной или багрово-синюшной), двустороннее увеличение и уплотнение околоушных желез (хронический паротит), отсутствие зубов, двусторонняя контрактура Дюпюитрена (укорочение и сморщивание апоневроза ладоней с ульнарной контрактурой пальцев), множественные мелкие телеангиоэктазии на верхней половине груди, гинекомастия, «печеночные» ладони (покраснение тенара и гипотенара).

Лицо Гиппократа – маловыразительное, неподвижное, с бледно-цианотичной, землистого цвета кожей, заостренным носом, впалыми щеками и висками, глубоко запавшими глазами, опущенными углами губ – наблюдают при перитоните, кишечной непроходимости.

Диагностическое значение может иметь поза, в которой облегчается боль: пациенты с панкреатитом предпочитают иногда лежать с приведенными к груди коленями, поскольку в позе эмбриона уменьшается давление на органы забрюшинного пространства; при ретроцекальном аппендиците больные лежат на спине с согнутой в бедренном и коленном суставах правой ногой. При перитоните любое движение усиливает боль (пациенты лежат неподвижно). При почечной колике никакое положение тела боль не облегчает, пациенты ходят, мечутся по комнате.

Исследование органов пищеварения

Осмотр живота позволяет выявить грыжи больших размеров, выпячивания, обусловленные опухолями и инфильтратами. Диагностическое значение может иметь форма живота: втянутый (ладьевидный) живот встречается при перфорации язвы желудка или двенадцатиперстной кишки (ДПК); вздутие живота, иногда неравномерное, – при кишечной непроходимости. Наличие послеоперационных рубцов на передней брюшной стенке подразумевает возможность спаечной кишечной непроходимости. Ограниченные участки цианоза на боковых поверхностях живота иногда обнаруживают при геморрагическом панкреонекрозе (симптом Грея Тернера).

Уменьшение подвижности передней брюшной стенки при дыхании наиболее выражено при прободении полых органов.

Перкуссия живота позволяет установить причину его увеличения: тимпанит свидетельствует о наличии метеоризма, тупой звук – о скоплении жидкости (крови, экссудата, транссудата) в брюшной полости. Исчезновение печеночной тупости наблюдается при перфорации язвы желудка или ДПК вследствие скопления газа между диафрагмой и печенью.

При пальпации обращают внимание на болезненность и напряжение (ригидность) мышечной стенки – локальные (при остром аппендиците, остром холецистите) или разлитые (доскообразный живот при перфорации язвы желудка или ДПК), определяют симптом Блюмберга (резкое усиление боли при внезапном отнятии от передней стенки живота руки – признак перитонита).

Симптом Щёткина–Блюмберга (синонимы: симптом Щёткина, симптом Блюмберга; англ. rebound tenderness) – резкое усиление боли в животе при быстром снятии пальпирующей руки с передней брюшной стенки после надавливания. Симптом раздражения брюшины в большинстве случаев – признак воспалительного процесса, в который вовлечена брюшина: перитонит, перитонизм, аппендицит и пр. Симптом описан немецким хирургом Моритцем Блюмбергом в 1907 г. Однако русский акушер Д.С.Щёткин (1851–1923) еще в конце 80-х годов XIX в. использовал этот прием в своей клинической практике. Официальное

Таблица 2. Оценка жалоб у пациента с болью в животе

Вопрос	Клиническая значимость ответа
Как давно беспокоит боль в животе?	Различают боль в животе острую (развивается внезапно или быстро, длится часами, днями) и хроническую (нарастает постепенно, длительно сохраняется или рецидивирует на протяжении недель и месяцев)
Где локализуется боль?	В первую очередь следует предположить заболевание органов, расположенных в непосредственной близости от очага боли. Возможна миграция боли, например при остром аппендиците (из подложечной области в правый нижний квадрант живота – симптом Кохера), ЖКБ (из подложечной области в правое подреберье вследствие перемещения камня в пузырный проток)
Куда отдает боль?	При заболеваниях пищевода и субкардиального отдела желудка – в левую половину грудной клетки и область мечевидного отростка; при язве задней стенки ДПК – в поясничную область; при желчной колике – в правую половину грудной клетки и под правую лопатку; при панкреатите – в спину (опоясывающая боль); при раздражении диафрагмы (перфоративная язва желудка или ДПК с излиянием содержимого желудка в брюшную полость, разрыв селезенки, маточной трубы с развитием гемоперитонеума) – в область плечевого сустава и боковую поверхность шеи (френикус-симптом); при почечной колике – в пах. Боль в обеих подвздошных областях, обусловленная заболеваниями внутренних половых органов у женщин, обычно иррадиирует вниз с ощущением давления на мочевой пузырь и прямую кишку
Боль началась внезапно или нарастала постепенно?	Внезапно возникает боль при перфорациях язв желудка и ДПК, разрыве или перекруте кист яичника у женщин, печеночной и почечной коликах; более постепенное нарастание боли (в течение минут, часов) наблюдают при динамической и обтурационной кишечной непроходимости, воспалительных заболеваниях (острые аппендицит, панкреатит, холецистит, аднексит), внематочной беременности; в течение дней и недель развивается боль при новообразованиях внутренних органов, хронических воспалительных заболеваниях, толстокишечной непроходимости злокачественной этиологии. Волнообразная боль возникает вследствие обструкции полого органа (например, при кишечной непроходимости)
Каков характер боли?	Сильная «кинжальная» боль наблюдается при прободении язвы желудка или ДПК, разрыве внутренних органов; жгучая боль – при гастроэзофагеальной рефлюксной болезни и язвенной болезни; разрывающая боль – при расслоении аорты; постоянная тупая боль – при остром панкреатите, аппендиците; схваткообразная боль обычно возникает при обструкции полого органа (желчная или почечная колика, кишечная непроходимость), повышении давления в просвете органа вследствие других причин (например, при гастроэнтерите). Превращение схваткообразной боли в постоянную может свидетельствовать о нарушении кровообращения в стенке кишки (например, при кишечной непроходимости, осложнившейся инфарктом кишечника), желчной колике с последующим развитием холецистита
Что провоцирует возникновение боли?	Боль после приема пищи возникает при язве желудка, голодные (в том числе ночные) боли – при ДПК; прием ацетилсалициловой кислоты и НПВП также может усиливать боль при язвенном поражении желудка. Боль после приема жирной пищи возникает или усиливается при остром холецистите, панкреатите. Боль в животе, возникающая после приема пищи, может также наблюдаться при хронической ишемии кишечника (брюшная жаба), СРК. Боль, возникающая после употребления молока, может свидетельствовать о лактазной недостаточности
Есть ли связь с приемом пищи, дефекацией, мочеиспусканием, менструацией?	Боль, связанная с дефекацией, мочеиспусканием, менструацией свидетельствует о заинтересованности кишечника, мочевыводящих путей, органов малого таза соответственно. Так, при воспалительных заболеваниях толстой кишки, СРК боль усиливается перед актом дефекации и уменьшается после него; при поражении прямой кишки (геморрой, трещины в области заднего прохода) боль возникает во время или сразу после дефекации
Что облегчает боль?	Прием антацидов может уменьшить боль при язвенной болезни; прием нитроглицерина уменьшает боль при желчной колике, рефлюкс-эзофагите
Не было ли рвоты?	Характерна для панкреатита, холецистита, язвенной болезни, может наблюдаться при кишечной непроходимости
Не было ли обморока?	Потеря сознания может свидетельствовать об острой кровопотере у пациента с язвенным кровотечением, разрывом аневризмы аорты, внематочной беременностью, разрывом селезенки
Когда был стул, какого цвета?	Отсутствие стула с прекращением отхождения газов свидетельствует о кишечной непроходимости; диарея наблюдается при пищевых токсикоинфекциях, неспецифическом язвенном колите, дивертикулите, тромбозе мезентериальных сосудов, а также при заболеваниях, приводящих к раздражению прямой и сигмовидной кишки (аднексит, внематочная беременность, абсцессы малого таза). Необходимо выявить или исключить мелену (желудочно-кишечное кровотечение). Рецидивирующая на протяжении последних 3 мес боль в животе, при которой пациент отмечает связь ухудшения самочувствия с изменением частоты или формы стула и улучшение состояния после дефекации, позволяет заподозрить СРК
Чем пациент раньше болел?	Могут быть получены сведения о подобных заболеваниях в прошлом, наличии язвенной болезни желудка или ДПК, имевших место приступах почечных или печеночных колик, развившейся после колики желтухе. Важно помнить о том, что боль в животе нельзя объяснить наличием в анамнезе хронического гастрита. Играют роль не только анамнестические указания на заболевания органов брюшной полости и забрюшинного пространства, но и сведения о заболеваниях сердечно-сосудистой системы (например, острое нарастание сердечной недостаточности с набуханием печени и растяжением ее капсулы может обусловить боль в правом подреберье), сахарном диабете (в частности, проявлением кетоацидоза может быть псевдоперитонит) и др.
Есть ли в анамнезе оперативные вмешательства на органах брюшной полости?	Образование послеоперационных спаек в брюшной полости – одна из основных причин кишечной непроходимости
Какие лекарства принимает?	Прием НПВП и глюкокортикоидов может провоцировать эрозивно-язвенное поражение слизистой оболочки верхних отделов ЖКТ
Гинекологический анамнез, не было ли раньше операций по поводу внематочной беременности?	У женщин, перенесших внематочную беременность, возможно ее повторение, о чем свидетельствует прекращение менструаций
Вредные привычки	Боль в животе, возникшая на фоне злоупотребления алкоголем, в первую очередь требует исключения острого панкреатита и пептической язвы

Таблица 3. Локализация боли при разных заболеваниях

Локализация боли	Возможные заболевания
Разлитая боль в животе	Диффузный перитонит, кишечная непроходимость
Эпигастральная область	Заболевания пищевода, желудка или ДПК, острый панкреатит, дебют аппендицита, поражение диафрагмы (пневмония в нижней доле легкого, плеврит), абдоминальная форма инфаркта миокарда
Правое подреберье	Заболевания печени (гепатит, набухание печени при быстром нарастании сердечной недостаточности, перикардите), желчного пузыря (ЖКБ, холецистит, холангит), головки поджелудочной железы, ДПК, печеночного угла поперечной ободочной кишки, правой почки, пневмония в нижней доле правого легкого, плеврит
Левое подреберье	Заболевания желудка, хвоста поджелудочной железы, селезенки, селезеночного угла поперечной ободочной кишки, разрыв или инфаркт селезенки, пневмония в нижней доле левого легкого, плеврит
Околопупочная область	Пупочная грыжа, поражение тонкой кишки (например, тонкокишечная непроходимость), брыжеечных лимфоузлов, брюшной аорты
Боковые отделы живота справа	Поражение восходящего отдела ободочной кишки, аппендицит (при высоком расположении червеобразного отростка), правой почки и мочеточника, желчного пузыря (при его низком расположении)
Боковые отделы живота слева	Поражение левой почки и мочеточника, нисходящего отдела ободочной кишки
Надлобковая область	Заболевания органов мочеполовой системы (цистит, простатит, эндометрит и др.)
Правая подвздошная область	Аппендицит, заболевания слепой кишки и терминального отдела подвздошной кишки, правого яичника, правого мочеточника, правосторонняя паховая грыжа
Левая подвздошная область	Заболевания сигмовидной кишки, левого яичника и левого мочеточника, левосторонняя паховая грыжа

Таблица 4. Оценка результатов лабораторного обследования

Метод исследования	Диагностическая ценность метода
Общий анализ крови	Позволяет выявить лабораторные признаки воспаления – лейкоцитоз, сдвиг лейкоцитарной формулы влево и повышение СОЭ, анемию (по снижению абсолютного уровня гемоглобина и гематокрита) и ее тип
Анализ мочи	Позволяет выявить гематурию при мочекаменной болезни, лейкоцитурию и бактериурию при инфекции мочевых путей
Гликемия	Выраженная гипергликемия может свидетельствовать о развитии кетоацидоза и псевдоперитонита
Активность амилазы	При остром панкреатите активность амилазы обычно достигает максимума через 1 сут и нормализуется к концу 2–3-х суток; уровень амилазы может быть повышен при механической кишечной непроходимости, инфаркте кишечника, прободной язве, внематочной беременности, почечной недостаточности; при хроническом панкреатите с некрозом железы уровень амилазы может не повыситься
Электрокардиография	Снятая во время болевого приступа позволяет исключить гастралгическую форму инфаркта миокарда
Рентгенография органов грудной клетки в положении стоя	Позволяет выявить пневмонию, оценить размеры сердца, обнаружить в грудной полости свободный газ (разрыв диафрагмы) или полые органы (грыжа пищеводного отверстия диафрагмы), свободный газ в поддиафрагмальном пространстве, выявить медиальное смещение газового пузыря желудка и высокое стояние левого купола диафрагмы (повреждение селезенки)
Обзорная рентгенография органов брюшной полости в положении лежа на спине	Позволяет установить причину вздутия живота (скопление газа или жидкости), выявить уплотнение мягких тканей и конкременты (мочевые камни – в большинстве случаев, желчные камни – иногда), обызвествление поджелудочной железы (признак хронического панкреатита), газ в желчных путях (признак пузырно-кишечного свища), отсутствие тени поясничной мышцы (признак патологического процесса в забрюшинном пространстве – кровотечения при травме или воспаления при ретроцекальном аппендиците, панкреатите, дивертикулите сигмовидной кишки)
Обзорная рентгенография брюшной полости в положении стоя	Позволяет выявить горизонтальные уровни жидкости и газа (чаши Клойбера) в петлях кишечника при кишечной непроходимости
Исследование верхних отделов ЖКТ с контрастированием бариевой взвесью	Позволяет выявить перфорацию пищевода (например, при синдроме Бурхаве)
Компьютерная томография	Позволяет выявить заболевания и травмы органов брюшной полости, забрюшинного пространства и малого таза
Ультразвуковое исследование органов брюшной полости, малого таза	Позволяет выявить камни желчного пузыря и желчных протоков, плотное продолговатое образование в правой подвздошной области и утолщение слизистой и серозной оболочек аппендикса (признак острого аппендицита), метастазы в печень, оценить состояние других органов брюшной полости и малого таза

сообщение Д.С.Щёткин сделал только в 1908 г. на заседании Пензенского медицинского общества.

Симптом Курвуазье–Терье: пальпация увеличенного растянутого безболезненного желчного пузыря в сочетании с механической желтухой при закупорке общего желчного протока главным образом опухолью головки поджелудочной железы или опухолью в области большого сосочка ДПК.

Симптом Мюсси–Георгиевского (френикус-симптом) – болезненность при надавливании между ножками грудино-ключично-сосцевидной мышцы у верхнего края справа. Боль иррадиирует в правое плечо, правую руку и область правого подреберья. Положительный симптом выявляется при разных заболеваниях желчного пузыря и печени в тех случаях, когда в патологический процесс вовлечена область диафрагмы и диафрагмального нерва.

Аускультация живота позволяет выявить усиленную перистальтику при механической кишечной непроходимости, полное отсутствие кишечных шумов при паралитической кишечной непроходимости, разлитом перитоните («мертвая тишина»).

Топическая диагностика причинного заболевания может потребовать привлечения специалистов соответствующего профиля – консультации при наличии в клинике конкретного специалиста или перевода в профильный стационар для установки окончательного диагноза и про-

ведения комплекса терапевтических мероприятий, включая и оперативное вмешательство (по показаниям).

Показания к госпитализации в стационар хирургического профиля:

- остро возникшая боль в животе, сохраняющаяся на протяжении 6 ч и более;
- непрерывно усиливающаяся боль в животе;
- обморок, артериальная гипотония, тахикардия;
- признаки кровотечения (желудочно-кишечного, маточного);
- боль в животе в сочетании с лихорадкой;
- боль в животе, сопровождающаяся упорной рвотой;
- признаки острого живота (напряжение мышц передней брюшной стенки, положительный симптом Блюмберга), пареза кишечника (вздутие живота, отсутствие стула и отхождения газов, перистальтических шумов);
- травма живота.

Безусловно тревожными могут считаться и признаки усиления/изменения характера привычной боли в брюшной полости. Симптомы тревоги (красные флажки) при хронической боли в животе:

- появление боли в животе в возрасте старше 40–50 лет;
- сохранение боли в ночные часы (в период сна);
- прогрессирующее похудение;
- субфебрилитет, лихорадка;
- изменение лабораторных показателей (анемия, лейкоцитоз, повышение СОЭ); табл. 4.

Основные подходы к терапии болевого синдрома в брюшной полости учитывают как выявленную патологию (этиопатогенетический подход), так и необходимость купирования собственно болевого синдрома. Очевидно, что большинство патологических процессов, протекающих с болевым синдромом в брюшной полости, связано с органами желудочно-кишечного тракта (ЖКТ) и мочевыделительной системы, поэтому в первом ряду симптоматической терапии абдоминального болевого синдрома оказываются спазмолитики. Важно, что при некоторых патологических состояниях устранение спазма будет не только уменьшать болевой синдром, но и оказывать патогенетическое действие, способствуя купированию патологического процесса.

В ряду спазмолитиков, наиболее широко применяемых и перспективных в плане воздействия на гладкую мускулатуру внутренних органов брюшной полости, необходимо выделить дицикловерина гидрохлорид – третичный амин, обладающий относительно слабым неизбирательным М-холиноблокирующим и прямым миотропным спазмолитическим действием на гладкую мускулатуру. В терапевтических дозах дицикловерин вызывает эффективное и быстрое расслабление гладких мышц, которое не сопровождается побочными эффектами, характерными для атропина [7]. Официнальная форма дицикловерина представлена в виде инъекционного препарата Триган, а для перорального приема применяют дицикловерин в сочетании с парацетамолом (Триган-Д). Сочетание миотропного спазмолитика и нестероидного противовоспалительного препарата (НПВП) обеспечивает потенцирование лечебного эффекта, влияние на несколько механизмов формирования болевого синдрома, оказывая тем самым комплексное действие, а также обеспечивает возможность снижения побочных эффектов компонентов препарата [8, 9]. Триган-Д хорошо зарекомендовал себя при лечении болевого синдрома и спазма, например при синдроме раздраженного кишечника (СРК), выявив улучшение по сравнению с плацебо по общему состоянию, болевому синдрому и выраженности спазма. Дицикловерин входит в Римские критерии IV пересмотра (2016 г.) при всех вариантах СРК для борьбы со спастическими болями в животе в качестве препарата 1-й линии [7]. Кроме того, согласно инструкции по применению, Триган-Д применяется для купирования спазма при почечной, печеночной колике, дисменорее [9, 10]. Важно, что препарат имеет две формы (пероральную и инъекционную), что расширяет возможности врача при оказании помощи пациентам с абдоминальным болевым синдромом.

Заключение

Лечение болевых синдромов в брюшной полости находится на стыке врачебных специальностей и требует порой коллегиального наблюдения, однако большинство причин и первичная диагностика находятся в сфере ответственности амбулаторного терапевта. Причины абдоминальных болей требуют вдумчивой диагностики и настороженности, а применение комбинированных лекарственных средств позволяет в большинстве случаев обеспечить купирование боли и спазма, что облегчает состояние пациента и оказывает влияние на патологический процесс.

Литература/References

1. Верткин А.Л., Наумов А.В., Кнорринг Г.Ю. Лечение пациентов с болью и коморбидной патологией. Рус. мед. журн. 2016; 25: 1683–86. / Vertkin A.L., Naumov A.V., Knorring G.Yu. Lechenie patsientov s bol'yu i komorbidnoi patologiei. Rus. med. zhurn. 2016; 25: 1683–86. [in Russian]
2. Ивашкин В.Т., Шептулин А.А. Боли в животе. М.: Медпресс-Информ, 2012. / Ivashkin V.T., Sheptulin A.A. Boli v zhivote. M.: Medpress-Inform, 2012. [in Russian]
3. Наумов А.В., Семенов П.А., Верткин А.Л. Стратегия лечения пациентов с болью и соматической патологией. Consilium Medicum. 2010; 12 (9): 111–4. / Naumov A.V., Semenov P.A., Vertkin A.L. Strategiya lecheniya patsientov s bol'yu i somaticheskoi patologiei. Consilium Medicum. 2010; 12 (9): 111–4. [in Russian]
4. Тарасова Л.В., Трухан Д.И. «Острый живот» в практике врача-терапевта. Справочник поликлинического врача. 2014; 2: 51–5. / Tarasova L.V., Trukhan D.I. “Ostryi zhivot” v praktike vracha-terapevta. Handbook for Practitioners Doctors. 2014; 2: 51–5. [in Russian]
5. Кучерявый Ю.А. Боль и диспепсия после холецистэктомии. Доктор.Ру. Гастроэнтерология. 2016; 1 (118): 27–32. / Kucheryavyi Yu.A. Bol' i dispepsiya posle kholetsistektomii. Doktor.Ru. Gastroenterologiya. 2016; 1 (118): 27–32. [in Russian]
6. Абдоминальная боль: причины и механизмы развития. ЖКТ. 2014; 2: 10. / Abdominal'naya bol': prichiny i mekhanizmy razvitiya. ZhKT. 2014; 2: 10. [in Russian]
7. Poynard T., Regimbeau C., Benhamou Y. Мета-анализ релаксантов гладкой мускулатуры в лечении синдрома раздраженного кишечника. Алиментарная фармакология и терапия. 2001; 15: 355–61. / Poynard T., Regimbeau C., Benhamou Y. Meta-analiz relaksantov gladkoi muskulatury v lechenii sindroma razdrazhennogo kishechnika. Alimentarnaya farmakologiya i terapiya. 2001; 15: 355–61. [in Russian]
8. Trinkley KE, Nahata MC. Treatment of irritable bowel syndrome. J Clin Pharm Ther 2011; 36 (3): 275–8.
9. Инструкция по применению препарата Триган-Д: https://grls.rosminzdrav.ru/Grls_View_v2.aspx?routingGuid=Trigan= / Instruktsiya po primeneniyu preparata Trigan-D: https://grls.rosminzdrav.ru/Grls_View_v2.aspx?routingGuid=Trigan= [in Russian]
10. Wilkins T, Pepitone C, Alex B, Schade R. Diagnosis and management of IBS in adults. Am Fam Physic 2012; 86 (5): 419–26.

СВЕДЕНИЯ ОБ АВТОРАХ

Верткин Аркадий Львович – д-р мед. наук, проф., зав. каф. терапии, клин. фармакологии и скорой медицинской помощи ФГБОУ ВО «МГМСУ им. А.И.Евдокимова». E-mail: kafedrakf@mail.ru

Шамуилова Марина Миировна – д-р мед. наук, проф. каф. терапии, клин. фармакологии и скорой медицинской помощи ФГБОУ ВО «МГМСУ им. А.И.Евдокимова». E-mail: kafedrakf@mail.ru

Кнорринг Герман Юрьевич – канд. мед. наук, доц. каф. терапии, клин. фармакологии и скорой медицинской помощи ФГБОУ ВО «МГМСУ им. А.И.Евдокимова». E-mail: knorring@mail.ru

Алиева Патима Данияровна – ассистент каф. терапии, клин. фармакологии и скорой медицинской помощи ФГБОУ ВО «МГМСУ им. А.И.Евдокимова». E-mail: kafedrakf@mail.ru

DOI: 10.26442/2075-1753.2018.8.91-95

Облитерирующий тромбангиит (болезнь Бюргера)

С.В.Сапелкин✉, Н.А.Дружинина

ФГБУ «НМИЦ хирургии им. А.В.Вишневского» Минздрава России. 117997, Россия, Москва, ул. Большая Серпуховская, д. 27
✉sapelkin@ixv.ru

Облитерирующий тромбангиит – хроническое воспалительное заболевание, в большинстве своем проявляющееся у пациентов молодого возраста. Первичное поражение сосудистой стенки ведет к ее дальнейшему некрозу, не затрагивая при этом эластическую мембрану сосуда. Как правило, тромбангиит поражает периферические артерии, вызывая у пациентов стандартную картину ишемии конечностей. В процесс вовлекается как венозное, так и артериальное русло, при этом у пациентов не обнаруживаются признаки атеросклероза. Тромбангиит может носить как острый, так и волновой характер, вызывая тромбозы, ишемию конечностей, которые могут в конечном счете привести к потере конечности. Несмотря на неблагоприятные исходы реваскуляризации конечностей, выживаемость пациентов с облитерирующим тромбангиитом превышает подобные показатели выживаемости у больных при атеросклеротическом поражении. Это объясняется отсутствием коронарного атеросклероза у данных больных. С учетом продолжающегося изучения патогенеза, лечение подобных пациентов до сих пор остается предметом обсуждения, а также перспективным для дальнейших научных разработок.

Ключевые слова: облитерирующий тромбангиит, тромбангиит Бюргера, иммунное воспаление, ишемия.

Для цитирования: Сапелкин С.В., Дружинина Н.А. Облитерирующий тромбангиит (болезнь Бюргера). Consilium Medicum. 2018; 20 (8): 91–95. DOI: 10.26442/2075-1753.2018.8.91-95

Review

Thromboangiitis obliterans (Buerger's disease)

S.V.Sapelkin✉, N.A.Druzhinina

A.V.Vishnevsky National Medical Research Center of Surgery of the Ministry of Health of the Russian Federation. 117997, Russian Federation, Moscow, ul. Bol'shaia Serpukhovskaia, d. 27
✉sapelkin@ixv.ru

Abstract

Thromboangiitis obliterans is a chronic inflammatory disorder that mostly manifests in young patients. The primary vessel wall lesion leads to further necrosis without affecting elastic vessel membrane. Generally thromboangiitis involves peripheral arteries resulting in typical clinical presentation of limb ischemia. Veins are involved as well as arteries whereas no signs of atherosclerosis are found in these patients. Thromboangiitis may be acute as well as it may have relapsing-remitting course causing thromboses and limb ischemia that may result in limb loss. Patients' survival is higher than corresponding survival rates in patients with atherosclerosis even despite unfavorable outcome of limb revascularization. It is explained by absence of coronary atherosclerosis in these patients. Taking into account the ongoing research on pathogenesis, treatment of such patients still remains a subject of discussion and is a promising area for further scientific developments.

Key words: thromboangiitis obliterans, Buerger's thromboangiitis, immune inflammation, ischemia.

For citation: Sapelkin S.V., Druzhinina N.A. Thromboangiitis obliterans (Buerger's disease). Consilium Medicum. 2018; 20 (8): 91–95. DOI: 10.26442/2075-1753.2018.8.91-95

Облитерирующий тромбангиит (ОТ) – хроническое воспалительное заболевание артерий среднего и мелкого калибра, вен с преимущественным вовлечением дистальных отделов сосудов верхних и нижних конечностей (редко церебральных и висцеральных) и последующим распространением патологического процесса на проксимальные зоны сосудистого русла.

Первым предположение о первичном воспалительном процессе в сосудистой стенке высказал в 1869 г. von Winiwarter. По его мнению, внутрисосудистый тромбоз был следствием воспаления [1]. Патологоанатомом Fridlander в 1876 г. был предложен термин «облитерирующий эндартериит», но первое классическое клиническое описание данного заболевания принадлежит опять же von Winiwarter (1878 г.). На основании клинико-анатомических исследований Leo Buerger (1908 г.) пришел к выводу, что повышение свертываемости и вязкости крови в сочетании с воспалительными изменениями сосудистой стенки приводят к развитию множественного тромбоза [2]. Он же первым показал, что при этом заболевании поражаются не только артерии, но и вены и в патогенезе заболевания придавал большое значение мигрирующему тромбофлебиту.

L.Buerger назвал данное заболевание облитерирующим тромбангиитом и считал необходимым выделить его в отдельную нозологическую форму (1910 г.). В 1955 г. на Международной ангиологической комиссии термин ОТ, обозначающий отдельную нозологическую форму, был принят официально.

Эпидемиология и патогенез

ОТ встречается у 2,6–6,7% больных с патологией сосудов нижних конечностей. Чаще болеют лица, проживающие на Ближнем Востоке, в Юго-Восточной Азии, Японии, Восточной Европе и Южной Америке [3].

Первичным звеном в этиопатогенезе ОТ некоторые авторы считают его наследственную обусловленность или генетическую предрасположенность. В последние годы возникла и новая концепция, свидетельствующая об исключительной роли собственных антигенов гистосовместимости в реализации ряда ключевых функций иммунитета, что создает предпосылки для расшифровки механизмов взаимосвязи между HLA-антигенами (human leukocyte antigens) и болезнями. Гены HLA-системы связаны с регуляцией иммунного ответа и/или являются посредниками в иммунологических реакциях [4]. При этом имеющаяся наследственная предрасположенность может оказаться нереализованной без провоцирующих факторов внешней среды. Основным подобным фактором является табакокурение, которое значимо усугубляет развитие заболевания и снижает эффект лечения. Само заболевание определяется даже как disease of young tabacco smokers (болезнь молодых курильщиков). Более 98% больных ОТ являются злостными курильщиками, а по некоторым данным – до 100% [5]. Курение, таким образом, следует рассматривать как основной провоцирующий фактор на фоне генетической предрасположенности, являющийся при этом пусковым механизмом гиперергической реакции замедленного типа, характерной для ОТ.

Анализ данных литературы последних лет свидетельствует о признании многими авторами аутоиммунного генеза ОТ. Процесс начинается в виде множественных разрывов внутренней эластической мембраны. Проведенные патогистологические исследования выявили гранулемы, содержащие гигантские клетки в области разрывов внутренней эластической пластинки, где обнаружено скопление иммуноглобулина (Ig) G, анафилатоксинов C3a, C5a, циркулирующих иммунных комплексов. Образующиеся в результате повреждения сосудистой стенки антигены (измененные клетки эндотелия) активируют Т- и В-звенья иммунитета. Внутрисосудистая активация системы комплемента приводит к образованию ряда веществ, обладающих лигандными свойствами в отношении специфических рецепторов форменных элементов крови, тканевых макрофагов, тучных клеток. Следствием этих взаимодействий является образование биологически активных аминов, анафилатоксинов, способных вызвать локальные или распространенные изменения кровообращения.

В основе патологии артерий при ОТ лежит иммунное воспаление, представляющее собой проявление как замедленной, так и немедленной гиперчувствительности. При ОТ преобладают продуктивные артериииты с иммуноклеточным механизмом повреждения сосудистой стенки. Реже развиваются некротические (деструктивно-инфильтративные и деструктивно-пролиферативные) артериииты, также с иммуноклеточным механизмом повреждения.

При данной болезни в крови определяются комплексы HLA-HLA-A9, HLA-B5, HLA-DR4, HLA-DR6, роль которых остается неясной. В некоторых исследованиях при ОТ обнаруживаются антиколлагеновые и антиэндотелиальные антитела. Иммуногистохимический анализ сосудистой стенки позволяет выявить отложение иммунных комплексов и молекул комплемента с распространением на среднюю и наружную оболочку. В патогенезе острой фазы поражения наблюдается активация Т- и В-клеток, а также макрофагов. Иммунному воспалению при ОТ подвергаются не только артерии, но и вены, а также сосуды системы микроциркуляции (артериолы, капилляры, венулы). В хронической стадии формируются фиброз сосудистой стенки и частичная реканализация внутрипросветного тромбоза. При этом в процесс вовлекаются сопутствующие вены и нервные стволы [6].

Иммунные реакции, приводящие к повреждению эндотелия сосуда, являются первичными. Гиперкоагуляция крови играет вторичную, но очень важную роль в развитии болезни. В схематическом виде патогенез заболевания выглядит так: генетическая предрасположенность – курение – запуск аутоиммунного процесса – отек сосудистой стенки с ее повреждением – тромбозы на уровне микроциркуляторного русла – локальный тромбоз в дистальных отделах сосудистого русла.

Важнейший механизм поражения при ОТ – некротическое воспаление сосудов с внутрипросветным тромбозом. В отличие от атеросклеротического поражения при тромбангиите процесс не затрагивает внутреннюю эластическую мембрану, поэтому ОТ нельзя считать типичным васкулитом, так как в его основе лежит некроз сосудистой стенки.

Клиническая картина

ОТ – заболевание, встречающееся, главным образом, у молодых мужчин (18–40 лет). Патологический процесс всегда поражает дистальные отделы магистральных артерий нижних конечностей. В 25% случаев патологический процесс локализуется в дистальных отделах магистральных артерий верхних конечностей. Встречаются единичные случаи поражения висцеральных, коронарных и брахиоцефальных артерий при ОТ.

Таблица 1. Диагностические критерии ОТ

Большие критерии	Малые критерии
1. Начало заболевания до 40 лет 2. Курение 3. Отсутствие следующих признаков: • проксимальные поражения (сердце, атеросклеротические поражения артерий, синдром выхода из грудной клетки, аневризмы артерий) • травмы и локальные повреждения (синдром сдавления, кистозная дисплазия стенки артерии) • аутоиммунные заболевания • атеросклероз и его значимые факторы риска (диабет, артериальная гипертензия, гиперлипидемия) 4. Отсутствие поражения артерий выше уровня подколенной артерии 5. Подтверждение окклюзии дистального артериального русла методами: • допплерография • дуплексное сканирование • компьютерная томография с контрастированием • рентгеноконтрастная ангиография	1. Поверхностный мигрирующий флебит 2. Боли в стопах при ходьбе 3. Синдром Рейно 4. Поражение верхних конечностей

Таблица 2. Частота встречаемости (%) клинических симптомов ОТ в различных публикациях

	J.Olin [1]	S.Sasaki и соавт. [7]	W.Wysokinski и соавт. [8]
Демография			
Средний возраст, лет	42	40	30
Клиническая картина			
Перемежающаяся хромота	63	62	89
Боли покоя	81	38	89
Ишемические язвы	76	45	85
Тромбофлебит	38	16	–
Феномен Рейно	44	–	10
Цианоз/парестезии	69	–	–

Клиническая картина периферического поражения при ОТ включает в себя:

- функциональные изменения, выражающиеся в зябкости ног, парестезиях (чувство онемения, ощущение ползания мурашек, напряжение в пальцах ног, стопе, подошве стопы, икроножных мышцах), чаще во время или после продолжительной ходьбы, затем болевые ощущения;
- симптом Гольдфлама – боль при активном движении пораженной конечности и слабость в ней. В дальнейшем боль беспокоит и в состоянии покоя, особенно по ночам. Изменения кожи – бледность и цианоз – вначале выявляют только в высоко поднятой конечности, а со временем они становятся стойкими;
- симптом Бергера: больной, лежа на спине, держит поднятые вверх ноги до легкой усталости; стопа пораженной конечности приобретает мертвенно-бледный цвет, а через 2–3 мин после опускания вниз – цианотичную окраску.
- трофические расстройства: вначале – ангидроз или гипергидроз, позднее – отеки, гиперпигментация, атрофия или индурация кожи, атрофия мышц, глубокие некрозы, трофические язвы и, наконец, гангрена пальцев.

В течении заболевания выделяют 3 варианта:

- острое злокачественное генерализованное, встречающееся обычно у молодых больных (18–25 лет), когда в период от 3 мес до 1 года процесс приобретает системный характер;
- подострое волнообразное в виде обострений и ремиссий различной продолжительности;

Рис. 1. Артериография. Типичная ангиографическая картина при болезни Бюргера – окклюзия артерий голени и стопы при сохранении магистральных артерий бедра.



Рис. 2. Артериография. Сегментарная окклюзия артерий предплечья и кисти при ОТ.

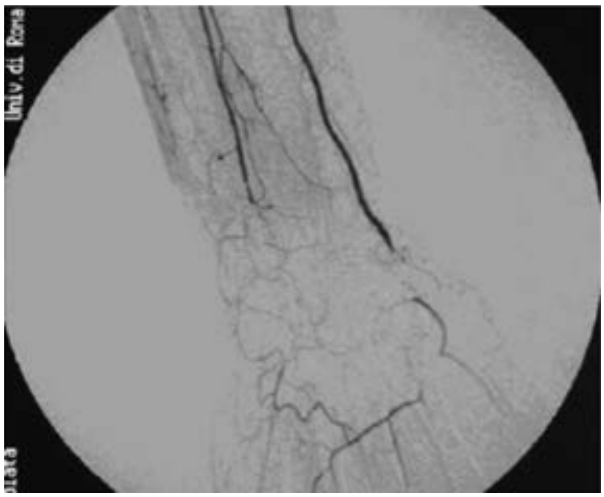

- хроническое, постепенно прогрессирующее (болезнь развивается в течение многих лет с длительным периодом компенсации регионарного кровообращения без выраженных обострений). Это наиболее благоприятный вариант. Хроническое течение чаще наблюдается у больных в возрасте 30–35 лет и впоследствии нередко сочетается с атеросклерозом.

Для клинической характеристики поражения сосудистого русла при ОТ используют стандартную классификацию ишемии конечности:

- 1-я степень ишемии – субклинические проявления (в описании спастической стадии заболевания);
- 2-я степень – явления перемежающейся хромоты;
- 3-я степень – появление болей в покое;
- 4-я степень – наличие язвенно-некротических дефектов на стопе.

Тромбангиит, как правило, не сопровождается поражением ветвей аорты, поэтому обычные для атеросклеротического поражения шумы над бедренными артериями, брюшной аортой и ветвями дуги аорты не определяются. Характерное для ОТ поражение дистальных артерий в первую очередь устанавливают пальпацией тыльной артерии стопы, задней большеберцовой, подколенной, локтевой и лучевой артерий. Резкое ослабление пульсации или ее отсутствие свидетельствует об органическом поражении.

При вовлечении поверхностных вен конечностей заболевание начинается остро, нередко после сильного переутомления, травмы, инфекционных заболеваний (грипп, ангина и др.), местной инфекции. Первыми его признаками являются ноющие боли по ходу подкожных вен голени и стопы, реже верхних конечностей. Участки поражения вен могут быть ограниченными (в виде горошин) или достаточно распространенными (длиной до 15–20 см). Вены утолщаются, появляется инфильтрация кожи. Больной жалуется на чувство тяжести, зуд, жжение, «налитость» конечностей; тромбофлебиты носят мигрирующий характер. Одновременно наблюдаются субфебрилитет, увеличение СОЭ, лейкоцитоз. Когда наступает период ремиссии, вены слегка болезненны, утолщены, паравазальная клетчатка уплотнена (табл. 1, 2).

В патологический процесс вовлекается и артериальное русло. При этом значительно меняется цвет кожи, которая становится отечной, цианотичной, а при опускании конечности возникает гиперемия кожных покровов. У больных развиваются отеки стоп, области голеностопных суставов. На первых этапах заболевания артериального русла можно выделить довольно короткий спастический период, в дальнейшем быстро переходящий в характерную картину тромбоза дистальных артерий конечности (рис. 1, 2).

Диагностика

В диагностике ОТ важное значение имеют дуплексное сканирование с определением сегментарного артериального давления (АД) на уровне верхней и нижней третей бедра и голени с вычислением лодыжечно-плечевого индекса (ЛПИ), а также анализ спектра допплеровского сигнала с определением характера кровотока по пораженным артериальным сегментам. Результаты, полученные при измерении АД на лодыжке, и величины ЛПИ при тромбангиите выше, чем у больных с соответствующими клиническими стадиями ишемии вследствие атеросклеротического поражения. Более высокие цифры АД на лодыжке и ЛПИ при данном заболевании связаны с повышенной жесткостью пораженных берцовых артерий, которые противодействуют компрессии манжеты.

Лабораторные изменения при ОТ неспецифичны. Практически отсутствуют ускорение СОЭ и лейкоцитоз. В то же время повышение концентрации С-реактивного белка отмечается более чем у 60% больных и коррелирует с индексом клинической активности васкулита. Большое внимание необходимо уделять показателям клеточного и гуморального иммунитета. Показателями истинной активности ОТ являются данные гуморального иммунитета, а именно циркулирующие иммунные комплексы IgG и IgM. Повышение их уровня требует назначения противовоспалительной терапии.

Лечение

Особое значение в лечебной программе имеет отказ от курения. Помимо общих мероприятий по купированию ишемии и воспаления особое внимание уделяется синтетическим аналогам простациклина (илопрост) и простагландину E_1 (Вазапростан) как препаратам выбора в консервативной терапии. Другие схемы включают примене-

ние дезагрегантов, пентоксифиллина, прямых антикоагулянтов, антагонистов серотонина (Перитол) и периферических вазодилататоров. При неэффективности вазодилататоров и простагландина E_1 применяют цитостатики и глюкокортикоиды (схема пульс-терапии). Применение перорального простациклина (илопрост) в рандомизированном европейском исследовании продемонстрировало уменьшение выраженности болевого синдрома, однако не привело к ускорению заживления ишемических язв [9]. Некоторые надежды возлагаются на геномную терапию, но убедительных данных по этому направлению еще недостаточно.

Местное лечение необходимо пациентам при наличии трофических нарушений. Вопрос о хирургической реваскуляризации решается после оценки дистального артериального русла. Пятилетняя проходимость подобных реконструкций значительно ниже, чем при атеросклерозе. В некоторых случаях применяются варианты нестандартных вмешательств – артериализация венозного кровотока стопы. Несмотря на неблагоприятные исходы реваскуляризации конечностей, выживаемость пациентов с ОТ превышает подобные показатели выживаемости у больных при атеросклеротическом поражении. Это объясняется отсутствием коронарного атеросклероза у данных больных.

Наиважнейшей составляющей терапии пациентов с заболеваниями артерий нижних конечностей (ЗАНК), включая ОТ, является профилактика тромботических событий. Структура препаратов для этой цели находится в динамическом развитии, оставаясь не до конца изученной и дискутабельной проблемой. Нерешенным остается вопрос о необходимости антитромботической терапии при артериальных реконструкциях, выборе препарата и длительности его или их применения после различных операций.

Согласно последним Российским рекомендациям (Москва, 2013), пациентам с ЗАНК показана профилактика сердечно-сосудистых осложнений в виде антиагрегантной монотерапии (ацетилсалициловая кислота – АСК в дозировке 75–325 мг или клопидогрел 75 мг в день). Отмечено преимущество данной схемы над профилактикой с применением перорального антикоагулянта варфарина в этой группе больных [10].

Рекомендации TASC II (2007 г.) декларируют, что всем симптомным больным с ЗАНК, независимо от присутствия у них в анамнезе других сердечно-сосудистых заболеваний, должна быть назначена антиагрегантная терапия на длительный срок с целью снижения риска развития сердечно-сосудистых событий [11]. Основой подобной терапии является АСК. Однако первичный метаанализ, проведенный у той же группы, не выявил статистически значимого снижения числа сердечно-сосудистых событий у больных с ЗАНК, получавших АСК без атеросклеротического поражения других бассейнов.

Рекомендации American Heart Association/American College of Cardiology (2016 г.) и European Society of Cardiology/European Society for Vascular Surgery (2017 г.) по ведению больных с заболеванием периферических артерий вновь акцентируют внимание на эффективности профилактики сердечно-сосудистых осложнений с помощью антитромбоцитарной терапии, однако впервые отдельно освещена антитромботическая терапия у пациентов с ЗАНК, что существенно повлияло на обоснование тактики ведения клиническими специалистами пациентов после различных реконструктивных вмешательств на периферических артериях, поскольку до сих пор нет единого мнения в этом вопросе [12, 13]. Прием АСК у симптомных пациентов с ЗАНК обладает сильной доказательной базой в качестве профилактики развития серьезных нежелательных осложнений (сочетания нефатальных инфаркта миокарда и инсульта с сердечно-сосудистой смертью) по результатам совокупности клинических исследований.

Таким образом, к сегодняшнему дню антитромботическим стандартом терапии пациентов с ЗАНК остается АСК, но поиски новых подходов к лечению продолжаются. Возможные перспективы в этом направлении связаны с сочетанием АСК и не-К-зависимых пероральных антикоагулянтов [14].

Литература/References

1. Olin JW. Thromboangiitis obliterans (Buerger's disease). N Engl J Med 2000; 82 (343): 864–9.
2. Buerger L. Thrombo-angiitis obliterans: a study of the vascular lesion leading to presenile spontaneous gangrene. Am J Med Sci 1908; 136: 567–80.
3. Szuba A, Cooke JP. Thromboangiitis obliterans. An update of Buerger's disease. West J Med 1998; 168: 255–60.
4. Aerbajinai W, Tsuchiya T, Kimura A et al. HLA class II DNA typing in Buerger's disease. Int J Cardiol 1996; 54 (Suppl): S197–202.
5. Sayin AI, Bozkurt AK, Tüzün H et al. Surgical treatment of Buerger's disease: experience with 216 patients. Cardiovasc Surg 1993; 1 (4): 377–80.
6. Клиническая ангиология: руководство. Под ред. А.В.Покровского. В 2 т. Т. 2. М.: Медицина, 2004. / Klinicheskaya angiologiya: rukovodstvo. Pod red. A.V.Pokrovskogo. V 2 t. T. 2. M.: Medicina, 2004. [in Russian]
7. Sasaki S, Sakuma M, Yasuda K. Current status of thromboangiitis obliterans (Buerger's disease) in Japan. Int J Cardiol 2000; 75: S175–S181.
8. Wysokinski WE, Kwiatkowska W, Sapian-Raczkowska B et al. Sustained classic clinical spectrum of thromboangiitis obliterans (Buerger's disease). Angiology 2000; 51: 141–50.
9. Oral iloprost in the treatment of thromboangiitis obliterans (Buerger's disease): double-blind, randomized, placebo-controlled trial. The European TAO Study Group. Eur J Vasc Endovasc Surg 1998; 15: 300–7.
10. Национальные рекомендации по ведению пациентов с заболеваниями артерий нижних конечностей. Российский согласительный документ. М., 2013. / Nacional'nye rekomendacii po vedeniyu pacientov s zabolevaniyami arterij nizhnih konechnostej. Rossijskij soglasitel'nyj dokument. M., 2013. [in Russian]
11. Norgren L, Hiatt WR, Dormandy JA. Inter-Society Consensus for the Management of Peripheral Arterial Disease (TASC II). J Vasc Surg 2007; 45 (Suppl. S): S5–67.
12. Gerhard-Herman MD et al. 2016 AHA/ACC Guideline on the Management of Patients With Lower Extremity Peripheral Artery Disease: A Report of the American College of Cardiology/American Heart Association Task Force on Clinical Practice Guidelines. J Am College Cardiol 2016.
13. Aboyans V et al. 2017 ESC Guidelines on the Diagnosis and Treatment of Peripheral Arterial Diseases, in collaboration with the European Society for Vascular Surgery (ESVS). Eur Heart J 2017; 00: 1–60.
14. Anand SS et al. Rivaroxaban with or without aspirin in patients with stable peripheral or carotid artery disease: an international, randomised, double-blind, placebo-controlled trial. Lancet 2017. DOI: 10.1016/S0140-6736(17)32409-1

СВЕДЕНИЯ ОБ АВТОРАХ

Сапелкин Сергей Викторович – д-р мед. наук, вед. науч. сотр. отд-ния сосудистой хирургии ФГБУ «НМИЦ хирургии им. А.В.Вишневского». E-mail: sapelkin@ixv.ru

Дружинина Наталья Александровна – клин. ординатор отд-ния сосудистой хирургии ФГБУ «НМИЦ хирургии им. А.В.Вишневского». E-mail: dna13@mail.ru