

CONSILIUM MEDICUM

Том 25, №7, 2023

VOL. 25, No. 7, 2023

ОСНОВАННАЯ НА ДОКАЗАТЕЛЬСТВАХ МЕДИЦИНА ДЛЯ ПРАКТИКУЮЩИХ ВРАЧЕЙ

УРОЛОГИЯ UROLOGY

Фосфомицин – старый антибиотик и новые перспективы

■
Применение классификации UPOINT для определения показаний к проведению антибактериальной терапии хронического воспалительного процесса

■
Эндовидеоскопическая уретросберегающая аденомэктомия внебрюшинным доступом

■
Экстраперитонеальная эндовидеоскопическая аденомэктомия при доброкачественной гиперплазии предстательной железы

■
Лапароскопическая нефрэктомия при поликистозе почек, преимущество или необходимость?

■
Роль ультразвукового и доплерографического исследования в оценке дисфункции нижних мочевых путей

■
Профилактика послеоперационного пиелонефрита

CONSILIUM MEDICUM

ISSN 2075-1753 (PRINT)
ISSN 2542-2170 (ONLINE)

ТОМ 25, №7, 2023

consilium.orscience.ru

Рецензируемое научно-практическое периодическое печатное издание для профессионалов в области здравоохранения.

Год основания журнала – 1999.

В журнале публикуются национальные и зарубежные рекомендации, оригинальные работы, обзоры, а также лекции, материалы конференций, конгрессов, форумов, клинические случаи по наиболее актуальным научно-практическим проблемам современной медицины. Журнал включен в перечень журналов высшей аттестационной комиссии (ВАК), международную справочную систему «Ulrich's International Periodicals Directory», электронную библиотеку «CyberLeninka», платформу «Directory of Open Access Journals» (DOAJ), CrossRef, WorldCat, Ядро РИНЦ, RSCI на платформе Web of Science. Журнал индексируется в РИНЦ (Российский индекс научного цитирования) на elibrary.ru.

Главный редактор журнала:

Фомин Виктор Викторович,

чл.-кор. РАН, д.м.н., профессор,
Первый Московский государственный
медицинский университет
им. И.М. Сеченова
(Сеченовский Университет),
Москва, Россия

Редакционная коллегия, Consilium Medicum 2023, том 25, №7

Коган Михаил Иосифович,

д.м.н., профессор,
Ростовский государственный
медицинский университет,
Ростов-на-Дону, Россия

Лоран Олег Борисович,

академик РАН, д.м.н., профессор,
Российская медицинская академия
непрерывного профессионального
образования, Москва, Россия

Кривобородов Григорий Георгиевич,

д.м.н., профессор,
Российский национальный
исследовательский медицинский
университет им. Н.И. Пирогова,
Москва, Россия

Пушкарь Дмитрий Юрьевич,

академик РАН, д.м.н., профессор,
МГМСУ им. А.И. Евдокимова,
Городская клиническая больница
им. С.И. Спасокукоцкого,
Москва, Россия

Журнал зарегистрирован в Федеральной службе по надзору в сфере связи, информационных технологий и массовых коммуникаций.

Свидетельство о регистрации: ПИ №ФС77-63969.

Периодичность: 12 раз в год.

УЧРЕДИТЕЛЬ: ЗАО «МЕДИЦИНСКИЕ ИЗДАНИЯ»

Издание распространяется бесплатно и по подписке.

Общий тираж: 20 300 экз.

Каталог «Пресса России» 29571.

Авторы, присылающие статьи для публикаций, должны быть ознакомлены с инструкциями для авторов и публичным авторским договором: consilium.orscience.ru

В статьях представлена точка зрения авторов, которая может не совпадать с мнением редакции журнала. Редакция не несет ответственности за содержание рекламных материалов.

Согласно рекомендациям Роскомнадзора выпуск и распространение данного производственно-практического издания допускаются без размещения знака информационной продукции.

Полное или частичное воспроизведение материалов, опубликованных в журнале, допускается только с письменного разрешения редакции.

Все права защищены. 2023 г.

ИЗДАТЕЛЬ:

ООО «КОНСИЛИУМ МЕДИКУМ»

Адрес: 127055, Москва, а/я 106

Сайт: omnidocctor.ru

Коммерческий отдел

E-mail: sales@omnidocctor.ru

Алина Антонова

+7 (495) 098-03-59 (доб. 313)

a.antonova@omnidocctor.ru

Работа с подписчиками:

subscribe@omnidocctor.ru

РЕДАКЦИЯ

Адрес: 125252, Россия, Москва,
ул. Алабяна, д. 13, корп. 1

Телефон: +7 (495) 098-03-59

E-mail: editor@omnidocctor.ru

Главный редактор издательства:

Борис Филимонов

Научный редактор:

Юлия Астраханцева

Литературный редактор-корректор:

Мария Манзюк

Дизайн и верстка:

Сергей Сиротин

Типография: ООО «Радугапринт»
117105, Москва, Варшавское ш., д. 28А



CONSILIUM
MEDICUM

OmniDoctor.ru

CONSILIUM MEDICUM

ISSN 2075-1753 (PRINT)
ISSN 2542-2170 (ONLINE)

VOL. 25, NO. 7, 2023

consilium.orscience.ru

Peer-reviewed scientific and practical periodical for healthcare professionals.

The journal was founded in 1999.

The journal publishes national and foreign guidelines, original studies, reviews, lectures, proceedings of conferences, congresses, forums, and clinical cases on the most relevant research and practical topics of modern healthcare.

The journal is included in the Higher Attestation Commission (HAC) list, Ulrich's International Periodicals Directory international reference system, CyberLeninka electronic library, Directory of Open Access Journals (DOAJ) platform, CrossRef, WorldCat, the core RSCI, and RSCI on the Web of Science platform. The journal is indexed in the RSCI (Russian Science Citation Index) at elibrary.ru.

Editor-in-Chief:

Victor V. Fomin,

M.D., Ph.D., Professor, Corresponding
Member of the Russian Academy
of Sciences, Sechenov First Moscow
State Medical University
(Sechenov University),
Moscow, Russia

Editorial Board, Consilium Medicum, 2023, Volume 25, No. 7

Mikhail I. Kogan,

M.D., Ph.D., Professor,
Rostov State Medical University,
Rostov-on-Don, Russia

Grigorii G. Krivoborodov,

M.D., Ph.D., Professor,
Pirogov Russian National Research
Medical University,
Moscow, Russia

Oleg B. Loran,

M.D., Ph.D., Professor,
Academician of the Russian Academy
of Sciences, Russian Medical Academy
of Continuous Professional Education,
Moscow, Russia

Dmitry Yu. Pushkar,

M.D., Ph.D., Professor,
Academician of the Russian Academy
of Sciences, Yevdokimov Moscow State
University of Medicine and Dentistry,
Moscow, Russia

The Journal is registered in Federal Service for Supervision
of Communications, Information Technology and Mass Media.

Registration number: ПИ №ФС77-63969.

Publication frequency: 12 times per year.

FOUNDER: MEDITSINSKIE IZDANIYA

The Journal content is free. Subscribe form is on the website.

Circulation: 20 300 copies.

Catalogue "Pressa Rossii" 29571.

Authors should acquaint themselves with the author guidelines
and the publishing agreement before submitting an article:

consilium.orscience.ru

The articles present authors' point of view that may not coincide
with the Editorial official standpoint. The Editorial Office assumes
no responsibility for promotional material content.

According to Roskomnadzor recommendations publication
and distribution of this practical edition are allowed without content
rating system sign.

Reproduction of published materials in whole or in part is prohibited
without the prior written consent of the copyright owner.

All rights reserved. 2023.

PUBLISHER: CONSILIUM MEDICUM

Address: P.O. box 106,
Moscow, Russia

Website: omnidocctor.ru

Sales Department

E-mail: sales@omnidocctor.ru

Alina Antonova
+7 (495) 098-03-59 (ext. 313)
a.antonova@omnidocctor.ru

Subscription:
subscribe@omnidocctor.ru

EDITORIAL OFFICE

Address: 13k1 Alabiana st.,
Moscow, Russia

Phone: +7 (495) 098-03-59

E-mail: editor@omnidocctor.ru

Editor-in-Chief of the Publishing House:
Boris Filimonov

Science Editor:
Yulia Astrakhantseva

Literary Editor-Proofreader:
Mariia Manziuk

Design and Layout:
Sergey Sirotnin

Printing House: Radugaprint
28A Varshavskoe hw, Moscow, Russia



CONSILIUM
MEDICUM

OmniDocctor.ru

АКУШЕРСТВО И ГИНЕКОЛОГИЯ

Аполихина И.А., профессор, д.м.н. (Москва)
 Кузнецова И.В., профессор, д.м.н. (Москва)
 Макацария А.Д., академик РАН, профессор, д.м.н. (Москва)
 Подзолкова Н.М., профессор, д.м.н. (Москва)
 Прилепская В.Н., профессор, д.м.н. (Москва)
 Серов В.Н., академик РАН, профессор, д.м.н. (Москва)

АЛЛЕРГОЛОГИЯ И ИММУНОЛОГИЯ

Борзова Е.Ю., профессор, д.м.н. (Москва)
 Ильина Н.И., профессор, д.м.н. (Москва)
 Феденко Е.С., профессор, д.м.н. (Москва)

ОТОРИНОЛАРИНГОЛОГИЯ

Карпищенко С.А., профессор, д.м.н. (Санкт-Петербург)
 Косяков С.Я., профессор, д.м.н. (Москва)
 Крюков А.И., чл.-кор. РАН, профессор, д.м.н. (Москва)
 Лопатин А.С., профессор, д.м.н. (Москва)
 Морозова С.В., профессор, д.м.н. (Москва)
 Овчинников А.Ю., профессор, д.м.н. (Москва)
 Рязанцев С.В., профессор, д.м.н. (Санкт-Петербург)
 Свистушкин В.М., профессор, д.м.н. (Москва)

ВНУТРЕННИЕ БОЛЕЗНИ

Бабанов С.А., профессор, д.м.н. (Самара)
 Верткин А.Л., профессор, д.м.н. (Москва)
 Дворецкий Л.И., профессор, д.м.н. (Москва)
 Драпкина О.М., академик РАН, профессор, д.м.н. (Москва)
 Козловская Н.Л., профессор, д.м.н. (Москва)
 Леонова М.В., профессор, д.м.н. (Москва)
 Морозова Т.Е., профессор, д.м.н. (Москва)
 Сыркин А.Л., профессор, д.м.н. (Москва)
 Сычѳв Д.А., академик РАН, профессор, д.м.н. (Москва)
 Трухан Д.И., профессор, д.м.н. (Омск)
 Ушкалова Е.А., профессор, д.м.н. (Москва)
 Ших Е.В., профессор, д.м.н. (Москва)

ГАСТРОЭНТЕРОЛОГИЯ И ДИЕТОЛОГИЯ

Андреев Д.Н., к.м.н. (Москва)
 Бордин Д.С., профессор, д.м.н. (Москва)
 Ивашкин В.Т., академик РАН, профессор, д.м.н. (Москва)
 Ливзан М.А., чл.-кор. РАН, профессор, д.м.н. (Омск)
 Маев И.В., академик РАН, профессор, д.м.н. (Москва)
 Минушкин О.Н., профессор, д.м.н. (Москва)
 Надинская М.Ю., доцент, к.м.н. (Москва)
 Парфенов А.И., профессор, д.м.н. (Москва)
 Пиманов С.И., профессор, д.м.н. (Витебск, Республика Беларусь)
 Погожева А.В., профессор, д.м.н. (Москва)
 Подымова С.Д., профессор, д.м.н. (Москва)
 Шербаков П.Л., профессор, д.м.н. (Москва)

ГЕРОНТОЛОГИЯ И ГЕРИАТРИЯ

Конев Ю.В., профессор, д.м.н. (Москва)
 Лазебник Л.Б., профессор, д.м.н. (Москва)
 Ткачева О.Н., чл.-кор. РАН, профессор, д.м.н. (Москва)

ДЕРМАТОВЕНЕРОЛОГИЯ

Адаскевич В.П., профессор, д.м.н. (Витебск, Республика Беларусь)
 Гаджигорова А.Г., д.м.н. (Москва)
 Жучков М.В., к.м.н. (Рязань)
 Корсунская И.М., профессор, д.м.н. (Москва)
 Олисова О.Ю., чл.-кор. РАН, профессор, д.м.н. (Москва)
 Тамразова О.Б., профессор, д.м.н. (Москва)
 Халдин А.А., профессор, д.м.н. (Москва)

ИНТЕНСИВНАЯ ТЕРАПИЯ

Блохин Б.М., профессор, д.м.н. (Москва)
 Бутров А.В., профессор, д.м.н. (Москва)
 Молчанов И.В., профессор, д.м.н. (Москва)
 Руднов В.А., профессор, д.м.н. (Екатеринбург)
 Цыпин Л.Е., профессор, д.м.н. (Москва)
 Шифман Е.М., профессор, д.м.н. (Москва)

ИНФЕКЦИИ И АНТИМИКРОБНАЯ ТЕРАПИЯ

Белобородов В.Б., профессор, д.м.н. (Москва)
 Сидоренко С.В., чл.-кор. РАН, профессор, д.м.н. (Санкт-Петербург)
 Яковлев С.В., профессор, д.м.н. (Москва)

КАРДИОЛОГИЯ

Аронов Д.М., профессор, д.м.н. (Москва)
 Барбараш О.Л., академик РАН, профессор, д.м.н. (Кемерово)
 Беленков Ю.Н., академик РАН, профессор, д.м.н. (Москва)
 Бойцов С.А., академик РАН, профессор, д.м.н. (Москва)
 Бунин Ю.А., профессор, д.м.н. (Москва)
 Мартынов А.И., академик РАН, профессор, д.м.н. (Москва)
 Никифоров В.С., профессор, д.м.н. (Санкт-Петербург)
 Остроумова О.Д., профессор, д.м.н. (Москва)
 Терещенко С.Н., профессор, д.м.н. (Москва)
 Чазова И.Е., академик РАН, профессор, д.м.н. (Москва)
 Шляхто Е.В., академик РАН, профессор, д.м.н. (Санкт-Петербург)

ЛУЧЕВАЯ ДИАГНОСТИКА

Коков Л.С., чл.-кор. РАН, профессор, д.м.н. (Москва)
 Сеницын В.Е., профессор, д.м.н. (Москва)
 Трофимова Т.Н., чл.-кор. РАН, профессор, д.м.н. (Санкт-Петербург)
 Тюрин И.Е., профессор, д.м.н. (Москва)

НЕВРОЛОГИЯ

Бойко А.Н., профессор, д.м.н. (Москва)
 Воробьева О.В., профессор, д.м.н. (Москва)
 Гринь А.А., чл.-кор. РАН, профессор, д.м.н. (Москва)
 Гусев Е.И., академик РАН, профессор, д.м.н. (Москва)
 Дамулин И.В., профессор, д.м.н. (Москва)
 Демина Т.Л., профессор, д.м.н. (Москва)
 Камчатнов П.Р., профессор, д.м.н. (Москва)
 Крылов В.В., академик РАН, профессор, д.м.н. (Москва)
 Левин О.С., профессор, д.м.н. (Москва)
 Лихтерман Л.Б., профессор, д.м.н. (Москва)
 Скворцова В.И., чл.-кор. РАН, профессор, д.м.н. (Москва)
 Федин А.И., профессор, д.м.н. (Москва)
 Яхно Н.Н., академик РАН, профессор, д.м.н. (Москва)

НЕФРОЛОГИЯ

Котенко О.Н., к.м.н. (Москва)
 Лысенко Л.В., профессор, д.м.н. (Москва)
 Моисеев С.В., чл.-кор. РАН, профессор, д.м.н. (Москва)
 Чеботарева Н.В., профессор, д.м.н. (Москва)

ОНКОЛОГИЯ, ЛУЧЕВАЯ ТЕРАПИЯ

Артамонова Е.В., профессор, д.м.н. (Москва)
 Каприн А.Д., академик РАН, профессор, д.м.н. (Москва)
 Колядина И.В., профессор, д.м.н. (Москва)
 Огнерубов Н.А., профессор, д.м.н. (Тамбов)
 Поддубная И.В., академик РАН, профессор, д.м.н. (Москва)
 Секачева М.И., профессор, д.м.н. (Москва)
 Семилгазова Т.Ю., профессор, д.м.н. (Санкт-Петербург)

ПЕДИАТРИЯ

Гепле Н.А., профессор, д.м.н. (Москва)
 Горелов А.В., академик РАН, профессор, д.м.н. (Москва)
 Гусева Н.Б., профессор, д.м.н. (Москва)
 Жолобова Е.С., профессор, д.м.н. (Москва)
 Морозов Д.А., профессор, д.м.н. (Москва)
 Яцки С.П., чл.-кор. РАН, профессор, д.м.н. (Москва)

ПУЛЬМОНОЛОГИЯ

Авдеев С.Н., академик РАН, профессор, д.м.н. (Москва)
 Белевский А.С., профессор, д.м.н. (Москва)
 Визель А.А., профессор, д.м.н. (Казань)
 Зайцев А.А., профессор, д.м.н. (Москва)
 Илькович М.М., профессор, д.м.н. (Санкт-Петербург)
 Княжеская Н.П., доцент, к.м.н. (Москва)
 Курбачева О.М., профессор, д.м.н. (Москва)
 Овчаренко С.И., профессор, д.м.н. (Москва)
 Синопальников А.И., профессор, д.м.н. (Москва)
 Степанян И.Э., профессор, д.м.н. (Москва)
 Чучалин А.Г., академик РАН, профессор, д.м.н. (Москва)

РЕВМАТОЛОГИЯ

Алексеева Л.И., профессор, д.м.н. (Москва)
 Насонов Е.Л., академик РАН, профессор, д.м.н. (Москва)
 Шостак Н.А., профессор, д.м.н. (Москва)

РЕНТГЕНЭНДОВАСКУЛЯРНАЯ ХИРУРГИЯ

Ерошкин И.А., профессор, д.м.н. (Москва)
 Коков Л.С., чл.-кор. РАН, профессор, д.м.н. (Москва)
 Семитко С.П., профессор, д.м.н. (Москва)

УРОЛОГИЯ И АНДРОЛОГИЯ

Аляев Ю.Г., чл.-кор. РАН, профессор, д.м.н. (Москва)
 Забириев К.И., профессор, д.м.н. (Москва)
 Коган М.И., профессор, д.м.н. (Ростов-на-Дону)
 Кривобородов Г.Г., профессор, д.м.н. (Москва)
 Лоран О.Б., академик РАН, профессор, д.м.н. (Москва)
 Пушкарь Д.Ю., академик РАН, профессор, д.м.н. (Москва)

ФТИЗИАТРИЯ

Борисов С.Е., профессор, д.м.н. (Москва)
 Мишин В.Ю., профессор, д.м.н. (Москва)
 Шмелев Е.И., профессор, д.м.н. (Москва)

ХИРУРГИЯ

Богачев В.Ю., профессор, д.м.н. (Москва)
 Дибиров М.Д., профессор, д.м.н. (Москва)
 Золотухин И.А., профессор, д.м.н. (Москва)
 Кириенко А.И., академик РАН, профессор, д.м.н. (Москва)
 Кошкин В.М., профессор, д.м.н. (Москва)
 Покровский А.В., академик РАН, профессор, д.м.н. (Москва)
 Стойко Ю.М., профессор, д.м.н. (Москва)

ЭНДОКРИНОЛОГИЯ

Аметов А.С., профессор, д.м.н. (Москва)
 Дедов И.И., академик РАН, профессор, д.м.н. (Москва)
 Демидова И.Ю., профессор, д.м.н. (Москва)
 Демидова Т.Ю., профессор, д.м.н. (Москва)
 Мельниченко Г.А., академик РАН, профессор, д.м.н. (Москва)
 Петунина Н.А., чл.-кор. РАН, профессор, д.м.н. (Москва)
 Трошина Е.А., чл.-кор. РАН, профессор, д.м.н. (Москва)
 Фадеев В.В., чл.-кор. РАН, профессор, д.м.н. (Москва)
 Шестакова М.В., академик РАН, профессор, д.м.н. (Москва)

OBSTETRICS AND GYNECOLOGY

Inna A. Apolikhina, prof., MD, PhD (Moscow, Russia)
 Irina V. Kuznetsova, prof., MD, PhD (Moscow, Russia)
 Alexandr D. Makatsariya, prof., MD, PhD (Moscow, Russia)
 Natalia M. Podzolkova, prof., MD, PhD (Moscow, Russia)
 Vera N. Prilepskaya, prof., MD, PhD (Moscow, Russia)
 Vladimir N. Serov, prof., MD, PhD (Moscow, Russia)

ALLERGOLOGY AND IMMUNOLOGY

Elena Y. Borzova, prof., MD, PhD (Moscow, Russia)
 Natalia I. Ilina, prof., MD, PhD (Moscow, Russia)
 Elena S. Fedenko, prof., MD, PhD (Moscow, Russia)

OTORHINOLARYNGOLOGY

Sergey A. Karpishchenko, prof., MD, PhD (Saint Petersburg, Russia)
 Sergei Ya. Kosyakov, prof., MD, PhD (Moscow, Russia)
 Andrei I. Kriukov, prof., MD, PhD (Moscow, Russia)
 Andrei S. Lopatin, prof., MD, PhD (Moscow, Russia)
 Svetlana V. Morozova, prof., MD, PhD (Moscow, Russia)
 Andrei Yu. Ovchinnikov, prof., MD, PhD (Moscow, Russia)
 Sergey V. Ryazancev, prof., MD, PhD (Saint Petersburg, Russia)
 Valery M. Svistushkin, prof., MD, PhD (Moscow, Russia)

INTERNAL MEDICINE

Sergei A. Babanov, prof., MD, PhD (Samara, Russia)
 Arkadii L. Vertkin, prof., MD, PhD (Moscow, Russia)
 Leonid I. Dvoretzky, prof., MD, PhD (Moscow, Russia)
 Oksana M. Drapkina, prof., MD, PhD (Moscow, Russia)
 Natalia L. Kozlovskaya, prof., MD, PhD (Moscow, Russia)
 Marina V. Leonova, prof., MD, PhD (Moscow, Russia)
 Tatiana E. Morozova, prof., MD, PhD (Moscow, Russia)
 Abram L. Syrkin, prof., MD, PhD (Moscow, Russia)
 Dmitrii A. Sychev, prof., MD, PhD (Moscow, Russia)
 Dmitry I. Trukhan, prof., MD, PhD (Omsk, Russia)
 Elena A. Ushkalova, prof., MD, PhD (Moscow, Russia)
 Evgenia V. Shikh, prof., MD, PhD (Moscow, Russia)

GASTROENTEROLOGY

Alla V. Pogozheva, prof., MD, PhD (Moscow, Russia)
 Dmitrii N. Andreev, PhD (Moscow, Russia)
 Dmitrii S. Bordin, prof., MD, PhD (Moscow, Russia)
 Vladimir T. Ivashkin, prof., MD, PhD (Moscow, Russia)
 Maria A. Livzan, prof., MD, PhD (Omsk, Russia)
 Igor V. Maev, prof., MD, PhD (Moscow, Russia)
 Oleg N. Minushkin, prof., MD, PhD (Moscow, Russia)
 Maria Yu. Nadinskaia, PhD (Moscow, Russia)
 Asfold I. Parfenov, prof., MD, PhD (Moscow, Russia)
 Sergei I. Pimanov, prof., MD, PhD (Vitebsk, Republic of Belarus)
 Svetlana D. Podymova, prof., MD, PhD (Moscow, Russia)
 Petr L. Shcherbakov, prof., MD, PhD (Moscow, Russia)

GERONTOLOGY AND GERIATRICS

Yurii V. Konev, prof., MD, PhD (Moscow, Russia)
 Leonid B. Lazebnik, prof., MD, PhD (Moscow, Russia)
 Olga N. Tkacheva, prof., MD, PhD (Moscow, Russia)

DERMATOVENEROLOGY

Vladimir P. Adaskevich, prof., MD, PhD (Vitebsk, Republic of Belarus)
 Aida G. Gadzhigoroeva, MD, PhD (Moscow, Russia)
 Mikhail V. Zhuchkov, PhD (Ryazan, Russia)
 Irina M. Korsunskaya, prof., MD, PhD (Moscow, Russia)
 Olga Iu. Olsiova, prof., MD, PhD (Moscow, Russia)
 Olga B. Tamrazova, prof., MD, PhD (Moscow, Russia)
 Aleksei A. Khaldin, prof., MD, PhD (Moscow, Russia)

INTENSIVE THERAPY

Boris M. Blokhin, prof., MD, PhD (Moscow, Russia)
 Andrei V. Butrov, prof., MD, PhD (Moscow, Russia)
 Igor V. Molchanov, prof., MD, PhD (Moscow, Russia)
 Vladimir A. Rudnov, prof., MD, PhD (Ekaterinburg, Russia)
 Leonid E. Tsy-pin, prof., MD, PhD (Moscow, Russia)
 Efim M. Shifman, prof., MD, PhD (Moscow, Russia)

INFECTION AND ANTIMICROBIAL THERAPY

Vladimir B. Beloborodov, prof., MD, PhD (Moscow, Russia)
 Sergei V. Sidorenko, prof., MD, PhD (Saint Petersburg, Russia)
 Sergei V. Iakovlev, prof., MD, PhD (Moscow, Russia)

CARDIOLOGY

David M. Aronov, prof., MD, PhD (Moscow, Russia)
 Olga L. Barbarash, prof., MD, PhD (Kemerovo, Russia)
 Yurii N. Belenkov, prof., MD, PhD (Moscow, Russia)
 Sergey A. Boytsov, prof., MD, PhD (Moscow, Russia)
 Yurii A. Bunin, prof., MD, PhD (Moscow, Russia)
 Anatolii I. Martynov, prof., MD, PhD (Moscow, Russia)
 Victor S. Nikiforov, prof., MD, PhD (Saint Petersburg, Russia)
 Olga D. Ostroumova, prof., MD, PhD (Moscow, Russia)
 Sergey N. Tereshchenko, prof., MD, PhD (Moscow, Russia)
 Irina E. Chazova, prof., MD, PhD (Moscow, Russia)
 Evgenii V. Shliakhto, prof., MD, PhD (Saint Petersburg, Russia)

DIAGNOSTIC RADIOLOGY

Leonid S. Kokov, prof., MD, PhD (Moscow, Russia)
 Valentin E. Sinityn, prof., MD, PhD (Moscow, Russia)
 Tatiana N. Trofimova, prof., MD, PhD (Saint Petersburg, Russia)
 Igor E. Tyurin, prof., MD, PhD (Moscow, Russia)

NEUROLOGY

Aleksei N. Boiko, prof., MD, PhD (Moscow, Russia)
 Olga V. Vorobeva, prof., MD, PhD (Moscow, Russia)
 Andrei A. Grin, prof., MD, PhD (Moscow, Russia)
 Evgenii I. Gusev, prof., MD, PhD (Moscow, Russia)
 Igor V. Damulin, prof., MD, PhD (Moscow, Russia)
 Tatiana L. Demina, prof., MD, PhD (Moscow, Russia)
 Pavel R. Kamchatnov, prof., MD, PhD (Moscow, Russia)
 Vladimir V. Krylov, prof., MD, PhD (Moscow, Russia)
 Oleg S. Levin, prof., MD, PhD (Moscow, Russia)
 Leonid B. Likhтерman, prof., MD, PhD (Moscow, Russia)
 Veronika I. Skvortsova, prof., MD, PhD (Moscow, Russia)
 Anatolii I. Fedin, prof., MD, PhD (Moscow, Russia)
 Nikolai N. Iakhno, prof., MD, PhD (Moscow, Russia)

NEPHROLOGY

Oleg N. Kotenko, PhD (Moscow, Russia)
 Lidia V. Lysenko, prof., MD, PhD (Moscow, Russia)
 Sergey V. Moiseev, prof., MD, PhD (Moscow, Russia)
 Natalia V. Chebotareva, prof., MD, PhD (Moscow, Russia)

ONCOLOGY

Elena V. Artamonova, prof., MD, PhD (Moscow, Russia)
 Andrey D. Kaprin, prof., MD, PhD (Moscow, Russia)
 Irina V. Kolyadina, prof., MD, PhD (Moscow, Russia)
 Nikolai A. Ognernubov, prof., MD, PhD (Tambov, Russia)
 Irina V. Poddubnaya, prof., MD, PhD (Moscow, Russia)
 Marina I. Sekacheva, prof., MD, PhD (Moscow, Russia)
 Tatiana Iu. Semiglazova, prof., MD, PhD (Saint Petersburg, Russia)

PEDIATRICS

Natalia A. Geppe, prof., MD, PhD (Moscow, Russia)
 Aleksandr V. Gorelov, prof., MD, PhD (Moscow, Russia)
 Natalia B. Guseva, prof., MD, PhD (Moscow, Russia)
 Elena S. Zholobova, prof., MD, PhD (Moscow, Russia)
 Dmitrii A. Morozov, prof., MD, PhD (Moscow, Russia)
 Sergei P. Yatsyk, prof., MD, PhD (Moscow, Russia)

PULMONOLOGY

Sergei N. Avdeev, prof., MD, PhD (Moscow, Russia)
 Andrei S. Belevskii, prof., MD, PhD (Moscow, Russia)
 Aleksandr A. Vazel, prof., MD, PhD (Kazan, Russia)
 Andrei A. Zaitsev, prof., MD, PhD (Moscow, Russia)
 Mikhail M. Ilkovich, prof., MD, PhD (Saint Petersburg, Russia)
 Nadezhda P. Kniazheskaia, PhD (Moscow, Russia)
 Oksana M. Kurbacheva, prof., MD, PhD (Moscow, Russia)
 Svetlana I. Ovcharenko, prof., MD, PhD (Moscow, Russia)
 Aleksandr I. Sinopalnikov, prof., MD, PhD (Moscow, Russia)
 Igor E. Stepanyan, prof., MD, PhD (Moscow, Russia)
 Aleksandr G. Chuchalin, prof., MD, PhD (Moscow, Russia)

RHEUMATOLOGY

Ludmila I. Alekseeva, prof., MD, PhD (Moscow, Russia)
 Evgenii L. Nasonov, prof., MD, PhD (Moscow, Russia)
 Nadezhda A. Shostak, prof., MD, PhD (Moscow, Russia)

ENDOVASCULAR SURGERY

Ivan A. Eroshkin, prof., MD, PhD (Moscow, Russia)
 Leonid S. Kokov, prof., MD, PhD (Moscow, Russia)
 Sergey P. Semitko, prof., MD, PhD (Moscow, Russia)

UROLOGY AND ANDROLOGY

Yurii G. Aliaev, prof., MD, PhD (Moscow, Russia)
 Konstantin I. Zabirov, prof., MD, PhD (Moscow, Russia)
 Mihail I. Kogan, prof., MD, PhD (Rostov-on-Don, Russia)
 Grigori G. Krivoborodov, prof., MD, PhD (Moscow, Russia)
 Oleg B. Loran, prof., MD, PhD (Moscow, Russia)
 Dmitrii Yu. Pushkar, prof., MD, PhD (Moscow, Russia)

PHTHYSIOLOGY

Sergei E. Borisov, prof., MD, PhD (Moscow, Russia)
 Vladimir Yu. Mishin, prof., MD, PhD (Moscow, Russia)
 Evgenii I. Shmelev, prof., MD, PhD (Moscow, Russia)

SURGERY

Vadim Yu. Bogachev, prof., MD, PhD (Moscow, Russia)
 Magomed D. Dibirov, prof., MD, PhD (Moscow, Russia)
 Igor A. Zolotukhin, prof., MD, PhD (Moscow, Russia)
 Aleksandr I. Kirienko, prof., MD, PhD (Moscow, Russia)
 Valery M. Koshkin, prof., MD, PhD (Moscow, Russia)
 Anatolii V. Pokrovskiy, prof., MD, PhD (Moscow, Russia)
 Yurii M. Stoyko, prof., MD, PhD (Moscow, Russia)

ENDOCRINOLOGY

Aleksandr S. Ametov, prof., MD, PhD (Moscow, Russia)
 Ivan I. Dedov, prof., MD, PhD (Moscow, Russia)
 Irina Yu. Demidova, prof., MD, PhD (Moscow, Russia)
 Tatiana Yu. Demidova, prof., MD, PhD (Moscow, Russia)
 Galina A. Melnichenko, prof., MD, PhD (Moscow, Russia)
 Nina A. Petunina, prof., MD, PhD (Moscow, Russia)
 Ekaterina A. Troshina, prof., MD, PhD (Moscow, Russia)
 Valentin V. Fadeev, prof., MD, PhD (Moscow, Russia)
 Marina V. Shestakova, prof., MD, PhD (Moscow, Russia)

Содержание

ОРИГИНАЛЬНАЯ СТАТЬЯ

Профилактика послеоперационного пиелонефрита у пациентов после проведения перкутанной нефролитотрипсии при крупных и коралловидных камнях почек

А.И. Неймарк, Д.В. Грядунов, Е.В. Сузопов

429

ОБЗОР

Фосфомицин: старый антибиотик и новые перспективы. Обзор литературы

М.В. Леонова

433

ОРИГИНАЛЬНАЯ СТАТЬЯ

Эндовидеоскопическая уретросберегающая аденомэктомия внебрюшинным доступом

С.Н. Волков, В.И. Терещенко, В.С. Степанченко, Р.К. Михеев, О.Р. Григорян, Е.Н. Андреева, К.Б. Колонтарев

439

ОРИГИНАЛЬНАЯ СТАТЬЯ

Эффективность профилактического применения частично гидролизованных пищевых волокон циаопсиса четырехкрыльникового ОптиФайбер (OptiFibre®) у больных с аденомой простаты и хроническим функциональным запором

А.В. Кузьменко, В.В. Кузьменко, Т.А. Гяургиев

443

ОРИГИНАЛЬНАЯ СТАТЬЯ

Экстраперитонеальная эндовидеоскопическая аденомэктомия при доброкачественной гиперплазии предстательной железы

С.Н. Волков, В.И. Терещенко, В.С. Степанченко, Р.К. Михеев, О.Р. Григорян, Е.Н. Андреева, К.Б. Колонтарев

450

ОБЗОР

Роль ультразвукового и доплерографического исследований в оценке дисфункции нижних мочевых путей (обзор литературы)

Е.В. Сапоженкова, В.В. Колпаков, В.Б. Бердичевский, И.В. Павлова, А.Р. Гоняев, Д.И. Петров, Э.Ф. Ахундов

453

ОРИГИНАЛЬНАЯ СТАТЬЯ

Лапароскопическая нефрэктомия при поликистозе почек: преимущество или необходимость?

М.А. Фирсов, П.А. Симонов, Д.А. Дунц, Е.В. Шаламай, Е.А. Алексеева, Е.А. Безруков, С.В. Сорсунов

456

Contents

	ORIGINAL ARTICLE	
Prevention of postoperative pyelonephritis in patients after percutaneous nephrolithotripsy for large and coral kidney stones		429
Alexander I. Neymark, Dmitry V. Gryadunov, Egor V. Suzopov		
	REVIEW	
Fosfomicin: An old antibiotic and new perspectives. A review		433
Marina V. Leonova		
	ORIGINAL ARTICLE	
Endovideoscopic urethra-sparing simple prostatectomy via an extraperitoneal approach as treatment of benign prostatic hyperplasia		439
Stanislav N. Volkov, Vitaliy I. Tereshchenko, Vladimir S. Stepanchenko, Robert K. Mikheev, Olga R. Grigoryan, Elena N. Andreeva, Konstantin B. Kolontarev		
	ORIGINAL ARTICLE	
The effectiveness of preventive use of partially hydrolyzed dietary fibers of cyamopsis tetrahedral (OptiFibre®) in patients with benign prostatic hyperplasia and chronic functional constipation		443
Andrey V. Kuzmenko, Vladimir V. Kuzmenko, Timur A. Gyaurgiev		
	ORIGINAL ARTICLE	
Endovideoscopic simple prostatectomy via extraperitoneal research as treatment of benign prostatic hyperplasia		450
Stanislav N. Volkov, Vitaliy I. Tereshchenko, Vladimir S. Stepanchenko, Robert K. Mikheev, Olga R. Grigoryan, Elena N. Andreeva, Konstantin B. Kolontarev		
	REVIEW	
The role of ultrasound and dopplerography in the assessment of lower urinary tract dysfunction (literature review)		453
Ekaterina V. Sapozhenkova, Viktor V. Kolpakov, Vadim B. Berdichevsky, Irina V. Pavlova, Artem R. Gonyaev, Daniil I. Petrov, Elvin F. Akhundov		
	ORIGINAL ARTICLE	
Laparoscopic nephrectomy for polycystic kidney disease: Benefit or necessity?		456
Mikhail A. Firsov, Pavel A. Simonov, Daria A. Dunts, Elena V. Shalamay, Ekaterina A. Alekseeva, Eugene A. Bezrukov, Sergey V. Sorsunov		

Профилактика послеоперационного пиелонефрита у пациентов после проведения перкутанной нефролитотрипсии при крупных и коралловидных камнях почек

А.И. Неймарк¹, Д.В. Грядунов^{✉2}, Е.В. Сузопов¹

¹ФГБОУ ВО «Алтайский государственный медицинский университет» Минздрава России, Барнаул, Россия;

²КГБУЗ «Краевая клиническая больница», Барнаул, Россия

Аннотация

Обоснование. Улучшение результатов профилактики и лечения послеоперационного пиелонефрита, наиболее частого осложнения перкутанной нефролитотрипсии, – важная задача современной урологии.

Цель. Определить эффективность использования физиотерапевтических процедур (магнитотерапии и лазеротерапии) для профилактики развития пиелонефрита в послеоперационный период.

Материалы и методы. В исследование включены 72 пациента с камнями почек больших размеров, которым проводилась перкутанная нефролитотрипсия. Пациенты разделены на две группы: 1-я группа – 44 пациента с камнем почки более 2,5 см (в том числе коралловидным), 2-я группа – 28 пациентов с камнем почки более 2,5 см (в том числе коралловидным), которым в периоперационный период в комплексе с антибиотикотерапией проводились физиотерапевтические процедуры. Всем пациентам выполнена перкутанная нефролитотрипсия с дооперационным назначением антибактериальной терапии. Всем больным производили культуральное исследование мочи и камня, а также лабораторную и клиническую оценки развития атаки пиелонефрита в послеоперационный период.

Результаты. Анализ историй показал, что в 1-й группе у прооперированных пациентов клинические симптомы обострения пиелонефрита наблюдались чаще, чем у пациентов, которым проводилось физиолечение в периоперационный период. Выраженность и длительность гипертермии во 2-й группе отмечалась не столь высокой и длительной. В обеих группах незначимо отличался процент выявления микрофлоры в посевах мочи и камней. При этом уровень лейкоцитоза во 2-й группе после операции в среднем был ниже, выявлено также снижение частоты назначения «резервных» антибактериальных препаратов в 3 раза.

Заключение. У пациентов с крупными и коралловидными камнями почек физиотерапевтические процедуры могут применяться в сочетании с антибактериальной терапией для профилактики и лечения обострения пиелонефрита в послеоперационный период после перкутанной нефролитотрипсии.

Ключевые слова: пиелонефрит, нефролитотрипсия, антибиотикотерапия, мочекаменная болезнь

Для цитирования: Неймарк А.И., Грядунов Д.В., Сузопов Е.В. Профилактика послеоперационного пиелонефрита у пациентов после проведения перкутанной нефролитотрипсии при крупных и коралловидных камнях почек. *Consilium Medicum.* 2023;25(7):429–432. DOI: 10.26442/20751753.2023.7.202385

© ООО «КОНСИЛИУМ МЕДИКУМ», 2023 г.

ORIGINAL ARTICLE

Prevention of postoperative pyelonephritis in patients after percutaneous nephrolithotripsy for large and coral kidney stones

Alexander I. Neymark¹, Dmitry V. Gryadunov^{✉2}, Egor V. Suzopov¹

¹Altai State Medical University, Barnaul, Russia;

²Regional Clinical Hospital, Barnaul, Russia

Abstract

Background. Improving the results of prevention and treatment of postoperative pyelonephritis, the most frequent complication of percutaneous nephrolithotripsy, is an important task of modern urology.

Aim. To determine the effectiveness of using physiotherapeutic procedures (magnetotherapy and laser therapy) for prevention of pyelonephritis development in the postoperative period.

Materials and methods. The study included 72 patients with kidney stones of large size who underwent percutaneous nephrolithotripsy. The patients were divided into two groups: group 1 – 44 patients with kidney stone over 2.5 cm (including coral), group 2 – 28 patients with kidney stone over 2.5 cm (including coral) who underwent physiotherapeutic procedures in the perioperative period in combination with antibiotic therapy. All patients underwent percutaneous nephrolithotripsy with preoperative administration of antibacterial therapy. All patients underwent urine and stone culture, as well as laboratory and clinical evaluation of pyelonephritis attack development in the postoperative period.

Results. Analysis of histories showed that in group 1, clinical symptoms of pyelonephritis exacerbation were observed more frequently in operated patients than in patients who underwent physical therapy in the perioperative period. The severity and duration of hyperthermia in the group 2 was noted to be not so high and prolonged. The percentage of microflora detection in urine and stone cultures was insignificantly different in both groups. At the same time, the level of leukocytosis in the group 2 in the postoperative period was on average lower, a 3-fold decrease in the frequency of prescribing "reserve" antibacterial drugs was also revealed.

Conclusion. In patients with large and coral kidney stones physiotherapeutic procedures can be used in combination with antibacterial therapy for prevention and treatment of pyelonephritis exacerbation in the postoperative period after percutaneous nephrolithotripsy.

Keywords: pyelonephritis, nephrolithotripsy, antibiotic therapy, urolithiasis

For citation: Neymark AI, Gryadunov DV, Suzopov EV. Prevention of postoperative pyelonephritis in patients after percutaneous nephrolithotripsy for large and coral kidney stones. *Consilium Medicum.* 2023;25(7):429–432. DOI: 10.26442/20751753.2023.7.202385

Информация об авторах / Information about the authors

[✉]Грядунов Дмитрий Владимирович – врач-уролог урологического отд-ния №1 КГБУЗ ККБ. E-mail: dimashurolog@mail.ru; ORCID: 0009-0002-5470-5076

[✉]Dmitry V. Gryadunov – urologist, Regional Clinical Hospital. E-mail: dimashurolog@mail.ru; ORCID: 0009-0002-5470-5076

Введение

Одним из наиболее распространенных заболеваний в практике уролога является мочекаменная болезнь. В России, как и во всем мире, регистрируется постоянный рост заболеваемости данной патологией. Помимо того, отмечается и высокая частота рецидивов образования камней у пациентов [1]. Все это ведет к увеличению количества оперативных вмешательств в урологических клиниках. Эндоурологические вмешательства давно уже вытеснили открытые методики и стали «золотым стандартом» лечения мочекаменной болезни [2]. В арсенале современного уролога имеются различные варианты литотрипсии: перкутанная, ретроградная и дистанционная. Таким образом, данные методы позволяют практически не использовать открытые операции для лечения мочекаменной болезни [3, 4].

Основным способом лечения крупных и коралловидных камней в настоящее время является перкутанная нефролитотрипсия (ПНЛТ) [3, 4]. Несмотря на малую инвазивность ПНЛТ, методика имеет ряд осложнений.

Так, в двух исследованиях, выполненных в 2005 и 2006 г. в Германии, продемонстрировано, что частота случаев лихорадки после перкутанных вмешательств может варьировать в пределах от 21 до 32%, септицемии – достигать 4,7% [5].

J. de la Rosette и соавт. в исследовании CROES (The Clinical Research Office of the Endourological Society – Бюро клинических исследований Эндоурологического общества), включившем 5803 пациента, показали то, что наиболее частым послеоперационным осложнением была лихорадка (повышение температуры тела $>38^{\circ}\text{C}$) – у 598 (10,5%) [6].

J. Gutierrez и соавт. проанализировали данные 5354 пациентов, подвергшихся ПНЛТ и прошедших предоперационную антибактериальную профилактику. У 10% прооперированных лихорадка возникла несмотря на антибактериальную терапию (АБТ). Авторы также отметили, что положительный посев мочи, наличие коралловидного камня ассоциированы с более высоким риском возникновения лихорадки в послеоперационный период [7].

Для профилактики развития послеоперационного пиелонефрита, помимо АБТ, существуют альтернативные методы. Отмечены публикации о применении препарата пиобактериофага. Пиобактериофаг поливалентный очищенный может применяться с целью профилактики и лечения инфекционно-воспалительных осложнений при ПНЛТ как альтернатива антибактериальной профилактике, что имеет большое значение в условиях роста антибиотикорезистентных возбудителей [8].

Физиотерапевтические методики, несмотря на совершенствование медикаментозной терапии, также могут использоваться для лечения и профилактики пиелонефрита.

Применяется сосудорасширяющий метод – низкочастотная магнитотерапия. Под действием переменного магнитного поля происходит расслабление гладких мышц, сосудов, почек и магнитогидродинамических сил за счет форменных элементов и белков плазмы крови, что увеличивает их колебательные движения, активизирует локальный кровоток и усиливает кровоснабжение почечной ткани и клубочковой фильтрации [9].

Репаративно-регенеративный метод – инфракрасная лазеротерапия – вызывает усиление метаболических процессов (нарастание энзиматической активности, активацию клеточного дыхания) в почечной ткани и оказывает гипокоагулирующее действие (снижает агрегационную способ-

ность тромбоцитов), что приводит к уменьшению отека интерстициальной ткани и стимуляции репаративно-регенеративных процессов [9].

Цель исследования – определить эффективность использования физиотерапевтических процедур (магнитотерапии и лазеротерапии) для профилактики развития пиелонефрита в послеоперационный период.

Материалы и методы

В исследовании участвовали 72 пациента с камнями почек больших размеров, которым выполнена ПНЛТ в течение двух последних лет.

В группы исследования включены пациенты с камнями почек: мужчины – 33 (45,8%), женщины – 39 (56,6%). Средний возраст пациентов – 58,36 года. По размеру камня обследуемых разделили следующим образом: К1 – 22 пациента; К2 – 31; К3 – 12; К4 – 7 пациентов.

Всем пациентам проводили обследование: общий анализ мочи и крови; анализ по Нечипоренко; измеряли уровни креатинина, мочевины, белка, сахара, мочевой кислоты; выполняли коагулограмму, мультиспиральную компьютерную томографию (МСКТ) почек с контрастированием и без такового (при выполнении нативного МСКТ у пациентов имелись данные экскреторной урографии).

У всех больных также взяты микробиологические исследования мочи до операции за 5–7 дней и на 3–5-е сутки после операции (культуральным методом Голда) и интраоперационный забор камня на посев (культуральный метод на жидкой питательной среде). Значимым титр считался более 10^3 КОЕ/мл.

Всем пациентам проводилась ПНЛТ с дооперационным назначением АБТ в течение 2–3 дней, чаще назначались цефалоспорины (цефиксим) и фторхинолоны (ципрофлоксацин, левофлоксацин), при наличии положительного посева мочи терапия назначалась с учетом чувствительности – согласно федеральным рекомендациям по антимикробной терапии [10].

Всем больным проводились лабораторные исследования и клиническая оценка развития атаки пиелонефрита в послеоперационный период (лейкоцитоз, а также наличие и продолжительность лихорадки).

Критерии исключения: инфекционные заболевания (в том числе COVID-19), воспалительные заболевания других систем органов (пневмония, колит), а также послеоперационное осложнение ПНЛТ (гематома, уринома, обструктивный пиелонефрит, ранения соседних органов).

Обследуемые разделены на 2 группы (пациенты сопоставимы по возрасту, полу, размеру камня, количеству (%) коралловидных камней, а также положительного посева до операции):

1-я группа – 44 пациента с камнем почки более 2,5 см (в том числе коралловидным);

2-я группа – 28 пациента с камнем почки более 2,5 см (в том числе коралловидным), которым в периоперационный период в сочетании с АБТ (при отсутствии противопоказаний) проводились физиотерапевтические процедуры по предложенной методике:

- 1) 2 дня до операции использовали импульсный инфракрасный лазер [аппарат «Милта», длина волны 089 мкм (1000 Гц) продолжительностью 2 мин];
- 2) в день операции физиопроцедуры не проводили;
- 3) со 2-го дня после ПНЛТ 5 дней применяли переменное магнитное поле (аппарат «Магнитер» 10–15 мин).

Неймарк Александр Израилевич – д-р мед. наук, проф., зав. каф. урологии и андрологии с курсом ДПО ФГБОУ ВО АГМУ. E-mail: urologagmu@mail.ru; ORCID: 0000-0002-5741-6408

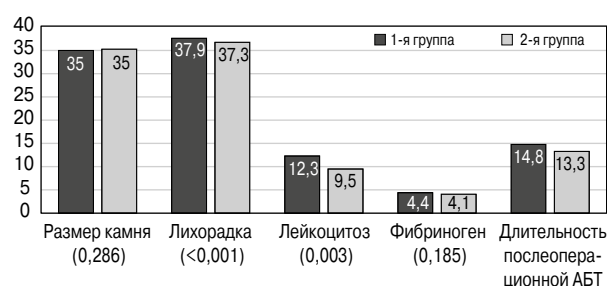
Сузопов Егор Валерьевич – преп. каф. биологической химии, клинической лабораторной диагностики ФГБОУ ВО АГМУ. E-mail: k-biohim@asmu.ru

Alexander I. Neymark – D. Sci. (Med.), Prof., Altai State Medical University. E-mail: urologagmu@mail.ru; ORCID: 0000-0002-5741-6408

Egor V. Suzopov – Lecturer, Altai State Medical University. E-mail: k-biohim@asmu.ru

Таблица 1. Сравнение показателей в 1 и 2-й группах		
Критерий	1-я группа	2-я группа
Положительный посев, %	34,1	32,1
Температура тела 2-е – 3-и сутки, °С	37,943±0,588	37,303±0,482
Уровень лейкоцитов крови 1-е сут после ПНЛТ, $\times 10^9/\text{л}$	12,375±4,456	9,591±2,752
Уровень лейкоцитов в моче 1-е сут после ПНЛТ, $\times 10^9/\text{л}$	19 200±550	17 800±535
Уровень фибриногена, г/л	4,420±0,863	4,175±0,676
Продолжительность АБТ, дни	14,818±3,546	13,375±2,904
Обострения пиелонефрита, %	54,5	39,2

Рис. 1. Сравнение показателей (%) и достоверность различий (p) в 1 и 2-й группах.



Критериями оценки развития атаки пиелонефрита являлись клинические проявления (лихорадка или ее отсутствие на 2-е и 3-и сутки после операции), лабораторные изменения (общий анализ крови – лейкоцитоз в послеоперационный период на следующий день после ПНЛТ). Оценивались также исходный уровень фибриногена как возможный «предвестник» развития послеоперационного пиелонефрита и наличие/отсутствие бактериального агента в моче и/или камне у пациента.

Основные ожидаемые эффекты физиотерапии: спазмолитический, противоотечный, бактериостатический, улучшение микроциркуляции в почках (усиление доступности антибиотика в ткани).

Полученные исходные данные представляли собой таблицу с количественными и качественными показателями и были разделены по признаку наличия или отсутствия сопутствующего физиолечения. Проведена статистическая обработка и анализ данных с помощью программы SigmaPlot 12.5 (Systat Software, 2011). Анализ достоверности различий показателей выполнялся с помощью критерия Стьюдента для количественных признаков. Уровень достоверности принят за $p < 0,05$. Данные для количественных показателей представлены в виде среднего плюс-минус стандартное отклонение.

Результаты и обсуждение

Получены следующие данные в 1-й группе. Положительный посев мочи/камня выявлен у 34,1% (15) пациентов. В посевах у 4 пациентов – *Klebsiella pneumoniae*, у 3 – *Escherichia coli*, у 5 – *Enterococcus faecalis*, смешанная флора наблюдалась у 3 больных. Выраженная лихорадка (выше 38°C) наблюдалась у 24 (54,5%) пациентов. Средняя температура в группе после операции составляла 37,943±0,588°C. Средний уровень лейкоцитов крови был 12,375±4,456 $\times 10^9/\text{л}$. Средние показатели лейкоцитурии после операции – 19 200±550. Средние показатели фибриногена составляли 4,420±0,863 г/л. Средняя продолжительность АБТ – 14,818±3,546 дня после операции (показатели отражены в табл. 1).

Рис. 2. МСКТ до ПНЛТ.

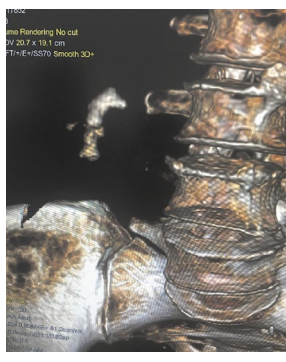
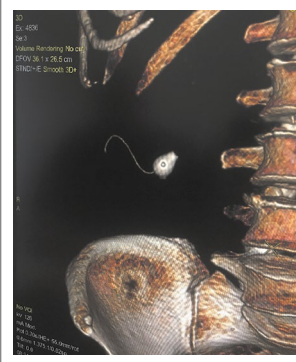


Рис. 3. МСКТ после ПНЛТ.



Получены следующие данные во 2-й группе. Положительный посев мочи/камня выявлен у 9 (32,1%) пациентов. Микрофлора количественно выявлена у больных: *E. coli* – у 2 человек, *K. pneumoniae* – у 2, *E. faecalis* – у 3, смешанная флора – у 2 человек. Выраженная (выше 38°C) лихорадка наблюдалась у 11 (39,2%) пациентов. Средняя температура в группе после операции – 37,303±0,482°C. Средний уровень лейкоцитов крови после операции – 9,591±2,752 $\times 10^9/\text{л}$. Средние показатели лейкоцитурии после операции 17 800±535. Средние показатели фибриногена составляли 4,175±0,676 г/л. Средняя продолжительность АБТ – 13,375±2,904 дня после операции (показатели отражены в табл. 1).

При использовании физиотерапевтических процедур в комбинации с АБТ у пациентов с крупными камнями почки во 2-й группе по сравнению с 1-й группой отмечено снижение количества случаев проявления послеоперационного пиелонефрита с выраженной лихорадкой при достаточно схожем числе положительных посевов в группах. Достоверно улучшаются показатели средней гипертермии и лейкоцитоза. Показано также, что гипертермия у пациентов во 2-й группе продолжалась не столь длительно. Наблюдалось и снижение продолжительности АБТ после операции (рис. 1).

Необходимо обратить внимание на то, что при неэффективности базовой АБТ в обеих группах пациентам назначалась «резервная» АБТ (карбапенемы, защищенные цефалоспорины). При анализе данных отмечено, что в 1-й группе пациентов неэффективность терапии выявлялась гораздо чаще (в 38,6% случаев) по сравнению со 2-й группой, где коррекция проводилась только у 12,5% пациентов.

Клинический пример пациента из 2-й группы. Пациентка Д., 68 лет. Обратилась с жалобами на боли в поясничной области справа.

Из анамнеза: болен приблизительно 3 года. При дообследовании (МСКТ, урографии) – коралловидный камень правой почки. Рекомендована ПНЛТ. Амбулаторно до госпитализации – фуразидин калия 50 мг 3 раза в день 7 дней. Госпитализирована в урологическое отделение №1 Краевой клинической больницы на оперативное лечение.

При поступлении: лейкоциты крови – 8,8 $\times 10^9/\text{л}$, С-реактивный белок – 3,5 г/л, фибриноген – 4,4 г/л. Посев мочи – смешанная микрофлора $\times 10^6$ КОЕ/мл.

Данные МСКТ: коралловидный камень лоханки с отрогом в нижнюю чашечку 36–14 мм 450 HU (рис. 2). Обзорная и экскреторная урография – функция сохранена, чашечно-лоханочная система почек расширена справа, камень правой почки.

Пациентке выполнена стандартная ПНЛТ справа (26 Шр) – литотрипсия ультразвуковая; 2 дня до операции и 5 дней после вмешательства выполнялась физиотерапия (лазеротерапия + магнитное поле).

АБТ – цефтриаксон 1 г/сут 2 дня до операции и 8 дней после вмешательства (коррекцию АБТ не проводили).

Клинически в послеоперационный период температура 2 сут до 37,2–37,5°C, без озноба. Гематурия купировалась через 3 сут. Лабораторно: лейкоциты крови через 1 сут $10,2 \times 10^9/\text{л}$. Посев камня – *E. coli* $\times 10^4/\text{л}$ (чувствительная к цефалоспоридам). МСКТ (через 2 сут) – резидуальных камней нет, баллонная нефростомы справа (рис. 3).

Нефростомы удалены на 5-е сутки.

Лабораторно перед выпиской: общий анализ крови: гемоглобин – 113 г/л; лейкоциты – $4,6 \times 10^9/\text{л}$, палочкоядерные лейкоциты – 1%, скорость оседания эритроцитов – 29 мм/ч.

На 8-е сутки пациентка выписана.

Рост антибиотикорезистентности, а также большое число обострений пиелонефрита в послеоперационный период у пациентов с крупными и коралловидными камнями приводит к поиску альтернативных методов профилактики пиелонефрита. Нами рассмотрена физиотерапевтическая методика. Полученные данные, указанные в статье, подтверждают положительный эффект используемой методики. В дальнейшем планируется более «глубокая» оценка маркеров воспаления и усовершенствование предложенной методики физиотерапии.

Заключение

Применение физиотерапии при проведении ПНЛТ может снизить риск развития послеоперационного пиелонефрита и степень выраженности воспаления, что подтверждается снижением клинических и лабораторных показателей у пациентов при сравнительно схожих показателях бактериурии. При отсутствии противопоказаний проведение физиотерапевтических процедур после оперативного лечения (ПНЛТ) крупных и коралловидных камней не может использоваться как монотерапия пиелонефрита, а должно являться методом, усиливающим действие антибактериальных препаратов. Применение физиолечения после ПНЛТ крупных и коралловидных камней может увеличить эффективность стандартной антибиотикотерапии, уменьшить длительность использования АБТ в послеоперационный период, избежать назначения «резервных» препаратов (карбапенемов), что, в свою очередь, может благотворно повлиять на борьбу с антибиотикорезистентностью микроорганизмов.

Раскрытие интересов. Авторы декларируют отсутствие явных и потенциальных конфликтов интересов, связанных с публикацией настоящей статьи.

Disclosure of interest. The authors declare that they have no competing interests.

Вклад авторов. Авторы декларируют соответствие своего авторства международным критериям ICMJE. Все авторы в равной степени участвовали в подготовке публикации: разработка концепции статьи, получение и анализ фактических данных, написание и редактирование текста статьи, проверка и утверждение текста статьи.

Authors' contribution. The authors declare the compliance of their authorship according to the international ICMJE criteria. All authors made a substantial contribution to the

conception of the work, acquisition, analysis, interpretation of data for the work, drafting and revising the work, final approval of the version to be published and agree to be accountable for all aspects of the work.

Источник финансирования. Авторы декларируют отсутствие внешнего финансирования для проведения исследования и публикации статьи.

Funding source. The authors declare that there is no external funding for the exploration and analysis work.

Информированное согласие на публикацию. Пациенты подписали форму добровольного информированного согласия на публикацию медицинской информации.

Consent for publication. Written consent was obtained from the patients for publication of relevant medical information and all of accompanying images within the manuscript.

Литература/References

1. Тиктинский О.Л., Александров В.П. Мочекаменная болезнь. СПб.: Питер, 2000 [Tiktinskii OL, Aleksandrov VP. Mochekamennaya bolezn'. Saint Petersburg: Piter, 2000 (in Russian)].
2. Калинина С.Н., Новиков А.И., Тиктинский Н.О., Яковлев М.В. Эндовидеохирургические операции в лечении уроандрологических больных. СПб.: СПбМАПО, 2009 [Kalinina SN, Novikov AI, Tiktinskii NO, Iakovlev MV. Endovideokhirurgicheskie operatsii v lechenii uroandrologicheskikh bol'nykh. Saint Petersburg: SPbMAPO, 2009 (in Russian)].
3. Амосов Н.А., Уренков С.Б., Подойницын А.А., Иванов А.Е. Рентгенэндоскопические операции в лечении пациентов с коралловидными камнями. *Вопросы урологии и андрологии*. 2016;4(2):29-33 [Amosov NA, Urenkov SB, Podoinyicyn AA, Ivanov AE. Endoscopic operations in the treatment of patients with staghorn stones. *Vopr urol androl (Urology and Andrology)*. 2016;4(2):29-33 (in Russian)]. DOI:10.20953/2307-6631-2016-2-29-33
4. Попов С.В., Орлов И.Н., Мартов А.Г., и др. Наш опыт применения микроперкутанной нефролитотрипсии в лечении крупных камней. *Экспериментальная и клиническая урология*. 2018;4:48-53 [Popov SV, Orlov IN, Martov AG, et al. Nash opyt primeneniia mikroperkutannoi nefrolitotripsii v lechenii krupnykh kamnei. *Ekspierimetal'naiia i klinicheskaia urologia*. 2018;4:48-53 (in Russian)].
5. Малхасян В.А., Семенякин И.В., Иванов В.Ю. Осложнения перкутанной нефролитотомии. М.: АБВ-пресс, 2019 [Malkhasian VA, Semeniakin IV, Ivanov VYu. Oslozhneniia perkutannoi nefrolitotomii. Moscow: ABV-press, 2019 (in Russian)].
6. de la Rosette J, Assimos D, Desai M, et al. The Clinical Research Office of the Endourological Society Percutaneous Nephrolithotomy Global Study: indications, complications, and outcomes in 5803 patients. *J Endourol*. 2011;25(1):11-7. DOI:10.1089/end.2010.0424
7. Gutierrez J, Smith A, Geavlete P, et al. Urinary tract infections and post-operative fever in percutaneous nephrolithotomy. *World J Urol*. 2013;31(5):1135-40. DOI:10.1007/s00345-012-0836-y
8. Перепанова Т.С., Меринов Д.С., Казаченко А.В., и др. Профилактика инфекционно-воспалительных осложнений после перкутанной нефролитотрипсии с использованием препарата пиобактериофага. *Экспериментальная и клиническая урология*. 2019;1:132-8 [Pererapanova TS, Merinov DS, Kazachenko AV, et al. Profilaktika infektsionno-vospalitel'nykh oslozhnenii posle perkutannoi nefrolitotripsii s ispol'zovaniem preparata piobakteriofaga. *Ekspierimetal'naiia i klinicheskaia urologia*. 2019;1:132-8 (in Russian)].
9. Частная физиотерапия. Учебное пособие. Под ред. Г.Н. Пономаренко. М.: Медицина, 2005 [Chastnaia fizioterapiia. Uchebnoe posobie. Pod red. GN Ponomarenko. Moscow: Meditsina, 2005 (in Russian)].
10. Перепанова Т.С., Козлов Р.С., Руднов В.А., Синякова Л.А. Антимикробная терапия и профилактика инфекций почек, мочевыводящих путей и мужских половых органов. Федеральные клинические рекомендации. М., 2017 [Pererapanova TS, Kozlov RS, Rudnov VA, Siniakova LA. Antimikrobnaiia terapiia i profilaktika infektsii pochek, mochevyvodiashchikh putei i muzhskikh polovyykh organov. Federal'nye klinicheskie rekomendatsii. Moscow: Prima-print, 2017 (in Russian)].

Статья поступила в редакцию / The article received: 24.08.2023

Статья принята к печати / The article approved for publication: 22.09.2023



OMNIDOCTOR.RU

Фосфомицин: старый антибиотик и новые перспективы. Обзор литературы

М.В. Леонова✉

Межрегиональная общественная организация «Ассоциация клинических фармакологов России», Волгоград, Россия

Аннотация

Инфекция мочевыводящих путей (ИМП) является одним из наиболее частых урологических заболеваний и представляет проблему рациональной антибактериальной терапии в связи с растущей антибиотикорезистентностью. Фосфомицин – один из старых низкомолекулярных бактерицидных антибиотиков широкого спектра действия с активностью в отношении уропатогенов, в частности *Escherichia coli* и др. Фосфомицин применяется однократной дозой, которая достигает очень высокой концентрации антибиотика в моче и мочевом пузыре, достаточной для элиминации большинства распространенных уропатогенов, в том числе со множественной лекарственной устойчивостью (МЛУ). Многие факторы способствовали сохранению антибактериальной активности фосфомицина, включая использование однократной дозы, ограниченное применение только для ИМП, очень высокие и устойчивые концентрации в моче, которые быстро убивают бактерии, уменьшая возможность селекции мутантов. В дополнение к антимикробным свойствам фосфомицин оказывает иммуномодулирующее действие, изменяя функцию лимфо-, моноцитов и нейтрофилов. Он влияет на острую воспалительную цитокиновую реакцию. Получены новые данные по активности фосфомицина в борьбе против биопленок, образованных уропатогенами, и в отношении ассоциированных с биопленкой штаммов бактерий с МЛУ. В новых метаанализах 2020 г. сравнивали эффективность фосфомицина с эквивалентными антибиотиками (β -лактамами/цефалоспорины, хинолонами, сульфаниламидами, нитрофурантоином) у женщин в широких категориях – с неосложненной ИМП или бессимптомной бактериурией – и не выявили различий по частоте клинического и микробиологического излечения с группами сравнения. В ряде других исследований у пациентов с ИМП с МЛУ или осложненным течением также показана высокая чувствительность уропатогенов к фосфомицину и эффективность лечения с применением многократных доз (2–3 дозы с интервалом 48–72 ч). Фосфомицин рассматривается как потенциально полезный антибиотик для лечения простатита. Современные данные свидетельствуют о том, что после однократной дозы фосфомицина достигаются достаточные концентрации в ткани предстательной железы. В недавних обзорах 2019 и 2022 г. представлены результаты исследований применения фосфомицина для профилактики инфекционных осложнений после трансуретральной биопсии простаты, а также у пациентов с хроническим бактериальным простатитом, возбудители которых резистентны к другим антибиотикам. Таким образом, накопление новых научных данных о механизмах действия и резистентности фосфомицина увеличивает возможности его практического применения.

Ключевые слова: фосфомицин, резистентность, биопленки, инфекции мочевых путей, цистит, простатит

Для цитирования: Леонова М.В. Фосфомицин: старый антибиотик и новые перспективы. Обзор литературы. Consilium Medicum. 2023;25(7):433–438. DOI: 10.26442/20751753.2023.7.202284

© ООО «КОНСИЛИУМ МЕДИКУМ», 2023 г.

REVIEW

Fosfomycin: An old antibiotic and new perspectives. A review

Marina V. Leonova✉

Interregional Public Organization "Association of Clinical Pharmacologists", Volgograd, Russia

Abstract

Urinary tract infection (UTI) is one of the most common urological diseases and presents a problem for rational antibiotic therapy due to the growing antibiotic resistance. Fosfomycin is one of the older low molecular weight, broad-spectrum bactericidal antibiotics with activity against uropathogens, particularly *Escherichia coli* and others. Fosfomycin is administered as a single dose that achieves very high concentrations of the antibiotic in the urine and bladder, sufficient to eliminate most common uropathogens, including those with multidrug resistance (MDR). Many factors have contributed to the persistence of fosfomycin's antibacterial activity, including the use of a single dose, limited use for UTIs only, and very high and persistent urinary concentrations that rapidly kill bacteria, reducing the possibility of mutant selection. In addition to its antimicrobial properties, fosfomycin has an immunomodulatory effect by altering the function of lymphocytes, monocytes, and neutrophils. It affects the acute inflammatory cytokine response. New data have been obtained on the activity of fosfomycin against biofilms formed by uropathogens and against biofilm-associated bacterial strains with MDR. A new 2020 meta-analysis compared the efficacy of fosfomycin with equivalent antibiotics (β -lactams/cephalosporins, quinolones, sulfonamides, nitrofurantoin) in women in the broad categories of uncomplicated UTI or asymptomatic bacteriuria and found no difference in clinical and microbiological cure rates with comparison groups. A number of other studies in patients with UTIs with MDR or complicated course also showed a high sensitivity of uropathogens to fosfomycin and the effectiveness of treatment with multiple doses (2–3 doses with an interval of 48–72 hrs). Fosfomycin is being considered as a potentially useful antibiotic for the treatment of prostatitis. Current data indicate that sufficient concentrations in prostate tissue are achieved after a single dose of fosfomycin. Recent reviews in 2019 and 2022 present results of studies of fosfomycin for the prevention of infectious complications after transurethral prostate biopsy and in patients with chronic bacterial prostatitis whose pathogens are resistant to other antibiotics. Thus, the accumulation of new scientific data on the mechanisms of action and resistance of fosfomycin reveals more potential advantages of its practical application.

Keywords: fosfomycin, resistance, biofilms, urinary tract infections, cystitis, prostatitis

For citation: Leonova MV. Fosfomycin: An old antibiotic and new perspectives. A review. Consilium Medicum. 2023;25(7):433–438.

DOI: 10.26442/20751753.2023.7.202284

Информация об авторе / Information about the author

✉ **Леонова Марина Васильевна** – чл.-кор. РАЕН, д-р мед. наук, проф., клинический фармаколог, член Межрегиональной общественной организации «Ассоциация клинических фармакологов России». E-mail: anti23@mail.ru; ORCID: 0000-0001-8228-1114; SCOPUS ID: 7004151126

✉ **Marina V. Leonova** – D. Sci. (Med.), Prof., Corr. Memb. RANS, Association of Clinical Pharmacologists. E-mail: anti23@mail.ru; ORCID: 0000-0001-8228-1114; SCOPUS ID: 7004151126

Введение

Неосложненная инфекция мочевыводящих путей (НИМП) – наиболее часто встречающееся урологическое заболевание, требующее рациональной антибактериальной терапии. Одна из современных и тревожных проблем в области бактериальных инфекций – развитие антибиотикорезистентности к широко применяемым препаратам, что создает трудности лечения и приводит к росту заболеваемости.

На протяжении многих лет наиболее распространенным уропатогеном (>90%), вызывающим инфекцию мочевыводящих путей (ИМП и МП соответственно), является *Escherichia coli*, и лечение направлено на эрадикацию возбудителей с использованием более коротких режимов приема эффективного антибиотика. Антибиотикорезистентность к ранее применяемым препаратам, таким как триметоприм и ампициллин, в настоящее время нередко превышает 30–50%, тогда как фосфомицин, несмотря на многолетнее применение, сохраняет высокую эффективность. Последний в основном используется для лечения НИМП в пероральной лекарственной форме треметамина или кальциевой соли и сегодня вызывает интерес клиницистов во всем мире [1]. Фосфомицин применяется однократной дозой, которая достигает очень высокой концентрации антибиотика в МП, успешно убивая наиболее распространенные уропатогены, в том числе с развитой резистентностью [1].

Механизм действия и антимикробные свойства фосфомицина

Фосфомицин – старый бактерицидный антибиотик, открытый в 1969 г. Его природное происхождение связано с продукцией несколькими видами *Streptomyces* spp., также может быть получен синтетическим путем. Препарат проявляет мощную бактерицидную активность против широкого спектра грамотрицательных и грамположительных бактерий. Этот антибиотик обладает уникальным механизмом действия, ингибирующим синтез клеточной стенки бактерий на начальном цитоплазматическом этапе биосинтеза пептидогликана, блокируя фермент MurA и приводя к лизису и гибели бактериальных клеток [1]. Фосфомицин ковалентно связывается с тиоловой группой в активном сайте фермента MurA и инактивирует его. Это ингибирующее действие происходит на более ранней стадии, чем действие β-лактамов или гликопептидов.

Фосфомицин проявляет высокую бактерицидную активность *in vitro* в отношении часто встречающихся бактерий, связанных с ИМП, включая изоляты *E. coli* (в том числе штаммы, продуцирующие β-лактамазы расширенного спектра – БЛРС) и большинство штаммов *Proteus mirabilis*, *Klebsiella pneumoniae*, *Enterococcus faecalis* и *Enterococcus faecium* (независимо от устойчивости к ванкомицину), *Staphylococcus aureus* (независимо от устойчивости к метициллину), чувствительность которых к фосфомицину остается относительно стабильной длительный период [1]. Показано, что фосфомицин проникает внутрь клеток и способствует уничтожению бактерий в экспериментах на клеточных линиях, что характеризует внутриклеточную бактерицидную активность препарата.

Фосфомицин успешно применялся для лечения ИМП в течение длительного времени, несмотря на рост резистентности к другим антибиотикам, что сделало его препаратом выбора для лечения инфекций, вызванных возбудителями со множественной лекарственной устойчивостью (МЛУ) [1, 2]. Многие факторы способствовали сохранению антибактериальной активности фосфомицина, включая использование однократной дозы, ограниченное применение только для мочевой инфекции, очень высокие и устойчивые концентрации в моче, которые быстро убивают бактерии, уменьшая возможность селекции мутантов [3].

Важной особенностью действия фосфомицина является способность снижать адгезию *E. coli* в стенке мочевого пузыря, и высокие концентрации, достигаемые в моче, могут дополнительно предотвратить бактериальное закрепление в МП, даже для изолятов с высоким уровнем минимальной ингибирующей концентрации (МИК) фосфомицина.

В дополнение к антимикробным свойствам фосфомицин оказывает иммуномодулирующее действие, изменяя функцию лимфо-, моноцитов и нейтрофилов. Он влияет на острую воспалительную цитокиновую реакцию *in vitro* и *in vivo*, подавляет выработку провоспалительных цитокинов (фактора некроза опухоли α, интерлейкинов 1α, 1β), лейкотриена В4 и увеличивает выработку противовоспалительных цитокинов (интерлейкина-10). Фосфомицин также оказывает иммуномодулирующее действие на активность В-лимфоцитов. Препарат усиливает фагоцитарную способность нейтрофилов, приводя к повышению бактерицидного действия нейтрофилов по сравнению с другими противомикробными препаратами [1].

Основной механизм резистентности *in vitro* к фосфомицину возникает у *E. coli* из-за потери в результате мутаций проницаемости транспортных систем, регулируемых циклическим аденозинмонофосфатом и необходимых для поглощения препарата. Однако в присутствии фосфомицина отмечается замедление скорости роста мутантных форм, что по данным математического моделирования может быть достаточным для предотвращения появления резистентных штаммов в МП *in vivo* и объясняет несоответствие между высокой частотой мутационной резистентности *in vitro* и частотой резистентности в клинических условиях.

При ИМП 93–99% фосфомицина выводится в неизменном виде с мочой и практически не связывается с белками плазмы, широко распределяясь в почечной паренхиме и мочевом пузыре. Особенности дозирования препарата создают очень высокие концентрации в моче, подавляющие резистентность или предотвращающие мутации бактерий [4]. Так, фосфомицин в дозе 3 г обеспечивает достижение высоких концентраций в моче и тканях мочевого пузыря (>128 мкг/мл), которые сохраняются в течение 1–2 дней, что достаточно для элиминации большинства распространенных уропатогенов [5]. По данным более позднего исследования после приема однократной дозы 3 г фосфомицина средние концентрации фосфомицина в моче составляли 537 мкг/мл через 6–8 ч, при этом концентрация в моче ≥100 мкг/мл сохранялась в течение 26 ч [6]. Фармакодинамическое/фармакокинетическое соотношение фосфомицина, важное для антимикробного препарата, наиболее приемлемое как АУС/МИК.

Действие фосфомицина на биопленки

Одним из механизмов патогенеза ИМП является способность *E. coli* длительно находиться и персистировать в МП за счет образования биопленки [7]. Биопленки представляют собой структурированное сообщество бактериальных клеток, встроенных во внеклеточный полимерный матрикс собственного производства, которые помогают бактериям прикрепляться к уроэпителиальным клеткам и служат резервуаром лекарственной устойчивости [7–9]. Первое сообщение о внутриклеточных бактериальных сообществах с биопленкоподобными свойствами описано у уропатогенных *E. coli* [10]. Образование биопленок тесно связано с факторами вирулентности уропатогенных изолятов *E. coli*, таких как фимбрии и адгезины, многие из которых генетически детерминированы. Эти факторы вирулентности обуславливают колонизацию поверхности МП бактериями, проникновение их в клетки и позволяют уклоняться от механизмов иммунной защиты. Бактерии внутри биопленки находятся в другом состоянии репликации и могут препятствовать эрадикации во время лечения антибиотиками,

поддерживая бактериальную персистенцию и хронизацию. Устойчивость уропатогена к антибиотикам в биопленках активно изучалась в последние годы; предполагается, что это адаптивная и обратимая ситуация с возможностью восстановления исходной чувствительности при переходе бактерий в планктонное состояние [8]. Возможные механизмы устойчивости биопленки к антибиотикам: ограничение диффузии антибиотика через матрикс, горизонтальная передача генов устойчивости внутри сообщества, инактивация антибиотика изменениями значений pH, а также метаболически неактивное бактериальное состояние и стадия формирования биопленки (на начальном обратимом этапе биопленки более восприимчивы) [8, 9]. В двух последовательных метаанализах модельных исследований по оценке способности уропатогенных изолятов *E. coli* к образованию биопленок показана высокая частота продукции биопленок (87,9 и 74,4%), при этом образование биопленки было в значительной степени связано с генами устойчивости к антибиотикам и вирулентности ($p < 0,05$) [11, 12].

В нескольких экспериментальных исследованиях *in vitro* и на моделях инфекции биопленки показано, что использование фосфомицина как монопрепарата или в комбинации с другими антибиотиками уменьшало количество и уничтожало клинически значимые бактерии из биопленок, а также приводило к модификации структуры (плотности, многослойности и пр.) биопленки.

В исследовании М. González и соавт. (Уругвай) изучалась чувствительность к фосфомицину *in vitro* у 38 клинических изолятов уропатогенной *E. coli* и их биопленок [13]. В планктонном состоянии все изоляты *E. coli* проявляли чувствительность к фосфомицину, и МИК составила от 0,5 до 2 мкг/мл, а для минимальной эрадикационной концентрации из биопленки – от 8 до 128 мкг/мл. Применение фосфомицина обнаружило значительное уменьшение биопленки по сравнению с состоянием без антибиотика: оптическая плотность биопленки достоверно снижалась при дозе 300 мкг/мл до 0,196, при дозе 700 мкг/мл – до 0,128, при дозе 1500 мкг/мл – до 0,165 (против 0,530 без антибиотика, $p < 0,000$). При этом отмечено значимое уменьшение доли живых бактерий в биопленках, а микроколонии были более разреженными и содержали меньшее количество бактерий.

В другом недавнем исследовании Н. Dzib-Baak и соавт. (Мексика) изучалась эффективность фосфомицина *in vitro* в отношении 100 клинических изолятов уропатогенной *E. coli* с МЛУ, а также деградационная активность в отношении продуцентов биопленки [14]. Среди планктонных изолятов *E. coli* с МЛУ 93% проявили чувствительность к фосфомицину; 83 изолята *E. coli* с МЛУ продуцировали биопленки и характеризовались как слабые (39,8%), умеренные (45,2%) и сильные (14,5%) продуценты. Фосфомицин проявлял деградационную активность в диапазоне концентраций от 164,4 до 1045 мкг/мл в зависимости от способности изолята к биопленкообразованию. Так, слабым продуцентам для разрушения биопленки требовались статистически более низкие концентрации фосфомицина (164,4–523,1 мкг/мл), в отличие от умеренных и сильных продуцентов биопленок (403,1–751,4 и 523,9–980,1 мкг/мл соответственно; $p < 0,0001$).

Таким образом, фосфомицин демонстрирует эффективность подавления главного уропатогена *E. coli* как в планктонном состоянии, так и в биопленках, а также проявляет способность к изменению свойств биопленок, что может иметь важное клиническое значение и преимущество перед другими антибиотиками.

Активность фосфомицина против уропатогенов с МЛУ

Несколько систематических обзоров объединили результаты десятков исследований по изучению эффективности фосфомицина против грамотрицательных и грамположи-

тельных микроорганизмов с повышенной лекарственной устойчивостью, и в современную эпоху глобальной антибиотикорезистентности (начиная с 2010 г.) фосфомицин сохраняет практически неизменный уровень противомикробной активности [1]. Так, фосфомицин активен в отношении большинства штаммов *S. aureus* (>90%), включая MRSA (methicillin-resistant *S. aureus*), и энтерококков, резистентных к ванкомицину (30%). Фосфомицин сохраняет значительную активность в отношении изолятов с МЛУ группы *Enterobacteriaceae* (90,5–100%), включая продуцирующих карбапенемазы; БЛРС, продуцирующих металло-β-лактамазы [15].

Отдельный интерес представляют результаты исследования активности фосфомицина против уропатогенов с МЛУ.

Так, в исследовании М. Mezzatesta и соавт. (Италия) протестированы 106 изолятов уропатогенов, включая *E. coli*, продуцирующие БЛРС, *K. pneumoniae*, продуцирующие карбапенемазы, *P. mirabilis* и метициллин-резистентные *Staphylococcus spp.*, по чувствительности *in vitro* к фосфомицину и другим актуальным антибиотикам [16]. Фосфомицин ингибировал все БЛРС-положительные штаммы *E. coli* (МИК 0,5 мкг/мл), *P. mirabilis* (МИК 0,5 мкг/мл) и устойчивые к метициллину штаммы *Staphylococcus saprophyticus* (МИК 16 мкг/мл), а также 82% изолятов *K. pneumoniae*, продуцирующих карбапенемазы (МИК 32 мкг/мл). В сравнении с фосфомицином другие актуальные антибиотики уступали по уровню чувствительности к следующим уропатогенам: БЛРС-положительным штаммам *E. coli* и устойчивым к метициллину штаммам *S. saprophyticus*, но проявляли устойчивость против продуцирующих карбапенемазы *K. pneumoniae*.

Клиническая эффективность фосфомицина при ИМП

Большинство клинических данных по эффективности фосфомицина относятся к лечению или профилактике инфекций нижних МП – цистита. Текущие руководства рекомендуют применять фосфомицин для лечения пациенток с неосложненным циститом (НЦ). Уже первый метаанализ 27 рандомизированных клинических исследований (РКИ) с применением однократной дозы 3 г фосфомицина у небеременных и беременных женщин с циститом не выявил различий с антибиотиками сравнения (хинолонами, β-лактамами, аминогликозидами, нитрофурантоином, сульфаниламидами) ни по клиническому, ни по микробиологическому излечению (ОР – отношение рисков: ОР 1,00 и ОР 1,02 соответственно) [17]. Фосфомицин не показал существенных различий в комплексном анализе микробиологического рецидива (ОР 0,84) и микробиологической реинфекции (ОР 1,26) с препаратами сравнения. В связи с этим, учитывая растущую устойчивость к противомикробным препаратам, в 2011 г. группой экспертов в «Международное руководство по клинической практике для лечения острого неосложненного цистита и пиелонефрита у женщин» для терапии острого НЦ у женщин добавлен фосфомицин (3 г в разовой дозе) как антибиотик 1-й линии из-за минимальной резистентности и хорошей переносимости с уровнем рекомендации АI и наравне с нитрофурантоином [18].

Спустя 10 лет эффективность применения фосфомицина для лечения НЦ у женщин продолжает оцениваться в новых метаанализах современных РКИ.

По результатам метаанализа Т. Cai с соавт. (2020 г.), объединившего 15 РКИ с участием 2295 женщин с острым НЦ, не обнаружено различий по частоте клинического разрешения (ОР 1,16) и микробиологической эрадикации (ОР 1,03) с другими антибиотиками в группах сравнения [19].

В метаанализе Т. Wang с соавт. (2020 г.) сравнивали эффективность применения фосфомицина с использованием эквивалентных антибиотиков у женщин в более широких

категориях – при неосложненной инфекции нижних МП или бессимптомной бактериурии (ББ) [20]. Для оценки клинической и микробиологической эффективности однократной дозы фосфомицина с β -лактамами/цефалоспорины, хинолонами, сульфаниламидами, нитрофурантоином включено 21 исследование ($n=3103$). Не получено статистических различий по клинической эффективности в группах небеременных или беременных женщин (ОР 0,89 и ОР 0,8 соответственно), микробиологической эффективности (ОР 1,05 и ОР 1,11 соответственно), а также при ББ (ОР 1,32). Анализ в группах с разными антибиотиками также не выявил достоверных различий по клинической эффективности: ОР 1,18 в сравнении с β -лактамами/цефалоспорины, ОР 0,83 с хинолонами, ОР 1,69 с сульфаниламидами, ОР 0,87 с нитрофурантоином.

Описаны серии случаев пациентов с ИМП и МЛУ или осложненным течением, которые получали фосфомицин. По данным опросов врачей, схема применения фосфомицина в таких случаях может быть рекомендована как в однократной дозе приема 3 г, так и в многократной дозе – по 3 г каждые 3 дня (курс до 3 доз) [21]. В первом анализе участвовал 41 госпитализированный пациент с ИМП и МЛУ возбудителя, которые получали фосфомицин (в среднем 2,9 дозы на курс) [22]. Выявлено 44 уропатогена, в том числе устойчивых изолята *K. pneumoniae*, *Pseudomonas aeruginosa*, *E. faecium* – продуцентов БЛРС. Чувствительность к фосфомицину *in vitro* составила 86% (медиана МИК 16 мкг/мл) и частота микробиологического излечения – 59%. Во втором анализе участвовали 60 больных с персистирующей или рецидивирующей ИМП, которые получали фосфомицин (по 2–3 дозы на курс) [23]. Среди уропатогенов 94% оказались чувствительными к фосфомицину, и общая частота излечения фосфомицином составила 55% без персистирования или рецидива.

В ряде других исследований у пациентов с ИМП с МЛУ или осложненным течением ИМП также показана высокая чувствительность уропатогенов к фосфомицину и эффективность лечения с применением до 3 доз [24–27].

Наибольший интерес в последние годы направлен на сравнение эффективности лечения острого НЦ у женщин между коротким 1-дневным приемом фосфомицина и 5-дневным курсом нитрофурантоина. В 2022 г. опубликованы результаты первого систематического обзора и метаанализа 4 РКИ ($n=663$) по сравнительной эффективности и безопасности фосфомицина и нитрофурантоина при лечении НИМП (3 РКИ по лечению НИМП у женщин и 1 РКИ по лечению ББ во время беременности) [28]. Никаких существенных различий не обнаружено в достижении клинического (ДИ – доверительный интервал: ОР 0,95; ДИ 0,81–1,12) и микробиологического излечения (ОР 0,96; ДИ 0,84–1,08) в течение 4 нед лечения, также не было различий в частоте нежелательных явлений на фоне лечения фосфомицином по сравнению с нитрофурантоином (ОР 1,05; ДИ 0,59–1,87). Сделан вывод о том, что однократная доза фосфомицина представляет собой потенциально эффективный и безопасный вариант лечения НИМП и ББ у женщин во время беременности.

Только в одном международном многоцентровом открытом РКИ, которое также включено в метаанализ, фосфомицин уступал по эффективности нитрофурантоину, однако кратность применения последнего составляла 3 раза в сутки [29]. Включены 513 пациентов с симптомами ИМП и положительным результатом анализа мочи по тест-полоске. Пациенты рандомизированы в группы: перорального приема нитрофурантоина по 100 мг 3 раза в день в течение 5 дней ($n=255$) или однократной пероральной дозы 3 г фосфомицина ($n=258$). Клиническую и микробиологическую эффективность оценивали через 28 дней после завершения терапии. Клиническое разрешение на 28-й день (первичный исход) достигнуто у 70% в группе

приема нитрофурантоина и у 58% – в группе приема фосфомицина (абсолютная разница 12%, $p=0,004$). Частота микробиологической эрадикации отмечалась в 74% случаев в группе приема нитрофурантоина и в 63% – в группе приема фосфомицина (абсолютная разница 11%, $p=0,04$). Кроме того, частота пиелонефрита в группе приема фосфомицина была большей, чем в группе приема нитрофурантоина (2% против 0,4%). Тем не менее расчеты показателей ОР не выявили достоверного снижения клинической и микробиологической эффективности в группе приема фосфомицина в сравнении с группой приема нитрофурантоина (ОР 0,88 и ОР 0,89 соответственно) [28].

Еще один важный вопрос: влияние сниженной функции почек (ФП) на эффективность лечения цистита, что требует дополнительного изучения, так как предыдущие РКИ исключали пациентов с нарушенной ФП. Эффективность антимикробной терапии цистита во многом зависит от антимикробной активности препарата в отношении уропатогена и достигнутой концентрации в моче, и эффективность снижается, если концентрации препарата в моче недостаточны. До настоящего времени получено ограниченное количество данных и обоснований для выбора антибиотикотерапии цистита у пациентов с нарушением ФП.

В рамках крупного когортного исследования, проведенного в Голландии в общей врачебной практике за период с 2013 по 2019 г., проведена оценка влияния ФП на возникновение клинической недостаточности при применении фосфомицина и нитрофурантоина для лечения цистита [30]. Для анализа в соответствии с критериями включения/исключения произведена выборка данных 21 891 пациента с 42 473 эпизодами ИМП, из которых 73% НЦ. Основным исходом в данном анализе была частота неуспеха лечения цистита на фоне применения основных альтернативных антибиотиков: однократной дозы фосфомицина и 5-дневного курса нитрофурантоина. Выделена группа пациентов со сниженной ФП (скорость клубочковой фильтрации менее 60 мл/мин). По результатам анализа частота неуспеха лечения в группе приема фосфомицина составила 16%, тогда как в группе приема нитрофурантоина – 23,3%, что показало достоверное снижение риска неудачного лечения на фоне приема фосфомицина против нитрофурантоина (ОР 0,61, ДИ 0,39–0,95; $p<0,05$). Кроме того, расчет относительного риска неудачного лечения на каждые 10 мл/мин показал отсутствие влияния при приеме фосфомицина (ОР 0,96; ДИ 0,92–1,01), но достоверное увеличение риска при приеме нитрофурантоина (ОР 1,05; ДИ 1,01–1,09; $p<0,001$). Таким образом, нарушение ФП снижает эффективность действия нитрофурантоина для лечения цистита, что может иметь клинически значимые последствия для пациента. Вместе с тем фосфомицин может быть более эффективным при скорости клубочковой фильтрации менее 60 мл/мин. Эти данные следует учитывать при принятии клинического решения о лечении цистита.

Эффективность фосфомицина при простатите

ИМП и предстательной железы (ПЖ) имеют сходство по бактериальной флоре, включая полирезистентные грамотрицательные энтеробактерии, и представляют растущую клиническую проблему, особенно в связи с резистентностью к фторхинолонам, которые широко применяются для лечения бактериального простатита (БП). Кроме того, лечение БП осложнено из-за анатомических особенностей ПЖ, затрудняющих антибиотикам достижение цели.

Острый БП нередко вызывается восходящей ИМП и связан с наиболее частыми поражающими микроорганизмами – *E. coli*, *P. mirabilis*, *P. aeruginosa*, *Klebsiella* spp., *Enterococcus* spp. и *Serratia* spp. Причиной развития хронического БП (ХБП) могут быть биопленки, продуцируемые уропатогенами [5, 31]. Образование биопленки может привести к повышенной способности штаммов, вызывающих острый простатит, персистировать в секреторной системе

ПЖ и приводить к рецидивирующим ИМП, характерным для ХБП. Так, по данным, полученным в исследовании у мужчин с ИМП и простатитом, выявлено, что 63% штаммов *E. coli*, собранных у пациентов с простатитом, были производителями биопленки *in vitro*, в отличие от 40% штаммов *E. coli*, полученных при цистите и пиелонефрите [31]. Образование биопленки может быть причиной того, что БП так трудно искоренить с помощью традиционных методов лечения. Именно поэтому в настоящий момент фосфомицин рассматривается как потенциально полезный антибиотик для лечения простатита.

Современные опубликованные данные свидетельствуют о том, что после однократного перорального приема фосфомицина в дозе 3 г достигаются достаточные внутрипростатические концентрации в невоспаленной ткани ПЖ.

Это установлено в клиническом исследовании мужчин с доброкачественной гиперплазией ПЖ, которым проводили резекцию простаты и перед операцией назначали однократную дозу фосфомицина 3 г для профилактики развития инфекции [32]. В исследовании оценивали проникновение фосфомицина в ткань ПЖ и сравнивали показатели с соответствующими концентрациями в моче и сыворотке крови в течение 17 ч после вмешательства. Средние уровни концентрации фосфомицина в крови составляли $11,4 \pm 7,6$ мкг/мл (диапазон 2,29–40,38 мкг/мл) и моче – 571 ± 418 мкг/мл (диапазон 48–1522 мкг/мл) через 9 ч после приема препарата. Средние общие концентрации фосфомицина в простате составили $6,5 \pm 4,9$ мкг/г (диапазон 0,7–22,1 мкг/г), при этом потенциально терапевтические концентрации обнаруживались в течение 17 ч после введения дозы, что соответствует отношению простата/кровь $0,67 \pm 0,57$. При этом концентрации в переходной и периферической областях ПЖ значительно различались: $8,3 \pm 6,6$ мкг/г в переходной зоне по сравнению с $4,4 \pm 4,1$ мкг/г – в периферической ($p=0,001$).

Таким образом, результаты оценки степени проникновения фосфомицина в ткань ПЖ свидетельствуют о достижении достаточных внутрипростатических концентраций для ингибирования клинически значимых патогенов ПЖ. Кроме того, среди антибиотиков, используемых в клинической практике, фосфомицин имеет низкую молекулярную массу (138 г/моль), что обеспечивает ему достижение клинически значимых концентраций как в мочевом пузыре, так и в ПЖ.

Эти обоснования получили подтверждение в других исследованиях по использованию фосфомицина для профилактики инфекционных осложнений после трансуретральной биопсии простаты, показавших снижение частоты инфекционных осложнений. В большом исследовании, в котором принимали участие 620 пациентов, перенесших трансректальную ультразвуковую биопсию ПЖ, частота встречаемости случаев фебрильной ИМП отмечалась в 5,2% в группе приема фосфомицина против 21% в группе приема левофлоксацина и 73,6% – в группе приема ципрофлоксацина [33]. При этом в 10 случаях отмечена резистентность к фторхинолонам, тогда как в группе приема фосфомицина случаев резистентности не выявлено.

Несмотря на то, что фосфомицин не является препаратом первого выбора для лечения острого или ХБП, он может быть полезен для амбулаторных больных при наличии аллергии к стартовым антибиотикам, а также в качестве адьюванта к другим антибиотикам из-за его синергетического эффекта и низкого уровня резистентности.

В недавних обзорах 2019 и 2022 гг. представлены серии клинических случаев у пациентов с ХБП, получавших фосфомицин длительными курсами после неудачного лечения фторхинолонами и ко-тримоксазолом [34, 35].

I. Los-Arcos и соавт. (2016 г.) сообщили о 15 сложных случаях возникновения ХБП, вызванного штаммами *E. coli*. Пациентам назначен фосфомицин перорально

по 3 г каждые 48–72 ч продолжительностью 6 нед; клиническое и микробиологическое излечение достигнуто в 1/2 случаев [36].

I. Karaiskos и соавт. (2019 г.) описали случаи 44 пациентов с ХБП, ассоциированными с *E. coli*, продуцирующей БЛРС или МЛУ, которые пролечены фосфомицином перорально по 3 г в день в течение 1 нед, затем по 3 г каждые 48 ч в течение 6–12 нед [37]. Клиническое и микробиологическое излечение достигнуто в 80 и 77% случаев через 6 мес. Фосфомициновая недостаточность наблюдалась у 18% пациентов, у большинства из которых $\text{МИК} > 16$ мг/л.

К. Bouiller и соавт. (2022 г.) ретроспективно описали 17 эпизодов ХБП с сопутствующими урологическими заболеваниями и флорой *Enterobacterales*, продуцирующей БЛРС, устойчивой к фторхинолонам и ко-тримоксазолу, когда больные получали лечение пероральным фосфомицином в дозе 3 г каждые 24–48 ч в среднем 5,5 нед с достижением микробиологического и клинического излечения более чем в 90% случаев [38].

По заключению, данному в международном междисциплинарном Отчете по простатиту (Милан, 2019 г.), несмотря на отсутствие РКИ, фосфомицин может представлять терапевтическую альтернативу для лечения простатита в определенных клинических условиях, в частности при резистентности к фторхинолонам [39].

Заключение

Переоценка «забытых» антибиотиков, таких как фосфомицин, для лечения ИМП является одной из стратегий, предлагаемых для борьбы с бременем устойчивости к противомикробным препаратам. Фосфомицин – один из старых низкомолекулярных бактерицидных антибиотиков широкого спектра действия с активностью в отношении ряда бактерий путем необратимого ингибирования ранней стадии синтеза клеточной стенки. Как показано в последние годы, фосфомицин обладает активностью против широкого спектра уропатогенов с МЛУ, что создает серьезные обоснования к его применению для лечения инфекций мочеполового тракта. Получены новые данные по активности фосфомицина в борьбе против биопленок, образованных уропатогенами, и ассоциированных с биопленкой штаммов бактерий с МЛУ.

Фосфомицин одобрен для использования в европейских странах и России в виде однократной дозы 3 г для лечения НИМП у женщин, особенно вызванных инфекцией *E. coli*. Фосфомицин также изучался для применения в хирургической профилактике и предотвращения возникновения инфекции ПЖ, даже для лечения простатита, вызванного грамотрицательными бактериями с БЛРС и МЛУ. Разработаны схемы применения фосфомицина в виде многократных доз через двухдневные интервалы для лечения осложненных и/или рецидивирующих ИМП, а также инфекций, вызванных бактериями с МЛУ.

Таким образом, накопление новых научных данных о механизмах действия и резистентности у фосфомицина раскрывает больше потенциальных преимуществ его практического применения. В настоящее время наиболее привлекательной терапевтической моделью для пероральной формы фосфомицина остается ИМП.

Раскрытие интересов. Автор декларирует отсутствие явных и потенциальных конфликтов интересов, связанных с публикацией настоящей статьи.

Disclosure of interest. The author declares that she has no competing interests.

Вклад автора. Автор декларирует соответствие своего авторства международным критериям ICMJE.

Author's contribution. The author declares the compliance of her authorship according to the international ICMJE criteria.

Источник финансирования. Автор декларирует отсутствие внешнего финансирования для проведения исследования и публикации статьи.

Funding source. The author declares that there is no external funding for the exploration and analysis work.

Литература/References

- Falagas ME, Vouloumanou EK, Samonis G, Vardakas KZ. Fosfomycin. *Clin Microbiol Rev.* 2016;29(2):321-47. DOI:10.1128/CMR.00068-15
- Castañeda-García A, Blázquez J, Rodríguez-Rojas A. Molecular mechanisms and clinical impact of acquired and intrinsic fosfomycin resistance. *Antibiotics (Basel).* 2013;2(2):217-36. DOI:10.3390/antibiotics2020217
- Schito GC. Why fosfomycin trometamol as first line therapy for uncomplicated UTI? *Int J Antimicrob Agents.* 2003;22 Suppl. 2:79-83. DOI:10.1016/S0924-8579(03)00231-0
- Silver LL. Fosfomycin: Mechanism and resistance. *Cold Spring Harb Perspect Med.* 2017;7(2):a025262. DOI:10.1101/cshperspect.a025262
- Patel SS, Balfour JA, Bryson HM. Fosfomycin tromethamine. A review of its antibacterial activity, pharmacokinetic properties and therapeutic efficacy as a single-dose oral treatment for acute uncomplicated lower urinary tract infections. *Drugs.* 1997;53(4):637-56. DOI:10.2165/00003495-199753040-00007
- Keating GM. Fosfomycin trometamol: A review of its use as a single-dose oral treatment for patients with acute lower urinary tract infections and pregnant women with asymptomatic bacteriuria. *Drugs.* 2013;73(17):1951-66. DOI:10.1007/s40265-013-0143-y
- Zamani H, Salehzadeh A. Biofilm formation in uropathogenic *Escherichia coli*: Association with adhesion factor genes. *Turk J Med Sci.* 2018;48(1):162-7. DOI:10.3906/sag-1707-3
- Soto SM. Importance of biofilms in urinary tract infections: New therapeutic approaches. *Adv Biol.* 2014;543974. DOI:10.1155/2014/543974
- Gajdács M, Kárpáti K, Nagy ÁL, et al. Association between biofilm-production and antibiotic resistance in *Escherichia coli* isolates: A laboratory-based case study and a literature review. *Acta Microbiol Immunol Hung.* 2021. DOI:10.1556/030.2021.01487
- Anderson GG, Palermo JJ, Schilling JD, et al. Intracellular bacterial biofilm-like pods in urinary tract infections. *Science.* 2003;301(5629):105-7. DOI:10.1126/science.1084550
- Zhao F, Yang H, Bi D, et al. A systematic review and meta-analysis of antibiotic resistance patterns, and the correlation between biofilm formation with virulence factors in uropathogenic *E. coli* isolated from urinary tract infections. *Microb Pathog.* 2020;144:104196. DOI:10.1016/j.micpath.2020.104196
- Garousi M, Monazzami Tabar S, Mirazi H, et al. A global systematic review and meta-analysis on correlation between biofilm producers and non-biofilm producers with antibiotic resistance in uropathogenic *Escherichia coli*. *Microb Pathog.* 2022;164:105412. DOI:10.1016/j.micpath.2022.105412
- González MJ, Da Cunda P, Notejane M, et al. Fosfomycin tromethamine activity on biofilm and intracellular bacterial communities produced by uropathogenic *Escherichia coli* isolated from patients with urinary tract infection. *Pathog Dis.* 2019;77(3):ftz022. DOI:10.1093/femspd/ftz022
- Dzib-Baak HE, Uc-Cachón AH, Dzul-Beh AJ, et al. Efficacy of fosfomycin against planktonic and biofilm-associated MDR uropathogenic *Escherichia coli* clinical isolates. *Trop Med Infect Dis.* 2022;7(9):235. DOI:10.3390/tropicalmed7090235
- Falagas ME, Maraki S, Karageorgopoulos DE, et al. Antimicrobial susceptibility of multidrug-resistant (MDR) and extensively drug-resistant (XDR) Enterobacteriaceae isolates to fosfomycin. *Int J Antimicrob Agents.* 2010;35(3):240-3. DOI:10.1016/j.ijantimicag.2009.10.019
- Mezzatesta ML, La Rosa G, Maugeri G, et al. In vitro activity of fosfomycin trometamol and other oral antibiotics against multidrug-resistant uropathogens. *Int J Antimicrob Agents.* 2017;49(6):763-6. DOI:10.1016/j.ijantimicag.2017.01.020
- Falagas ME, Vouloumanou EK, Togiag AG, et al. Fosfomycin versus other antibiotics for the treatment of cystitis: A meta-analysis of randomized controlled trials. *J Antimicrob Chemother.* 2010;65(9):1862-77. DOI:10.1093/jac/dkq237
- Gupta K, Hooton TM, Naber KG, et al.; Infectious Diseases Society of America; European Society for Microbiology and Infectious Diseases. International clinical practice guidelines for the treatment of acute uncomplicated cystitis and pyelonephritis in women: A 2010 update by the Infectious Diseases Society of America and the European Society for Microbiology and Infectious Diseases. *Clin Infect Dis.* 2011;52(5):e103-20. DOI:10.1093/cid/ciq257
- Cai T, Tamanini I, Tascini C, et al. Fosfomycin trometamol versus comparator antibiotics for the treatment of acute uncomplicated urinary tract infections in women: A systematic review and meta-analysis. *J Urol.* 2020;203(3):570-8. DOI:10.1097/JU.0000000000000620
- Wang T, Wu G, Wang J, et al. Comparison of single-dose fosfomycin tromethamine and other antibiotics for lower uncomplicated urinary tract infection in women and asymptomatic bacteriuria in pregnant women: A systematic review and meta-analysis. *Int J Antimicrob Agents.* 2020;56(1):106018. DOI:10.1016/j.ijantimicag.2020.106018
- Trevino SE, Babcock HM, Henderson JP, et al. Perceptions and behaviours of infectious diseases physicians when managing urinary tract infections due to MDR organisms. *J Antimicrob Chemother.* 2015;70(12):3397-400. DOI:10.1093/jac/dkv271
- Neuner EA, Sekeres J, Hall GS, van Duin D. Experience with fosfomycin for treatment of urinary tract infections due to multidrug-resistant organisms. *Antimicrob Agents Chemother.* 2012;56(11):5744-8. DOI:10.1128/AAC.00402-12
- Seroy JT, Grim SA, Reid GE, et al. Treatment of MDR urinary tract infections with oral fosfomycin: A retrospective analysis. *J Antimicrob Chemother.* 2016;71(9):2563-8. DOI:10.1093/jac/dkw178
- Qiao LD, Zheng B, Chen S, et al. Evaluation of three-dose fosfomycin tromethamine in the treatment of patients with urinary tract infections: An uncontrolled, open-label, multicentre study. *BMJ Open.* 2013;3(12):e004157. DOI:10.1136/bmjopen-2013-00415
- Giancola SE, Mahoney MV, Hogan MD, et al. Assessment of fosfomycin for complicated or multidrug-resistant urinary tract infections: Patient characteristics and outcomes. *Chemotherapy.* 2017;62(2):100-4. DOI:10.1159/000449422
- Matthews PC, Barrett LK, Warren S, et al. Oral fosfomycin for treatment of urinary tract infection: a retrospective cohort study. *BMC Infect Dis.* 2016;16(1):556. DOI:10.1186/s12879-016-1888-1
- Konwar M, Gogtay NJ, Ravi R, et al. Evaluation of efficacy and safety of fosfomycin versus nitrofurantoin for the treatment of uncomplicated lower urinary tract infection (UTI) in women – a systematic review and meta-analysis. *J Chemother.* 2022;34(3):139-48. DOI:10.1080/1120009X.2021.1938949
- Derington CG, Benavides N, Delate T, Fish DN. Multiple-dose oral fosfomycin for treatment of complicated urinary tract infections in the outpatient setting. *Open Forum Infect Dis.* 2020;7(2):ofaa034. DOI:10.1093/ofid/ofaa034
- Huttner A, Kowalczyk A, Turjeman A, et al. Effect of 5-day nitrofurantoin vs single-dose fosfomycin on clinical resolution of uncomplicated lower urinary tract infection in women: A randomized clinical trial. *JAMA.* 2018;319(17):1781-9. DOI:10.1001/jama.2018.3627
- Ten Doesschate T, van Haren E, Wijma RA, et al. The effectiveness of nitrofurantoin, fosfomycin and trimethoprim for the treatment of cystitis in relation to renal function. *Clin Microbiol Infect.* 2020;26(10):1355-60. DOI:10.1016/j.cmi.2020.03.001
- Soto SM, Smithson A, Martinez JA, et al. Biofilm formation in uropathogenic *Escherichia coli* strains: relationship with prostatitis, urovirulence factors and antimicrobial resistance. *J Urol.* 2007;177(11):365-8. DOI:10.1016/j.juro.2006.08.081
- Gardiner BJ, Mahony AA, Ellis AG, et al. Is fosfomycin a potential treatment alternative for multidrug-resistant gram-negative prostatitis? *Clin Infect Dis.* 2014;58(4):e101-5. DOI:10.1093/cid/cit704
- Ongün S, Aslan G, Avkan-Oguz V. The effectiveness of single-dose fosfomycin as antimicrobial prophylaxis for patients undergoing transrectal ultrasound-guided biopsy of the prostate. *Urol Int.* 2012;89(4):439-44. DOI:10.1159/000342370
- Zhanel GG, Zhanel MA, Karlowsky JA. Oral fosfomycin for the treatment of acute and chronic bacterial prostatitis caused by multidrug-resistant *Escherichia coli*. *Can J Infect Dis Med Microbiol.* 2018;2018:1404813. DOI:10.1155/2018/1404813
- Marino A, Stracquadanio S, Bellanca CM, et al. Oral fosfomycin formulation in bacterial prostatitis: New role for an old molecule—brief literature review and clinical considerations. *Infect Dis Rep.* 2022;14(4):621-34. DOI:10.3390/idr14040607
- Los-Arcos I, Pigrau C, Rodríguez-Pardo D, et al. Long-term fosfomycin-tromethamine oral therapy for difficult-to-treat chronic bacterial prostatitis. *Antimicrob Agents Chemother.* 2016;60:1854-8. DOI:10.1128/AAC.02611-15
- Karaiskos I, Galani L, Sakka V, et al. Oral fosfomycin for the treatment of chronic bacterial prostatitis. *J Antimicrob Chemother.* 2019;74:1430-7. DOI:10.1093/jac/dkz015
- Bouillier K, Zayet S, Lalloz PE, et al. Efficacy and safety of oral fosfomycin-trometamol in male urinary tract infections with multidrug-resistant Enterobacteriales. *Antibiotics.* 2022;11:198. DOI:10.3390/antibiotics11020198
- Magri V, Boltri M, Cai T, et al. Multidisciplinary approach to prostatitis. *Arch Ital Urol Androl.* 2019;90(4):227-48. DOI:10.4081/aiua.2018.4.227

Статья поступила в редакцию / The article received: 17.04.2023

Статья принята к печати / The article approved for publication: 22.09.2023



OMNIDOCTOR.RU

Эндовидеоскопическая уретросберегающая аденомэктомия внебрюшинным доступом

С.Н. Волков¹, В.И. Терещенко¹, В.С. Степанченко¹, Р.К. Михеев^{✉1}, О.Р. Григорян¹, Е.Н. Андреева^{1,2}, К.Б. Колонтарев²

¹ФГБУ «Национальный медицинский исследовательский центр эндокринологии» Минздрава России, Москва, Россия;

²ФГБОУ ВО «Московский государственный медико-стоматологический университет им. А.И. Евдокимова» Минздрава России, Москва, Россия

Аннотация

Цель. Оценить оригинальную методику эндовидеоскопической уретросберегающей аденомэктомии (ЭУА) для лечения пациентов с доброкачественной гиперплазией предстательной железы.

Материалы и методы. С января 2021 по сентябрь 2022 г. 8 пациентам выполнена ЭУА внебрюшинным доступом. Оценены исходные данные пациентов, периоперационные и послеоперационные исходы, послеоперационные осложнения, опрос по шкалам IPSS и МИЭФ-5 и эякуляторная функция. Принципы оперативного пособия заимствованы у Ping Wang, Dan Xia, SunYi Ye, DeBo Kong, Jie Qin, TaiLe Jing, YeQing Mao, HongZhou Meng, Shuo Wang (2018 г.).

Результаты. Семь (87,5%) пациентов успешно перенесли ЭУА, 1 (12,5%) пациенту потребовалась конверсия в стандартную аденомэктомию. Среднее время операции составило 171 мин (150–185), медианная кровопотеря – 232 мл (180–300). В 2 (25%) случаях потребовалась реконструкция уретры из-за ее повреждения. Среднее время катетеризации составило 1,5 дня (1–4). Сообщалось об осложнениях по Clavien–Dindo (2004 г.): 2 осложнения легкой степени (1 или 2-я группа), 1 осложнение 3а (выраженная гематурия, требующая промывания мочевого пузыря). Средняя продолжительность наблюдения составила 8,4 мес (6–11). Послеоперационный опросник показал, что показатели IPSS ($p < 0,1$) и качества жизни ($p < 0,1$) значительно улучшились после операции. Всего у 4 пациентов отмечалось сохранение эректильной функции, у 3 из которых отмечена нормальная эякуляция, а у 1 – ретроградная эякуляция.

Заключение. ЭУА технически выполнима для пациентов с доброкачественной гиперплазией предстательной железы. Пациенты имеют короткое время катетеризации, приемлемый профиль риска, значительное улучшение функции мочеиспускания и сохранения антеградной эякуляции.

Ключевые слова: доброкачественная гиперплазия предстательной железы, клинический анализ, урология, аденомэктомия, хирургия

Для цитирования: Волков С.Н., Терещенко В.И., Степанченко В.С., Михеев Р.К., Григорян О.Р., Андреева Е.Н., Колонтарев К.Б. Эндовидеоскопическая уретросберегающая аденомэктомия внебрюшинным доступом. Consilium Medicum. 2023;25(7):439–442. DOI: 10.26442/20751753.2023.7.202067

© ООО «КОНСИЛИУМ МЕДИКУМ», 2023 г.

ORIGINAL ARTICLE

Endovideoscopic urethra-sparing simple prostatectomy via an extraperitoneal approach as treatment of benign prostatic hyperplasia

Stanislav N. Volkov¹, Vitaliy I. Tereshchenko¹, Vladimir S. Stepanchenko¹, Robert K. Mikheev^{✉1}, Olga R. Grigoryan¹, Elena N. Andreeva^{1,2}, Konstantin B. Kolontarev²

¹Endocrinology Research Centre, Moscow, Russia;

²Yevdokimov Moscow State University of Medicine and Dentistry, Moscow, Russia

Abstract

Aim. To evaluate the efficacy of endovideoscopic urethra-sparing simple prostatectomy via an extraperitoneal approach (EUSP) for patients with benign prostatic hyperplasia.

Materials and methods. In the period from January 2021 until September 2022 8 patients underwent EUSP. Initial clinical data, perioperative and postoperative outcomes, implications, IPSS questionnaires, IIEF-5 and ejaculatory data have been evaluated. The technique of the present method was adopted from Ping Wang, Dan Xia, SunYi Ye, DeBo Kong, Jie Qin, TaiLe Jing, YeQing Mao, HongZhou Meng, Shuo Wang (2018).

Results. Seven (87.5%) patients underwent EUSP successfully, 1 (12.5%) patient needed conversion into open simple prostatectomy. Mean time of operation was 171 minutes (150–185), mean blood loss was 232 ml (180–300). In 2 (25%) cases urethral reconstruction after damage was needed. Mean catheterization time was 1.5 days (1–4). According to Clavien–Dindo classification (2004) such complications were found: low degree – 2 (1 or 2 group), 3a group – 1 (severe hematuria, when bladder infusion is needed). Mean management time was 8.4 months (6–11). Results from postoperative questionnaire IPSS ($p < 0.1$) and QoL ($p < 0.1$) significantly improved. Totally 4 patients had secure erectile function: 3 of them had normal erection, the last one (1) – retrograde ejaculation.

Conclusion. EUSP is technically applicable for patients with benign prostatic hyperplasia. Patients have shorter time of catheterization, risk profile, significant improvement of urination and support of antegrade ejaculation.

Keywords: benign prostatic hyperplasia, clinical analysis, urology, simple prostatectomy, surgery

For citation: Volkov SN, Tereshchenko VI, Stepanchenko VS, Mikheev RK, Grigoryan OR, Andreeva EN, Kolontarev KB. Endovideoscopic urethra-sparing simple prostatectomy via an extraperitoneal approach as treatment of benign prostatic hyperplasia. Consilium Medicum. 2023;25(7):439–442. DOI: 10.26442/20751753.2023.7.202067

Информация об авторах / Information about the authors

✉ **Михеев Роберт Константинович** – аспирант ФГБУ «НМИЦ эндокринологии». E-mail: iceberg1995@mail.ru; ORCID: 0000-0001-5826-3186; SPIN-код: 9767-8468

Волков Станислав Николаевич – канд. мед. наук, зав. отд-нием урологии и андрологии ФГБУ «НМИЦ эндокринологии». E-mail: volkov_stas08@mail.ru; ORCID: 0000-0002-2049-2191

✉ **Robert K. Mikheev** – Graduate Student, Endocrinology Research Centre. E-mail: iceberg1995@mail.ru; ORCID: 0000-0001-5826-3186; SPIN code: 9767-8468

Stanislav N. Volkov – Cand. Sci. (Med.), Endocrinology Research Centre. E-mail: volkov_stas08@mail.ru; ORCID: 0000-0002-2049-2191

В течение десятилетий открытая аденомэктомия (ОА) была основным методом лечения доброкачественной гиперплазии предстательной железы (ДГПЖ) у пациентов с большим объемом предстательной железы (>80 мл) [1–3]. Однако данная процедура может быть связана с высоким риском периоперационных осложнений. Вследствие этого стали популярны другие малоинвазивные хирургические методы, например эндоскопическая лазерная энуклеация простаты [4–8]. Кроме того, в 2002 г. возможность лапароскопической аденомэктомии продемонстрирована М. Magiano и соавт. [9]. В последующем показаны робот-ассистированные модификации подобного вмешательства с обнадеживающими результатами [10–13], в частности за счет обеспечения меньшей кровопотери и более короткого пребывания в стационаре [14]. Однако независимо от метода несколько послеоперационных проблем все еще не решено: кровотечение и необходимость непрерывного промывания мочевого пузыря, инфекции мочевыводящих путей, транзиторное недержание мочи [4], стриктура уретры и ретроградная эякуляция.

М. Madigan и соавт. [15, 16] стали первыми, кто описал стандартную и уретросберегающую аденомэктомию в 1990 г. и выделили несколько преимуществ данной техники, включая уменьшение послеоперационной гематурии, раннее удаление катетера, более короткое пребывание в стационаре и предотвращение эректильной дисфункции. Однако этот метод не получил широкой популярности, в основном из-за технических сложностей. С широким распространением эндовидеоскопической хирургии урологами хорошо освоены минимально инвазивные методики, что позволило перейти к радикальной простатэктомии (лапароскопической радикальной простатэктомии) и лапароскопической аденомэктомии (ЛА). В частности, эндовидеоскопическая техника может обеспечить увеличение изображения и прецизионность работы для облегчения технически более сложных этапов сохранения простатической части уретры.

Материалы и методы

С января 2021 по сентябрь 2022 г. 8 пациентам выполнена эндовидеоскопическая уретросберегающая аденомэктомия (ЭУА) внебрюшинным доступом. Оценены исходные данные пациентов, периоперационные и послеоперационные исходы, послеоперационные осложнения, опрос по шкалам IPSS и МИЭФ-5 и эякуляторная функция.

У всех пациентов (100%) отмечена неэффективность проведенной лекарственной терапии. Пациенты проинформированы о других хирургических вариантах, включая трансуретральную резекцию простаты, гольмиевый лазер, ОА и ЛА, и впоследствии дали согласие на процедуру после рассмотрения всех рисков и преимуществ. Всем пациентам проведены начальное клиническое обследование, включая подробный анамнез, и физикальное исследование: общий анализ мочи, посев мочи, определение простатспецифического антигена (ПСА), электролитов сыворотки и урофлоуметрию (пациентам без постоянного уретрального катетера), ультразвукового исследования (УЗИ) для определения наличия остаточной мочи (ОМ) и размера срединной доли, степени выпячивания срединной доли в мочевой пузырь, измеренной как расстояние по вертикали от кончика выступающей срединной доли и доли к основанию мочевого пузыря в сагиттальной плоскости. Получены заполненные анкеты IPSS [17, 18] и МИЭФ-5 [19] для сравнения пред- и послеоперационных уровней.

Послеоперационная оценка включала физикальное обследование, определение ОМ, урофлоуметрию, ПСА, МИЭФ-5 и IPSS. Вопросы про эякуляцию заданы только мужчинам с адекватной эректильной функцией.

Хирургическая техника

Все процедуры ЭУА выполнялись с использованием хирургической системы KARL STORZ® (Тутлинген, Федеративная Республика Германия). Принципы оперативного пособия заимствованы у Ping Wang, Dan Xia, Sun Yi Ye, DeBo Kong, Jie Qin, TaiLe Jing, YeQing Mao, HongZhou Meng, Shuo Wang (2018 г.) [1].

Сбор данных

Проспективные собранные данные включали следующие характеристики пациентов: возраст, индекс массы тела, исходные симптомы; оценку степени анестезиологического риска Американского общества анестезиологов, объем предстательной железы при трансректальном УЗИ, пред- и послеоперационный ПСА, объем ОМ, урофлоуметрию, IPSS и МИЭФ-5. Дополнительно у пациентов без эректильной дисфункции после операции собраны данные о наличии ретроградной эякуляции. Периоперационные собранные данные включали расчетную кровопотерю, длительность операции, продолжительность катетериза-

Терещенко Виталий Игоревич – врач – уролог-андролог лечебно-диагностического отделения андрологии и урологии ФГБУ «НМИЦ эндокринологии». E-mail: dr_tereshchenko@mail.ru; ORCID: 0000-0002-4478-5968

Степанченко Владимир Сергеевич – врач – уролог-андролог лечебно-диагностического отделения андрологии и урологии ФГБУ «НМИЦ эндокринологии». E-mail: markvovka2019@gmail.com; ORCID: 0000-0003-2799-2241

Григорян Ольга Рафаэлевна – д-р мед. наук, гл. науч. сотр. отделения эндокринной гинекологии Института репродуктивной медицины, проф. каф. эндокринологии Института высшего и дополнительного профессионального образования ФГБУ «НМИЦ эндокринологии». E-mail: iceberg1995@mail.ru; ORCID: 0000-0003-4979-7420; SPIN-код: 3060-8242

Андреева Елена Николаевна – д-р мед. наук, зав. отделением эндокринной гинекологии, зам. дир. Института репродуктивной медицины ФГБУ «НМИЦ эндокринологии», проф. каф. репродуктивной медицины и хирургии факультета дополнительного профессионального образования ФГБОУ ВО «МГМСУ им. А.И. Евдокимова». E-mail: endogin@mail.ru; ORCID: 0000-0001-8425-0020; SPIN-код: 1239-2937

Колонтарев Константин Борисович – д-р мед. наук, проф. каф. урологии ФГБОУ ВО «МГМСУ им. А.И. Евдокимова». ORCID: 0000-0003-4511-5998; SPIN-код: 2352-1103

Vitaliy I. Tereshchenko – urologist-andrologist, Endocrinology Research Centre. E-mail: dr_tereshchenko@mail.ru; ORCID: 0000-0002-4478-5968

Vladimir S. Stepanchenko – urologist-andrologist, Endocrinology Research Centre. E-mail: markvovka2019@gmail.com; ORCID: 0000-0003-2799-2241

Olga R. Grigoryan – D. Sci. (Med.), Endocrinology Research Centre. E-mail: iceberg1995@mail.ru; ORCID: 0000-0003-4979-7420; SPIN code: 3060-8242

Elena N. Andreeva – D. Sci. (Med.), Endocrinology Research Centre, Yevdokimov Moscow State University of Medicine and Dentistry. E-mail: endogin@mail.ru; ORCID: 0000-0001-8425-0020; SPIN code: 1239-2937

Konstantin B. Kolontarev – D. Sci. (Med.), Yevdokimov Moscow State University of Medicine and Dentistry. ORCID: 0000-0003-4511-5998; SPIN code: 2352-1103

Характеристика (n=27)	Результат
Возраст, лет	65 (62–68)
Индекс массы тела, кг/м ²	22,5 (20,4–24,1)
Анестезиологический риск	1 (1–2)
IPSS	25 (23–28)
Качество жизни	6 (5–6)
МИЭФ-5	18 (9–21)
Объем простаты, мл	82 (75–92)
ПСА, нг/мл	4,2 (3,2–6,2)
Остаточный объем мочи, мл	85 (70–120)
Q _{max} , мл/с	6 (4–8)
Средняя доля, частота случаев	3 (37,5%)
Размеры средней доли, см	1,6 (1,2–2,2)
Осложнения ДГПЖ, абс. (%)	
Инфравезикальная обструкция	1 (12,5)
Конкременты мочевого пузыря	1 (12,5)
Рецидивирующие инфекции мочевых путей	1 (12,5)
Рецидивирующая температура	1 (12,5)
Дилатация верхних мочевых путей	0 (0)
Дивертикул мочевого пузыря	0 (0)

ции, длительность госпитализации и послеоперационные осложнения по классификации Clavien–Dindo [20, 21]. Патологические данные включали массу резецированной предстательной железы и гистологический диагноз.

Статистический анализ

Непрерывные переменные суммируются как медиана и межквартильный размах. Категориальные переменные отображаются как частота (в процентах). Если данные следуют нормальному распределению, использовался t-критерий, в противном случае применяли непараметрический критерий. Двустороннее значение $p < 0,05$ считается статистически значимым.

Результаты

Исходные данные представлены в табл. 1.

Из 8 случаев 7 пациентам успешно выполнена ЭУА, 1 больному не сохранена уретра из-за обширного ее повреждения, которое не представлялось возможным исправить эндоскопическим доступом. Периоперационный период у этого пациента протекал без осложнений, уретральный катетер удален через 7 дней. Никаких последующих симптомов, связанных со стриктурой уретры, не отмечено спустя 6 мес после выписки.

Периоперационные данные представлены в табл. 2.

Семь (87,5%) пациентов успешно перенесли ЭУА, 1 (12,5%) пациенту потребовалась конверсия в стандартную аденомэктомию. Среднее время операции составило 171 мин (150–185), медианная кровопотеря – 232 мл (180–300). В 2 (25%) случаях потребовалась реконструкция уретры из-за ее повреждения. Среднее время катетеризации составило 1,5 дня (1–4).

Сообщалось об осложнениях по Clavien–Dindo (2004 г.): 2 осложнения легкой степени (1 или 2-я группа), 1 осложнение 3а (выраженная гематурия, требующая промывания мочевого пузыря). Средняя продолжительность наблюдения составила 8,4 мес (6–11). Послеоперационный опросник показал, что показатели IPSS ($p < 0,1$) и качества жизни ($p < 0,1$) значительно улучшились после операции. Всего у 4 пациентов отмечалось сохранение эректильной функции, у 3 из которых отмечена нормальная эякуляция, а у 1 – ретроградная эякуляция.

Характеристика	Результат
Длительность операции, мин	171 (150–185)
Кровопотеря, мл	232 (180–300)
Расщепление уретры или шейки мочевого пузыря, абс. (%)	2 (25)
Послеоперационные гемотрансфузии, абс. (%)	0 (0)
Длительность дренирования, дни	1 (1–2)
Промывание мочевого пузыря, случаи	1 (3,8%)
Длительность катетеризации, дни	1,5 (1–2,5)
Длительность госпитализации, дни	3 (2–4)
Предоперационный гемоглобин, г/дл	13,5 (12,72–14,6)
Послеоперационный гемоглобин, г/дл	12,1 (11,2–12,9)
Удаленный объем простаты, г	47,5 (40–52)

Послеоперационные опросники показали, что показатели IPSS и QOL значительно улучшены ($p < 0,01$) по сравнению с дооперационными данными. Также наблюдалось значительное улучшение максимальной скорости потока мочи (Q_{max}) и остаточного объема мочи по сравнению с исходными данными. В послеоперационном периоде наблюдалось достоверное снижение уровня ПСА ($p < 0,1$). Ни один пациент не сообщил о недержании мочи или дизурии после удаления катетера в течение периода наблюдения. Не выявлено существенной разницы между дооперационным (18,5, межквартильный размах 9,75–21,25) и послеоперационным (17,5, межквартильный размах 17,5–21) значением МИЭФ-5 ($p = 0,685$). До операции 5 больных вели активную половую жизнь, у всех отмечалась нормальная эякуляция. За время наблюдения в послеоперационном периоде у 4 пациентов сохранялась эректильная функция, у 3 из них – нормальная эякуляция. Один пациент жаловался на ретроградную эякуляцию в послеоперационном периоде.

Обсуждение

В целом ОА или эндоскопическая энуклеация предстательной железы являются хирургическими методами выбора для мужчин с предстательной железой >80 мл [3, 6]. Таким образом, объем предстательной железы стал важным фактором для наших критериев включения. Сохранение антеградной эякуляции является одним из преимуществ аденомэктомии с сохранением простаты и уретры [14, 15], мы также предложили ЭУА мужчинам с простатами маленького объема, но заинтересованным в сохранении эякуляторной функции.

Применяя принцип аденомэктомии Мэдигана к подходу Миллина, для обнажения и рассечения аденомы необходимо пальпировать катетер, чтобы направить рассечение и уменьшить повреждение уретры во время удаления аденомы [15, 16]. Однако этот метод затруднителен для лапароскопического доступа, поскольку хирург не может чувствовать катетер. Поэтому разработка четких анатомических плоскостей имеет первостепенное значение для ЭУА, чтобы шейка мочевого пузыря тщательно обнажалась вместе с проксимальной предстательной частью уретры посредством тупой диссекции. После определения проксимального отдела уретры рассечение латеральных долей вдоль ее видимой хирургической плоскости в большинстве случаев приводит к сохранению целостности уретры несмотря на то, что она не идентифицируется непосредственно во время резекции. Классическая аденомэктомия по Мэдигану противопоказана при наличии срединной доли [15, 16]. Благодаря нашему опыту мы поняли, что, хотя наличие срединной доли не является противопоказанием к уретро-сохраняющей операции, ее наличие усложняет выполнение процедуры с технической точки зрения. Поскольку средин-

ная доля выходит из-под уретры и шейки мочевого пузыря, ее обнажение и диссекция становятся легче после удаления сначала боковых долей. Более того, поскольку поверхность срединной доли кажется покрытой тонким слоем слизистой оболочки, если этот слой разрывается во время диссекции, наложение швов на этом трудно визуализируемом участке может быть очень сложным. В нашей серии единственный случай конверсии связан с большим дефектом задней слизистой оболочки в процессе диссекции срединной доли. Чтобы уменьшить повреждение слизистой оболочки во время диссекции, мы рекомендуем:

- устойчивую восходящую тракцию срединной доли во время диссекции, чтобы облегчить обнажение и контртракцию;
- срединная доля должна быть освобождена от слоя слизистой оболочки, описанного выше, с использованием техники медленной и осторожной тупой диссекции;
- разделение большой срединной доли на более мелкие части для удаления;
- регулярно выполнять трансректальное УЗИ в реальном времени, чтобы контролировать ход операции и убедиться, что аденоматозная ткань не осталась позади.

Сохранение эякуляторной функции является основным преимуществом ЭУА, поскольку этот метод сохраняет шейку мочевого пузыря и таким образом позволяет избежать ретроградной эякуляции. В нашей серии только 1 пациент сообщил об эякуляторной дисфункции.

Мы подозреваем, что шейка мочевого пузыря (внутренний сфинктер уретры) могла быть случайно повреждена во время хирургической процедуры.

Заключение

Небольшой размер выборки и короткое последующее наблюдение являются двумя основными ограничениями этого исследования, которые могут повлиять на оценку долгосрочных осложнений и функционального восстановления.

Раскрытие интересов. Авторы декларируют отсутствие явных и потенциальных конфликтов интересов, связанных с публикацией настоящей статьи.

Disclosure of interest. The authors declare that they have no competing interests.

Вклад авторов. Авторы декларируют соответствие своего авторства международным критериям ICMJE. С.Н. Волков – концепция и дизайн исследования, сбор и обработка материала, написание текста; В.И. Терещенко – концепция и дизайн исследования, сбор и обработка материала, написание текста; В.С. Степанченко – концепция и дизайн исследования, сбор и обработка материала, написание текста; Р.К. Михеев – сбор и обработка материала, написание текста; О.Р. Григорян – концепция и дизайн исследования, написание текста; Е.Н. Андреева – концепция и дизайн исследования, написание текста; К.Б. Колонгарев – концепция и дизайн исследования, редактирование.

Authors' contribution. The authors declare the compliance of their authorship according to the international ICMJE criteria. S.N. Volkov – study concept and design, data collection and processing, text writing; V.I. Tereshchenko – study concept and design, data collection and processing, text writing; V.S. Stepanchenko – study concept and design, data collection and processing, text writing; R.K. Mikheev – data collection and processing, text writing; O.R. Grigoryan – study concept and design, text writing; E.N. Andreeva – study concept and design, text writing; K.B. Kolontarev – study concept and design, text editing.

Источник финансирования. Авторы декларируют отсутствие внешнего финансирования для проведения исследования и публикации статьи.

Funding source. The authors declare that there is no external funding for the exploration and analysis work.

Информированное согласие на публикацию. Пациенты подписали форму добровольного информированного согласия на публикацию медицинской информации.

Consent for publication. Written consent was obtained from the patients for publication of relevant medical information and all of accompanying images within the manuscript.

Литература/References

1. Wang P, Xia D, Ye S, et al. Robotic-assisted Urethra-sparing Simple Prostatectomy Via an Extraperitoneal Approach. *Urology*. 2018;119:85-90. DOI:10.1016/j.urology.2018.06.005
2. Meier DE, Tarpley JL, Imdiegwu OO, et al. The outcome of suprapubic prostatectomy: a contemporary series in the developing world. *Urology*. 1995;46(1):40-4. DOI:10.1016/S0090-4295(99)80156-3
3. Varkarakis I, Kyriakakis Z, Delis A, et al. Long-term results of open transvesical prostatectomy from a contemporary series of patients. *Urology*. 2004;64(2):306-10. DOI:10.1016/j.urology.2004.03.033
4. Liu C, Zheng S, Li H, Xu K. Transurethral enucleation and resection of prostate in patients with benign prostatic hyperplasia by plasma kinetics. *J Urol*. 2010;184(6):2440-45. DOI:10.1016/j.juro.2010.08.037
5. Xie L, Mao Q, Chen H, et al. Transurethral vapor enucleation and resection of the prostate with plasma vaporization button electrode for the treatment of benign prostatic hyperplasia: a feasibility study. *J Endourol*. 2012;26(10):1264-6. DOI:10.1089/end.2012.0125
6. Giulianelli R, Gentile B, Albanesi L, et al. Bipolar Button Transurethral Enucleation of Prostate in Benign Prostate Hypertrophy Treatment: A New Surgical Technique. *Urology*. 2015;86(2):407-13. DOI:10.1016/j.urology.2015.03.045
7. Naspro R, Gomez Sancha F, Manica M, et al. From "gold standard" resection to reproducible "future standard" endoscopic enucleation of the prostate: what we know about anatomical enucleation. *Minerva Urol Nefrol*. 2017;69(5):446-58. DOI:10.23736/S0393-2249.17.02834-X
8. Kuntz RM, Lehrich K, Ahyai SA. Holmium laser enucleation of the prostate versus open prostatectomy for prostates greater than 100 grams: 5-year follow-up results of a randomised clinical trial. *Eur Urol*. 2008;53(1):160-6. DOI:10.1016/j.eururo.2007.08.036
9. Mariano MB, Graziottin TM, Tefilli MV. Laparoscopic Prostatectomy With Vascular Control for Benign Prostatic Hyperplasia. *J Urol*. 2002;167(6):2528-9. DOI:10.1016/s0022-5347(05)65025-2
10. Leslie S, Abreu AL, Chopra S, et al. Transvesical robotic simple prostatectomy: initial clinical experience. *Eur Urol*. 2014;66(2):321-9. DOI:10.1016/j.eururo.2013.12.020
11. Stolzenburg JU, Kallidonis P, Qazi H, et al. Extraperitoneal approach for robotic-assisted simple prostatectomy. *Urology*. 2014;84(5):1099-105. DOI:10.1016/j.urology.2014.06.045
12. Pokorny M, Novara G, Geurts N, et al. Robot-assisted simple prostatectomy for treatment of lower urinary tract symptoms secondary to benign prostatic enlargement: surgical technique and outcomes in a high-volume robotic centre. *Eur Urol*. 2015;68(3):451-7. DOI:10.1016/j.eururo.2015.03.003
13. Pavan N, Zargar H, Sanchez-Salas R, et al. Robot-assisted Versus Standard Laparoscopy for Simple Prostatectomy: Multicenter Comparative Outcomes. *Urology*. 2016;91:104-10. DOI:10.1016/j.urology.2016.02.032
14. Sorokin I, Sundaram V, Singla N, et al. Robot-assisted versus open simple prostatectomy for benign prostatic hyperplasia in large glands: a propensity score-matched comparison of perioperative and short term outcomes. *J Endourol*. 2017;31:1164-9.
15. Dixon AR, Lord PH, Madigan MR, et al. The Madigan prostatectomy. *J Urol*. 1990;144:1401-3.
16. Quan C, Chang W, Chen J, et al. Laparoscopic Madigan prostatectomy. *J Endourol*. 2011;25(12):1879-82. DOI:10.1089/end.2011.0117
17. Abrams P, Chapple C, Khoury S, et al. International Scientific Committee. Evaluation and treatment of lower urinary tract symptoms in older men. *J Urol*. 2009;181(4):1779-87. DOI:10.1016/j.juro.2008.11.127
18. McVary KT, Roehrborn CG, Avins AL, et al. Update on AUA guideline on the management of benign prostatic hyperplasia. *J Urol*. 2011;185(5):1793-803. DOI:10.1016/j.juro.2011.01.074
19. Rosen RC, Cappelleri JC, Smith MD, et al. Development and evaluation of an abridged, 5-item version of the International Index of Erectile Function (IIEF-5) as a diagnostic tool for erectile dysfunction. *Int J Impot Res*. 1999;11(6):319-26. DOI:10.1038/sj.ijir.3900472
20. Friedlander DF, Alemozaffar M, Hevelone ND, et al. Stepwise description and outcomes of bladder neck sparing during robot-assisted laparoscopic radical prostatectomy. *J Urol*. 2012;188(5):1754-60. DOI:10.1016/j.juro.2012.07.045
21. Dindo D, Demartines N, Clavien PA. Classification of surgical complications: a new proposal with evaluation in a cohort of 6336 patients and results of a survey. *Ann Surg*. 2004;240(2):205-13. DOI:10.1097/01.sla.0000133083.54934.ae

Статья поступила в редакцию /
The article received: 20.10.2022
Статья принята к печати /
The article approved for publication:
22.09.2023



OMNIDOCTOR.RU

Эффективность профилактического применения частично гидролизованых пищевых волокон циамопсиса четырехкрыльникового ОптиФайбер (OptiFibre®) у больных с аденомой простаты и хроническим функциональным запором

А.В. Кузьменко✉, В.В. Кузьменко, Т.А. Гяургиев

ФГБОУ ВО «Воронежский государственный медицинский университет им. Н.Н. Бурденко» Минздрава России, Воронеж, Россия

Аннотация

Анатомическая близость предстательной железы и толстой кишки, общность иннервации, крово- и лимфообращения создают предпосылки для вовлечения кишечника в патологический процесс при заболеваниях простаты.

Цель. Оценить эффективность коррекции хронического запора (ХЗ) с помощью частично гидролизованых пищевых волокон (ЧГПВ) циамопсиса четырехкрыльникового ОптиФайбер (OptiFibre®) у больных с доброкачественной гиперплазией предстательной железы (ДГПЖ), которым показана трансуретральная резекция простаты (ТУР), и влияние препарата на течение послеоперационного периода.

Материалы и методы. Обследовано 60 пациентов с ДГПЖ, направленных для хирургического лечения (ТУР), у которых выявлен функциональный ХЗ. Методом случайной выборки пациентов распределили в 2 группы по 30 человек. В 1-й проводили стандартную подготовку к оперативному лечению в течение 1 мес. Во 2-й пациенты в сочетании со стандартной подготовкой к оперативному лечению принимали с пищей ЧГПВ циамопсиса четырехкрыльникового (ОптиФайбер), первые 3 дня – 1 саше (5 г) в день, с 4-го по 6-й день – 2 саше в день. С 7-го дня пациентов во 2-й группе распределили на 2 подгруппы. В подгруппе 2а лица, у которых нормализовалась работа кишечника, продолжали прием препарата в дозе 2 саше в день. Те, у которых регулярность работы кишечника осталась неудовлетворительной, с 7-го дня принимали 3 саше в день и были распределены в подгруппу 2б. В предоперационном периоде обследование пациентов проводили на 1 (1-й визит), 15 (2-й визит) и 30-е (3-й визит) сутки. Оценивали среднее количество актов дефекации в течение предшествующей недели, выраженность и динамику клинических проявлений запора на основании опросника Patient Assessment of Constipation Symptoms, который позволяет пациенту оценить в баллах симптомы запора в совокупности, а также по каждому критерию отдельно. Эффективность лечения в послеоперационном периоде оценивали на основании динамического наблюдения в течение 5–7 сут.

Результаты. Исходно у всех пациентов в двух группах зафиксированы признаки, характерные для ДГПЖ и функционального ХЗ, группы однородные. Согласно полученным результатам в 1-й группе за 30 дней наблюдения перед операцией ни один из исследуемых показателей значимо не изменился ($p>0,05$). Во 2-й уже через 15 дней наблюдения выявлена значимая ($p<0,05$) положительная динамика по всем исследуемым показателям в сравнении как с 1-й группой, так и с результатами 1-го визита. К 3-му визиту, несмотря на отсутствие статистически значимой динамики в показателях обеих групп в сравнении со 2-м визитом, между группами сохранялись значимые различия ($p<0,05$). В подгруппу 2а вошли 19 пациентов, которые принимали по 2 саше ОптиФайбер в сутки, а в подгруппу 2б – 11 мужчин, с 7-го дня наблюдения принимавшие по 3 саше в сутки. Восстановление моторики кишечника у пациентов, принимавших пищевые волокна, происходило в более ранние сроки, при этом различия также статистически значимы ($p<0,05$). В 1-й группе зарегистрировано 14 случаев ранних послеоперационных осложнений, а во 2-й – 9, что на 35,7% меньше. Число случаев антибиотикоассоциированной диареи в 1-й группе составило 3, тогда как во 2-й зарегистрирован 1 подобный случай, что на 66,7% меньше. При анализе исследуемых показателей в послеоперационном периоде статистически значимых различий между подгруппами не выявлено. Все 30 (100%) пациентов 2-й группы дали положительный отзыв о ЧГПВ циамопсиса четырехкрыльникового (ОптиФайбер) и планируют продолжить их прием после завершения участия в исследовании.

Заключение. Таким образом, согласно результатам исследования мы считаем целесообразным применение ЧГПВ циамопсиса четырехкрыльникового (ОптиФайбер) в лечении ХЗ у больных с ДГПЖ, которым показана ТУР простаты, как средства, позволяющего эффективно устранить проявления ХЗ, улучшить результаты хирургического лечения и повысить качество жизни данной категории больных.

Ключевые слова: доброкачественная гиперплазия предстательной железы, простатит, простата, ОптиФайбер, трансуретральная резекция простаты, пищевые волокна, хронический запор

Для цитирования: Кузьменко А.В., Кузьменко В.В., Гяургиев Т.А. Эффективность профилактического применения частично гидролизованых пищевых волокон циамопсиса четырехкрыльникового ОптиФайбер (OptiFibre®) у больных с аденомой простаты и хроническим функциональным запором. Consilium Medicum. 2023;25(7):443–449. DOI: 10.26442/20751753.2023.7.202380

© ООО «КОНСИЛИУМ МЕДИКУМ», 2023 г.

Информация об авторах / Information about the authors

✉ **Кузьменко Андрей Владимирович** – д-р мед. наук, проф., проф. каф. урологии ФГБОУ ВО «ВГМУ им. Н.Н. Бурденко». E-mail: Kuzmenkoav09@yandex.ru; ORCID: 0000-0002-7927-7015

Кузьменко Владимир Васильевич – д-р мед. наук, проф., проф. каф. урологии ФГБОУ ВО «ВГМУ им. Н.Н. Бурденко». E-mail: vvkuzmenko2003@mail.ru; ORCID: 0000-0001-7803-8832

Гяургиев Тимур Асланбекович – канд. мед. наук, доц. каф. урологии ФГБОУ ВО «ВГМУ им. Н.Н. Бурденко». E-mail: GTA001100@yandex.ru; ORCID: 0000-0002-2209-6264

✉ **Andrey V. Kuzmenko** – D. Sci. (Med.), Prof., Burdenko Voronezh State Medical University. E-mail: Kuzmenkoav09@yandex.ru; ORCID: 0000-0002-7927-7015

Vladimir V. Kuzmenko – D. Sci. (Med.), Prof., Burdenko Voronezh State Medical University. E-mail: vvkuzmenko2003@mail.ru; ORCID: 0000-0001-7803-8832

Timur A. Gyaurgiev – Cand. Sci. (Med.), Burdenko Voronezh State Medical University. E-mail: GTA001100@yandex.ru; ORCID: 0000-0002-2209-6264

The effectiveness of preventive use of partially hydrolyzed dietary fibers of cyamopsis tetrahedral (OptiFiber®) in patients with benign prostatic hyperplasia and chronic functional constipation

Andrey V. Kuzmenko[✉], Vladimir V. Kuzmenko, Timur A. Gyaurgiev

Burdenko Voronezh State Medical University, Voronezh, Russia

Abstract

Anatomical proximity of the prostate gland and colon, common innervation, blood and lymph circulation create prerequisites for the involvement of the intestine in the pathological process in prostate diseases.

Aim To evaluate the effectiveness of preventive treatment of chronic constipation (CC) with the use of partially hydrolyzed dietary fibers of cyamopsis tetrahedral (OptiFiber®) in patients with benign prostatic hyperplasia (BPH) who are shown to have a prostate tumor and its effect on the course of the postoperative period.

Materials and methods. We examined 60 patients with BPH who were referred for surgical treatment (transurethral resection of the prostate), who had chronic functional constipation. By random sampling, the patients were divided into two groups of 30 people. In group 1, standard preparation for surgical treatment was carried out for 1 month. In group 2, patients, in combination with standard preparation for surgical treatment, took partially hydrolyzed dietary fibers of cyamopsis tetrahedral (OptiFiber®) with food for the first 3 days – 1 sachet (5 g) per day, from the 4th to the 6th day – 2 sachets per day. From day 7, patients in group 2 were divided into two subgroups. In subgroup 2a, patients whose bowel function returned to normal continued taking the drug at a dose of 2 sachets per day. Those patients in whom the effect of restoring the regularity of bowel function was not satisfactory, took 3 sachets a day from the 7th day and were assigned to subgroup 2b. In the preoperative period, patients were examined on the 1st day (visit 1), 15th day (visit 2) and 30th day (visit 3) of observation. The average number of acts of defecation during the previous week, the severity and dynamics of clinical manifestations of constipation were evaluated on the basis of the Patient Assessment of Constipation Symptoms (PAC-SYM questionnaire), according to the totality of symptoms in points, as well as for each criterion separately. Evaluation of the effectiveness of treatment in the postoperative period was carried out on the basis of dynamic observation for 5–7 days.

Results. Initially, all patients in the two groups had signs characteristic of BPH and chronic functional constipation, the groups were homogeneous. According to the results obtained in group 1 for 30 days of follow-up before surgery, none of the studied parameters significantly changed ($p > 0.05$). In group 2, after 15 days of follow-up, a significant ($p < 0.05$) positive dynamics was revealed for all the studied indicators, both in comparison with group 1 and in comparison with the results obtained at visit 1. By visit 3, despite the absence of statistically significant dynamics in the indicators of both group 1 and group 2, in comparison with visit 2, significant ($p < 0.05$) differences remained between the groups. During the study, subgroup 2a included 19 patients who took 2 sachets of OptiFiber® per day, and subgroup 2b included 11 men who took 3 sachets per day from the 7th day of observation. Restoration of intestinal motility in patients taking dietary fiber occurred at an earlier time, while the differences were also statistically significant ($p < 0.05$). In group 1, 14 cases of early postoperative complications were registered, and in group 2 – 9 cases, which is 35.7% less. The number of cases of antibiotic-associated diarrhea in group 1 was 3, while in group 2 there was 1 such case, which is 66.7% less. When analyzing the results obtained, there were no significant differences in the studied parameters in the postoperative period between subgroups 2a and 2b. All 30 (100%) patients of group 2 gave a positive review of partially hydrolyzed dietary fibers of cyamopsis tetrahedral (OptiFiber®), and plan to continue taking them after completing participation in the study.

Conclusion. Thus, according to the results of the study, we consider it appropriate to use partially hydrolyzed dietary fibers of cyamopsis tetrahedral (OptiFiber®) in the treatment of CC in patients with BPH who are shown to have a prostate tumor as a means to effectively eliminate the manifestations of CC, improve the results of surgical treatment and improve the quality of life of this category of patients.

Keywords: benign prostatic hyperplasia, prostatitis, prostate, OptiFiber, transurethral resection of the prostate, dietary fiber, chronic constipation

For citation: Kuzmenko AV, Kuzmenko VV, Gyaurgiev TA. The effectiveness of preventive use of partially hydrolyzed dietary fibers of cyamopsis tetrahedral (OptiFiber®) in patients with benign prostatic hyperplasia and chronic functional constipation. *Consilium Medicum*. 2023;25(7):443–449. DOI: 10.26442/20751753.2023.7.202380

Введение

Доброкачественная гиперплазия предстательной железы (ДГПЖ) на протяжении многих лет остается одним из наиболее значимых и распространенных заболеваний у мужчин [1–3]. Несмотря на значительный прогресс в лечении ДГПЖ, который связан с появлением эффективных лекарственных средств с высоким профилем безопасности, консервативная терапия успешна далеко не у всех пациентов. Более 30% мужчин до 80 лет переносят хирургическое лечение по поводу ДГПЖ [1–3].

Одной из причин безуспешности консервативной терапии является наличие сопутствующей патологии, самая частая из которых – хронический простатит (ХП). Данное заболевание относится к числу часто рецидивирующих и, как правило, плохо поддается лечению. Согласно сведениям Национального института здоровья, более 25% мужчин с заболеваниями органов мочевыделительной системы имеют симптомы простатита, что составляет около 9% всей мужской популяции [4–8]. Данные морфологических исследований, проведенных у мужчин с ДГПЖ, в 96,7% случаев свидетельствуют о наличии признаков хронического воспаления различной степени выраженности в тканях простаты. Согласно результатам некоторых исследо-

ваний, посвященных данной проблеме, у 57,2% мужчин с ХП отмечена ДГПЖ, а у 38,7% пациентов с ДГПЖ выявлен ХП [9–12].

Значимость ДГПЖ и ХП определяется не только их распространенностью, но и значительным снижением качества жизни пациентов. Кроме того, следует помнить о высокой частоте развития осложнений, таких как острая задержка мочи, поражение верхних мочевыводящих путей, эректильная дисфункция [6–8]. В этиопатогенезе заболеваний простаты существенное значение также имеет состояние сопряженных органов, которое во многом способствует возникновению и рецидивированию патологического процесса в предстательной железе, накладывает отпечаток на течение болезни, в ряде случаев маскирует основной патологический процесс [13]. По данным некоторых исследований, до 53% пациентов с заболеваниями предстательной железы отмечают наличие запоров наряду с симптомами нижних мочевыводящих путей [14, 15]. В существующих клинических рекомендациях по лечению ДГПЖ запоры указаны как один из возможных провоцирующих факторов развития острой задержки мочи, а в разделе «поведенческая терапия» пациентам рекомендуется лечение запоров [2].

Под термином «запор» понимают комплекс симптомов, связанных с уменьшением частоты актов дефекации (менее 3 раз в неделю), изменением консистенции каловых масс (твердые, фрагментированные), избыточным натуживанием, а также ощущением неполного опорожнения прямой кишки [16, 17]. Принято выделять острый запор, длительность которого не превышает 7 сут, и хронический запор (ХЗ), при котором продолжительность симптоматики превышает 3 мес. Крупнейший метаанализ 45 кросс-секционных социологических исследований на разных континентах продемонстрировал, что глобальная распространенность идиопатического ХЗ составляет 14% [18]. Сохраняется тенденция и в отношении возрастного ценза пациентов: распространенность констипации увеличивается до 50% среди лиц старше 65 лет и до 74% к концу жизни [16–18]. Таким образом, данное заболевание наиболее распространено в той же категории пациентов, что и заболевания предстательной железы.

В настоящее время «золотым стандартом» хирургического лечения ДГПЖ является трансуретральная резекция (ТУР) простаты [1–3]. Метод эффективен в 80% случаев и имеет наибольшую доказательную базу. Однако, несмотря на свои достоинства, данная операция сопровождается достаточно высокой частотой осложнений, из которых наиболее опасными для здоровья пациента являются кровотечения (2,9%), тампонада мочевого пузыря (4,9%), инфекционно-воспалительные заболевания (4,1%), стриктура уретры (5–7%), склероз шейки мочевого пузыря (2–4%) [19–21]. Кроме того, одними из наиболее распространенных осложнений, определяющих качество жизни, являются послеоперационные нарушения функции пищеварительного тракта [22–24].

Одной из причин и принципиально важной составной частью дисметаболических изменений после хирургических вмешательств является нарушение функций пищеварительного тракта, известное как синдром энтеральной недостаточности – СЭН (синдром кишечной недостаточности, послеоперационная мальдигестия) [23]. При этом принято считать, что послеоперационное нарушение функции пищеварительного тракта как таковое является стандартной реакцией на хирургическое вмешательство и в крайних негативных своих проявлениях существенно увеличивает стоимость лечения и летальность. Нарушение перистальтики в ближайшем послеоперационном периоде является стандартной ситуацией для абдоминальной хирургии и возникает не менее чем у 90% больных.

Несмотря на это ряд авторов сообщают, что на фоне мультимодального подхода к ведению больных в послеоперационном периоде собственно илеус (динамическая кишечная непроходимость) возникает не более чем у 5% пациентов. Дисфункция пищеварительного тракта является более широким понятием, чем послеоперационный парез, и включает в себя широкий диапазон изменений, зависящих от степени хирургической агрессии. Относительно небольшое количество исследований включает пациентов с нарушениями функции пищеварительной трубки после экстраабдоминальных оперативных вмешательств. Тем не менее в ряде рандомизированных исследований продемонстрировано, что экстраабдоминальные оперативные вмешательства сопровождались нарушениями функций пищеварительного тракта, которые проявлялись невозможностью полного энтерального питания на протяжении 7 сут у 42–51% пациентов. При этом именно нарушение функции пищеварительного тракта являлось основным статистически значимым фактором развития послеоперационных осложнений, пролонгирования и значительного увеличения стоимости госпитализации. Установлено, что стоимость лечения пациентов с послеоперационными осложнениями, связанными с дисфункцией пищеварительного тракта (14% от исследуемой группы), составила

примерно 50% от всей стоимости лечения всех пациентов исследуемой группы [22, 23].

Патогенез послеоперационной дисфункции пищеварительного тракта представляет собой целый комплекс факторов. СЭН объединяет несколько взаимосвязанных и протекающих последовательно или параллельно патологических процессов в пищеварительном тракте, а именно: нарушение моторики пищеварительной трубки, внутрипросветного и пристеночного пищеварения, абсорбции питательных веществ, возникновение феномена бактериальной транслокации. Указанные патологические процессы являются закономерным следствием изменений нейрогуморальной регуляции, системной дисциркуляции и воспаления, развивающихся в ходе ответной реакции на операционную травму. Заметим, однако, что дискуссия о патогенезе послеоперационной дисфункции пищеварительного тракта продолжается и в настоящее время, что подтверждается в первую очередь отсутствием четкой доказательной базы в отношении тех или иных лечебных мероприятий [22].

Традиционно в качестве ведущей составляющей СЭН у оперированных пациентов рассматривают нарушение моторно-эвакуаторной функции пищеварительного тракта. Нарушение моторики пищеварительной трубки, а именно возникновение пареза, определяет нарушение пассажа химуса, возникновение внутрипросветного дисбаланса его жидкой и газовой фаз, влекущего за собой помимо нарушения всасывания изменение микробной флоры кишки и проницаемости кишечной стенки [23].

Таким образом, послеоперационные нарушения функции пищеварительного тракта, являясь закономерным следствием нейрогуморальных составляющих системного ответа на операционную травму, определяют, с одной стороны, возникновение дефицита экзогенных питательных субстанций, что в свою очередь усугубляет процессы катаболизма, с расходом эндогенных источников энергии и пластического материала, а с другой – возникновение бактериальной транслокации, продукции цитокинов и эйкозаноидов, которые способствуют прогрессированию системной воспалительной реакции [22, 23]. Таким образом, целесообразно предположить, что подготовка к хирургическому лечению, в том числе к ТУР простаты, должна включать и терапию диспептических расстройств, в частности ХЗ. Однако согласно данным литературы профилактическая лекарственная терапия далеко не всегда способствует уменьшению послеоперационной диспепсии.

Лечение ХЗ остается не самой простой задачей для клинициста по ряду причин [16–18]. В целом лишь 34% больных обращаются за медицинской помощью [16]. Как правило, пациенты обращаются к врачу с такой деликатной проблемой, как запор, уже тогда, когда возможность доступных средств исчерпана (прием безрецептурных слабительных в произвольном количестве и комбинациях, изменение рациона питания и злоупотребление очистительными процедурами). Длительный анамнез констипации и беспокоящей симптоматики, нарастающая тревога по поводу безуспешности проведенных мероприятий нередко становятся мотивирующим фактором первичного обращения к специалисту.

Первоочередным методом в рамках терапии ХЗ является модификация образа жизни [16–18]. В большинстве случаев пациентам рекомендуют повысить уровень регулярной физической нагрузки, а также потребление жидкости до 2 л/сут. Тем не менее контролируемых исследований, подтверждающих эффективность подобных рекомендаций у больных ХЗ, не существует. В российских и зарубежных клинических рекомендациях сказано, что все пациенты с ХЗ должны придерживаться диеты, обогащенной клетчаткой [16–18]. Так, рекомендуется увеличить содержание в пищевом рационе пищевых волокон (ПВ) до 20–25 г/сут [18]. Среди продуктов,

Таблица 1. Сравнительный анализ результатов обследований, полученных в обеих группах в предоперационном периоде

Показатель	Визиты					
	1-й		2-й		3-й	
	Группа					
	1-я	2-я	1-я	2-я	1-я	2-я
Среднее количество актов дефекации в течение 1 нед	1,47±0,57	1,53±0,5	1,53±0,56	3,5±0,8*#	1,57±0,62	4,07±0,64*
Средний балл по шкале PAC-SYM	27,4±1,77	27,5±2,2	27,17±1,78	10,37±1,5*#	27,07±1,76	9,9±1,5*
Средний балл по подшкале ABD	10,4±0,67	10,2±0,86	10,37±0,66	5,1±0,7*#	10,4±0,77	5,1±0,7*
Средний балл по подшкале REC	4,7±0,9	4,9±0,94	4,67±0,8	2,0±0,7*#	4,6±0,77	1,97±0,8*
Средний балл по подшкале STO	12,2±1,38	12,3±1,46	12,1±1,47	3,2±0,76*#	27,07±1,76	2,8±0,8*

*Достоверность различий с 1-й группой при $p < 0,05$ (здесь и в табл. 3); #достоверность различий с результатами предыдущего визита при $p < 0,05$.

являющихся источниками натуральных ПВ, в рамках терапии ХЗ целесообразно применять частично гидролизованную гуаровую камедь, представленную в России продуктом ОптиФайбер (OptiFiber®).

Цель исследования – оценка эффективности коррекции ХЗ с помощью частично гидролизованных ПВ (ЧГПВ) циамопсиса четырехкрыльничкового (ОптиФайбер) у больных с ДГПЖ, которым показана ТУР простаты, и влияния препарата на течение послеоперационного периода.

Материалы и методы

Обследовано 60 пациентов с ДГПЖ, направленных для хирургического лечения (ТУР простаты), у которых выявлен функциональный ХЗ (Римские критерии IV, 2016). Средний возраст пациентов составил 60,5±5,5 года. Критерии включения в исследование: диагноз ДГПЖ, установленный не менее чем за 6 мес до исследования, показания для проведения ТУР простаты, эпизоды задержки стула более 3 дней подряд (запор) в течение 3 мес или более до включения пациента в исследование, подписанное информированное согласие на участие в исследовании. Критерии не включения: камни мочевого пузыря и мочеточников, гематурия, подозрение на рак простаты или мочевого пузыря, аллергические реакции на используемые препараты, оперативные пособия на органах малого таза, инфекции мочевыводящих путей, нейрогенная дисфункция мочевого пузыря, врожденные аномалии развития мочеполовой системы, онкологические и тяжелые сердечно-сосудистые заболевания, сахарный диабет, геморрой и трещины прямой кишки, болезнь Крона, неспецифический язвенный колит, системные заболевания соединительной ткани.

Методом случайной выборки пациентов распределили в 2 группы по 30 человек. В 1-й проводили стандартную подготовку к оперативному лечению в течение 1 мес. Во 2-й пациенты в сочетании со стандартной подготовкой к оперативному лечению принимали с пищей ЧГПВ циамопсиса четырехкрыльничкового (ОптиФайбер), первые 3 дня – 1 саше (5 г) в день, с 4-го по 6-й день – 2 саше в день. С 7-го дня пациентов во 2-й группе распределили на 2 подгруппы. В подгруппе 2а лица, у которых нормализовалась работа кишечника, продолжали прием ОптиФайбер в дозе 2 саше в день. Те, у которых эффект восстановления регулярности работы кишечника оставался неудовлетворительным, с 7-го дня принимали 3 саше в день и были распределены в подгруппу 2б.

В предоперационном периоде пациентов обследовали в 1 (1-й визит), 15 (2-й визит) и 30-е (3-й визит) стуки наблюдения. Оценивали среднее количество актов дефекации в течение предшествующей недели, выраженность и динамику клинических проявлений запора на основании опросника Patient Assessment of Constipation Symptoms (PAC-SYM), который позволяет пациентам оценить симптомы запора, по совокупности симптомов в баллах, а также по каждому критерию отдельно. Оценку эффективности лечения в послеоперационном периоде проводили на

основании динамического наблюдения в течение 5–7 сут. Фиксировались сутки, в которые восстанавливалась моторика кишечника, количество ранних послеоперационных осложнений (кровотечения, острая задержка мочи, обострение простатита и другие), число случаев антибиотикоассоциированной диареи, средний суммарный балл по шкале оценки качества жизни Quality of Life (QOL), средний балл по 5-балльной шкале удовлетворенности лечением, а также средний балл по опроснику PAC-SYM в совокупности симптомов и по каждому критерию отдельно на момент выписки из стационара.

Статистическую обработку результатов проводили с помощью программы MS Excel 11.0 из стандартного пакета MS Office 2013, а также программного обеспечения IBM SPSS Statistics 21.0. При проверке статистических гипотез применяли t-критерий Стьюдента и критерий χ^2 . При оценке достоверности выявленных различий между средними значениями выборок рассчитывали параметр p , вероятность справедливости нулевой гипотезы приняли равной 5% ($p < 0,05$).

Результаты

Исходно у всех пациентов обеих групп зафиксированы признаки, характерные для ДГПЖ и функционального ХЗ, группы однородные. В исследуемых показателях на 1-м визите не выявлено достоверных различий между группами ($p > 0,05$); табл. 1.

Согласно результатам в 1-й группе за 30 дней наблюдения перед операцией ни один из исследуемых показателей значимо не изменился ($p > 0,05$). Во 2-й уже через 15 дней наблюдения выявлена значимая ($p < 0,05$) положительная динамика по всем исследуемым показателям в сравнении как с 1-й группой, так и с результатами 1-го визита. К 3-му визиту, несмотря на отсутствие статистически значимой динамики в показателях 1 и 2-й групп в сравнении со 2-м визитом, между группами сохранялись значимые различия ($p < 0,05$).

Таким образом, увеличение количества актов дефекации в течение 1 нед в среднем в 2,7 раза, на 62,4% (с 1,53 до 4,07 в неделю), а также уменьшение среднего суммарного балла по шкале PAC-SYM в 2,7 раза, на 64% (с 27,5 до 9,9 балла), свидетельствуют об эффективном восстановлении регулярной работы кишечника у пациентов, получавших с пищей ЧГПВ циамопсиса четырехкрыльничкового (ОптиФайбер). При этом детальный анализ результатов заполнения шкалы PAC-SYM по подшкалам продемонстрировал, что наибольшее влияние терапия оказала на динамику изменения среднего балла по подшкале STO (симптомы стула), который снизился в 4,4 раза, на 77,2% (с 12,3 до 2,8 балла). По подшкале REC (ректальные симптомы) средний балл снизился в 2,5 раза, на 59,8% (с 4,9 до 1,97 балла), а по подшкале ABD (абдоминальные симптомы) – в 2 раза, на 50% (с 10,2 до 5,2 балла). В ходе исследования в подгруппу 2а вошли 19 пациентов, которые принимали по 2 саше ОптиФайбер в сутки, а в подгруппу 2б – 11 мужчин, которые с 7-го дня

Таблица 2. Сравнительный анализ результатов обследований, полученных в подгруппах 2а и 2б в предоперационном периоде

Показатель	Визит					
	1-й		2-й		3-й	
	Группа					
	2а	2б	2а	2б	2а	2б
Среднее количество актов дефекации в течение 1 нед	1,68±0,46	1,27±0,45*	3,6±0,8	3,2±0,7	4,2±0,65	3,73±0,47
Средний балл по шкале PAC-SYM	26,2±1,44	29,6±1,6*	10,1±1,48	10,8±1,47	9,63±1,3	10,3±1,8
Средний балл по подшкале ABD	10±0,79	10,7±0,74*	5,05±0,6	5,2±0,9	5,05±0,5	5,27±1,0
Средний балл по подшкале REC	4,57±0,67	5,54±0,98*	1,94±0,7	2,18±0,75	1,89±0,74	2,09±0,94
Средний балл по подшкале STO	11,7±1,25	13,3±1,06*	3,1±0,8	3,36±0,67	2,68±0,88	3,0±0,63

*Достоверность различий с группой 2а при $p < 0,05$.

Таблица 3. Сравнительный анализ результатов обследований, полученных в обеих группах в послеоперационном периоде

Показатель	1-я группа	2-я группа
Восстановление моторики кишечника, сут	3,07±0,82	2,13±0,86*
Средний балл по шкале PAC-SYM	27,0±1,62	9,7±1,62*
Средний балл по подшкале ABD	10,4±0,68	5,0±0,78*
Средний балл по подшкале REC	4,7±0,75	1,9±0,9*
Средний балл по подшкале STO	11,9±0,8	2,7±0,8*
Средний балл по шкале QOL	2,96±0,67	2,56±0,68*
Средний балл по 5-балльной шкале удовлетворенности лечением	3,9±0,66	4,2±0,63*

наблюдения принимали по 3 саше в сутки. Результаты обследований в подгруппах представлены в табл. 2.

Как видно из табл. 2, исходно данные в подгруппах значительно различались ($p < 0,05$). Выраженность проявлений ХЗ изначально выше у пациентов подгруппы 2б, которым впоследствии потребовалось увеличить дозу ПВ до 3 саше.

Тем не менее уже со 2-го визита и до окончания предоперационного периода значимых различий по исследуемым показателям между подгруппами не выявлено, что свидетельствует об эффективности ЧГПВ диамопсиса четырехкрыльничкового (ОптиФайбер) при правильном индивидуальном подборе дозировки и соблюдении схемы приема продукта. Результаты обследований, полученные в послеоперационном периоде, представлены в табл. 3.

Представленные в табл. 3 результаты свидетельствуют о сохранении статистически значимых различий в среднем балле между группами по шкале PAC-SYM и ее подшкалам ($p < 0,05$). Кроме того, следует обратить внимание, что восстановление моторики кишечника у пациентов, принимавших ПВ, происходило в более ранние сроки, при этом различия также статистически значимы ($p < 0,05$). В 1-й группе зарегистрировано 14 случаев ранних послеоперационных осложнений, а во 2-й – 9, что на 35,7% меньше. Число случаев антибиотикоассоциированной диареи в 1-й группе составило 3, тогда как во 2-й зарегистрирован 1 подобный случай, что меньше на 66,7%.

При анализе результатов значимых различий по исследуемым показателям в послеоперационном периоде между подгруппами 2а и 2б не выявлено. Все 30 (100%) пациентов 2-й группы дали положительный отзыв о ЧГПВ циамопсиса четырехкрыльникового (ОптиФайбер) и планируют продолжить их прием после завершения участия в исследовании.

Обсуждение

Анатомическая близость предстательной железы и толстой кишки, общность иннервации, крово- и лимфообращения создают предпосылки для вовлечения кишечника в патологический процесс при ХП. Колоректальные нарушения в свою очередь усугубляют и поддерживают воспалительные изменения в предстательной железе, а также являются источником характерных симптомов, которые могут сохраняться и после традиционного лечения ХП [14, 15]. В литературе опубликованы единичные сведения о состоянии толстой кишки при урогенитальных заболеваниях [24]. При этом выявлены существенные изменения микрофлоры толстой кишки, установлена тесная связь между степенью дисбиотических расстройств и выраженностью структурных изменений слизистой оболочки толстой кишки. Функциональное состояние пищеварительного тракта имеет важное значение при хирургических вмешательствах, в том числе экстраабдоминальных, особенно на этапе послеоперационного восстановления и реабилитации пациента [22, 23]. Полученные нами в ходе исследования данные также это подтверждают. У пациентов с функциональным ХЗ в послеоперационном периоде зарегистрировано больше осложнений, в целом более низкая удовлетворенность лечением и более низкое качество жизни.

Лечение функционального ХЗ также является довольно сложной задачей. С одной стороны, это связано с низкой обрабатываемостью и, соответственно, выявляемостью данного заболевания, особенно при лечении по поводу урогенитальной патологии [15, 16, 24]. С другой стороны, некоторые источники указывают на недостаточную эффективность лекарственной терапии. Важное значение в решении этой проблемы имеет изменение образа жизни и диеты, в частности употребление в пищу достаточного количества ПВ [25–30]. По данным отдельных популяционных исследований, в настоящее время большая часть людей не употребляют рекомендованного Всемирной гастроэнтерологической организацией количества ПВ – 20–30 г/сут [26–28]. Кроме того, применение ПВ при заболеваниях кишечника в реальной клинической практике ограничено их плохой переносимостью.

Хорошо известно, что прием нерастворимых ПВ зачастую приводит к усугублению абдоминальной боли и метеоризма. Однако, как оказалось, физиологический эффект и переносимость ПВ определяются не только растворимостью, но и другими их свойствами, в частности молекулярной массой, ферментируемостью и вязкостью [28–30]. Суммируя данные многочисленных РКИ, можно так охарактеризовать «идеальный пребиотик»: он должен быть хорошо растворимым, медленно ферментируемым, должен иметь низкую молекулярную массу и вязкость. Всеми этими свойствами обладают ЧГПВ циамопсиса четырехкрыльникового (травянистое растение семейства бобовых), появившиеся на российском рынке относительно недавно под торговым названием ОптиФайбер.

Данная биологически активная добавка на 100% состоит из одного натурального компонента, не содержит сахара, лактозы, глютена, подсластителей, красителей, ароматизаторов и консервантов. ЧГПВ циамопсиса четырехкрыльникового обеспечивают хорошую переносимость без вздутия и газообразования. ОптиФайбер рекомендован для восстановления регулярной работы кишечника и сбалансированного состава кишечной микрофлоры. Кроме того, натуральный состав и отсутствие привыкания обуславливают возможность длительного применения для дополни-

тельного обогащения рациона растительными волокнами, в том числе у беременных женщин [28–30].

Эффективность ПВ ОптиФайбер подтверждается также и результатами проведенного нами исследования. Согласно полученным данным прием ОптиФайбер не только позволил эффективно устранить проявления ХЗ у пациентов 2-й группы, но и способствовал улучшению результатов хирургического лечения ДГПЖ. Таким образом, в группе пациентов, принимавших с пищей ЧГПВ циамопсиса четырехкрыльникового (ОптиФайбер), отмечено не только более быстрое и эффективное восстановление моторики кишечника после оперативного лечения, но и меньшее количество послеоперационных осложнений. Это позволило значимо повысить качество жизни и удовлетворенность лечением во 2-й группе по сравнению с 1-й, что подтверждается различиями между средними баллами по соответствующим опросникам ($p < 0,05$).

Кроме того, результаты исследования демонстрируют эффективность ЧГПВ циамопсиса четырехкрыльникового (ОптиФайбер) при правильном индивидуальном подборе дозировки и соблюдении схемы приема препарата, независимо от исходной степени выраженности проявлений запора, о чем свидетельствуют результаты, полученные в подгруппах 2а и 2б.

Заключение

Таким образом, согласно результатам проведенного исследования мы считаем целесообразным применение ЧГПВ циамопсиса четырехкрыльникового (ОптиФайбер) в лечении ХЗ у больных с ДГПЖ, которым показано проведение ТУР простаты, как средства, позволяющего эффективно устранить проявления ХЗ, улучшить результаты хирургического лечения и повысить качество жизни данной категории больных.

Раскрытие интересов. Авторы декларируют отсутствие явных и потенциальных конфликтов интересов, связанных с публикацией настоящей статьи.

Disclosure of interest. The authors declare that they have no competing interests.

Вклад авторов. Авторы декларируют соответствие своего авторства международным критериям ICMJE. Все авторы в равной степени участвовали в подготовке публикации: разработка концепции статьи, получение и анализ фактических данных, написание и редактирование текста статьи, проверка и утверждение текста статьи.

Authors' contribution. The authors declare the compliance of their authorship according to the international ICMJE criteria. All authors made a substantial contribution to the conception of the work, acquisition, analysis, interpretation of data for the work, drafting and revising the work, final approval of the version to be published and agree to be accountable for all aspects of the work.

Источник финансирования. Авторы декларируют отсутствие внешнего финансирования для проведения исследования и публикации статьи.

Funding source. The authors declare that there is no external funding for the exploration and analysis work.

Соответствие принципам этики. Протокол исследования был одобрен локальным этическим комитетом. Одобрение и процедуру проведения протокола получали по принципам Хельсинкской конвенции.

Ethics approval. The study was approved by the local ethics committee. The approval and procedure for the protocol were obtained in accordance with the principles of the Helsinki Convention.

Информированное согласие на публикацию. Пациенты подписали форму добровольного информированного согласия на публикацию медицинской информации.

Consent for publication. Written consent was obtained from the patients for publication of relevant medical information and all of accompanying images within the manuscript.

Литература/References

1. Урология. Российские клинические рекомендации. Под ред. Ю.Г. Алева, П.В. Глыбочко, Д.Ю. Пушкаря. М.: ГЭОТАР-Медиа, 2018 [Urologia. Rossiiskie klinicheskie rekomendatsii. Pod red. luG Alieva, PV Glybochko, Dlu Pushkaria. Moscow: GEOTAR-Media, 2018 (in Russian)].
2. Российское общество урологов. Федеральные клинические рекомендации. Доброкачественная гиперплазия предстательной железы – 2020 [Rossiiskoe obshchestvo urologov. Federal'nye klinicheskie rekomendatsii. Dobrokachestvennaia giperplaziia predstatel'noi zhelezy – 2020 (in Russian)].
3. EAU Guidelines. Edn. presented at the EAU Annual Congress Amsterdam 2022.
4. Nickel JC. Prostatitis. *Can Urol Assoc J.* 2011;5(5):306-15. DOI:10.5489/auaj.11211
5. Schaeffer AJ. Classification (Traditional and National Institutes of Health) and Demographics of Prostatitis. *Urology.* 2002;60(6 Suppl.):5-6;discussion 6-7. DOI:10.1016/s0090-4295(02)02292-6
6. Roehrborn CG. Benign Prostatic Hyperplasia: Etiology, Pathophysiology, Epidemiology, and Natural History. *Campbell-Walsh Urology.* 2012;2570-610.e10. DOI:10.1016/b978-1-4160-6911-9.00091-8
7. Gupta N, Rogers T, Holland B, et al. Three-Year Treatment Outcomes of Water Vapor Thermal Therapy Compared to Doxazosin, Finasteride and Combination Drug Therapy in Men with Benign Prostatic Hyperplasia: Cohort Data from the MTOPS Trial. *J Urol.* 2018;200(2):405-13. DOI:10.1016/j.juro.2018.02.3088
8. Кузьменко А.В., Кузьменко В.В., Гяургиев Т.А., Кузьменко Г.А. Оценка отдаленных результатов применения энтомологического препарата в комплексной терапии пациентов с доброкачественной гиперплазией предстательной железы и хроническим простатитом. *Урология.* 2022;6:30-5 [Kuzmenko AV, Kuzmenko VV, Gyaurgiev TA, Kuzmenko GA. Evaluation of long-term results of the use of entomological drug in the combination therapy of patients with benign prostatic hyperplasia and chronic prostatitis. *Urologia.* 2022;6:30-5 (in Russian)]. DOI:10.18565/urology.2022.6.30-35
9. Кудрявцев Ю.В., Сивков А.В. Морфологические изменения ткани предстательной железы при доброкачественной гиперплазии. *Экспериментальная и клиническая урология.* 2010;1:18-22 [Kudryavtsev YuV, Sivkov AV. Morphological alteration in benign prostatic hyperplasia tissue. *Experimental and Clinical Urology.* 2010;1:18-22 (in Russian)].
10. Кузьменко А.В., Гяургиев Т.А., Баранников И.И., Лейбович Б.Е. Хронобиологический подход к лечению больных доброкачественной гиперплазией предстательной железы и хроническим простатитом: результаты морфологического исследования. *Урологические ведомости.* 2021;11(2):113-22 [Kuzmenko AV, Gyaurgiev TA, Barannikov II, Leybovich BE. Chronobiological approach to the treatment of patients with benign prostate hyperplasia and chronic prostatitis: results of a morphological examination. *Urologicheskie vedomosti.* 2021;11(2):113-22 (in Russian)]. DOI:10.17816/uroved56807
11. Bartoletti R, Cai T, Mondaini N, et al. Prevalence, incidence estimation, risk factors and characterization of chronic prostatitis/chronic pelvic pain syndrome in urological hospital outpatients in Italy: results of a multi-center case-control observational study. *J Urol.* 2007;178(6):2411-5;discussion 2415. DOI:10.1016/j.juro.2007.08.046
12. Huang XH, Qin B, Liang YW. LUTS in BPH patients with histological prostatitis before and after transurethral resection of the prostate. *Zhonghua Nan Ke Xue.* 2013;19(1):35-9.
13. Hunt RH, Tougas G. Evolving concepts in functional gastrointestinal disorders: promising directions for novel pharmaceutical treatments. *Best Pract Res Clin Gastroenterol.* 2002;16(6):869-83. DOI:10.1053/bega.2002.0356
14. Попков В.М. Клинико-диагностическое значение изменений толстой кишки при хроническом простатите. *Саратовский научно-медицинский журнал.* 2010;6(2):453-57 [Popkov VM. Clinical and diagnostic importance of changes of colon at chronic prostatitis. *Saratov Journal of Medical Scientific Research.* 2010;6(2):453-57 (in Russian)].
15. Глыбочко П.В., Попков В.М., Блюмберг Б.И. Колоректальная патология как клиническая маска хронического простатита. *Курский научно-практический вестник «Человек и его здоровье».* 2010;2:59-63 [Glybochko PV, Popkov VM, Blyumberg BI. Colorectal pathology as a clinical mask of chronic prostatitis. *Kurskii nauchno-prakticheskii vestnik «Chelovek i ego zdorov'e».* 2010;2:59-63 (in Russian)].
16. Ивашкин В.Т., Маев И.В., Шептулин А.А., и др. Клинические рекомендации Российской гастроэнтерологической ассоциации по диагностике и лечению взрослых пациентов с хроническим запором. *Рос журн гастроэнтерол гепатол колопроктол.* 2017;27(3):75-83 [Ivashkin VT, Mayev IV, Sheptulin AA. Diagnostics and treatment of chronic constipation in adults: clinical guidelines of the Russian gastroenterological association. *Ross z gastroenterol gepatol koloproktol.* 2017;27(3):75-83 (in Russian)]. DOI:10.22416/1382-4376-2017-27-3-75-83
17. Минущин Н.А. Функциональный запор: рекомендации по диагностике и лечению. *РМЖ. Гастроэнтерология.* 2016;11:703-7 [Minushkin ON. Functional constipation: diagnostic and treatment recommendations. *RMJ. Gastroenterology.* 2016;11:703-7 (in Russian)].
18. Soares NC, Ford AC. Systematic review: the effects of fibre in the management of chronic idiopathic constipation. *Aliment Pharmacol Ther.* 2011;33(8):895-901. DOI:10.1111/j.1365-2036.2011.04602.x
19. Нестеров С.Н., Ханалиев Б.В., Бонещкий Б.А., и др. Лечение инфекционно-воспалительных осложнений после трансуретральной резекции предстательной железы. *Вестник Национального медико-хирургического Центра им. Н.И. Пирогова.* 2018;13(2):169-170 [Nesterov SN, Hanaliev BV, Bonetsky BA. Treatment of infectious inflammatory complications after transurethral resection of the prostate. *Vestnik Natsional'nogo mediko-khirurgicheskogo Tsentra im. N.I. Pirogova.* 2018;13(2):169-170 (in Russian)].
20. Мартов А.Г., Меринов Д.С., Корниенко С.И., и др. Послеоперационные урологические осложнения трансуретральных электрохирургических вмешательств на предстательной железе по поводу аденомы. *Урология.* 2006;2:25-32 [Martov AG, Merinov DS, Kornienko SI. Postoperative urological complications of transurethral electrosurgical interventions on the prostate for adenoma. *Urologia.* 2006;2:25-32 (in Russian)].
21. Mebust WK, Holtgrewe HL, Cockett AT. Transurethral prostatectomy: immediate and postoperative complications. Cooperative study of 13 participating institutions evaluating 3,885 patients. *J Urol.* 2002;167(1):5-9. DOI:10.1016/s0022-5347(05)65370-0
22. Фомин В.С., Ветшев Ф.П. Консервативная коррекция моторно-эвакуаторных нарушений в послеоперационном периоде (обзор литературы). *Фарматека.* 2019;26(2):20-4 [Fomin VS, Vetshev FP. Conservative correction of motor-evacuation disorders in the postoperative period (literature review). *Farmateka.* 2019;26(2):20-4 (in Russian)]. DOI:10.18565/pharmateca.2019.2.20-24
23. Евсеев М.А., Фомин В.С., Никитин В.Е. Патогенетические аспекты развития синдрома энтеральной недостаточности в послеоперационном периоде. *Анналы хирургии.* 2018;23(1):5-13 [Evseev MA, Fomin VS, Nikitin VE. Pathogenetic aspects of enteric insufficiency in the postoperative period. *Annaly Khirurgii (Russian Journal of Surgery).* 2018;23(1):5-13 (in Russian)]. DOI:10.18821/1560-9502-2018-23-1-5-13
24. Белик Б.М., Ковалев А.Н. Современный подход к выбору слабительного средства при хирургических вмешательствах в амбулаторной колопроктологии. *Амбулаторная хирургия.* 2022;19(2):96-105 [Belik BM, Kovalev AN. Modern approach to the choice of laxative agent in surgical interventions in outpatient coloproctology. *Ambulatornaya khirurgiya = Ambulatory Surgery.* 2022;19(2):96-105 (in Russian)]. DOI:10.21518/1995-1477-2022-19-2-96-105
25. Tsuchie SY, Nani FS, Vieira JE. Incidence of postoperative dyspepsia is not associated with prophylactic use of drugs. *Sao Paulo Med J.* 2014;132(4):219-23. DOI:10.1590/1516-3180.2014.1324676
26. Takahashi H, Wako N, Okubo T, et al. Influence of partially hydrolyzed guar gum on constipation in women. *J Nutr Sci Vitaminol (Tokyo).* 1994;40(3):251-9. DOI:10.3177/jnsv.40.251
27. Russo L, Andreozzi P, Zito FP, et al. Partially hydrolyzed guar gum in the treatment of irritable bowel syndrome with constipation: effects of gender, age, and body mass index. *Saudi J Gastroenterol.* 2015;21(2):104-10. DOI:10.4103/1319-3767.153835
28. Бордин Д.С., Кучерявый Ю.А., Андреев Д.Н. Хронический запор: актуальность проблемы и современные возможности терапии. *Эффективная фармакотерапия.* 2019;15(36):76-80 [Bordin DS, Kucheryavy YuA, Andreyev DN. Chronic Constipation: Urgency of the Problem and Modern Possibilities of Therapy. *Effective Pharmacotherapy.* 2019;15(36):76-80 (in Russian)]. DOI:10.33978/2307-3586-2019-15-36-76-80
29. Ардатская М.Д. Роль пищевых волокон в коррекции нарушений микробиоты и поддержании иммунитета. *РМЖ.* 2020;12:24-9 [Ardatskaya MD. Role of dietary fiber in correcting microbiota disorders and maintaining immunity. *RMJ.* 2020;12:24-9 (in Russian)].
30. Ардатская М.Д. Роль пищевых волокон в коррекции нарушений микробиоценоза кишечника на фоне антибактериальной терапии. *Эффективная фармакотерапия.* 2021;17(28):46-52 [Ardatskaya MD. Role of Dietary Fiber in the Correction of Gut Microbiocenosis Disorders Against the Background of Antibacterial Therapy. *Effective Pharmacotherapy.* 2021;17(28):46-52 (in Russian)].

Статья поступила в редакцию / The article received: 15.08.2023

Статья принята к печати / The article approved for publication: 22.09.2023



OMNIDOCTOR.RU

Экстраперитонеальная эндовидеоскопическая аденомэктомия при доброкачественной гиперплазии предстательной железы

С.Н. Волков¹, В.И. Терещенко¹, В.С. Степанченко¹, Р.К. Михеев^{✉1}, О.Р. Григорян¹, Е.Н. Андреева^{1,2}, К.Б. Колонтарев²

¹ФГБУ «Национальный медицинский исследовательский центр эндокринологии» Минздрава России, Москва, Россия;

²ФГБОУ ВО «Московский государственный медико-стоматологический университет им. А.И. Евдокимова» Минздрава России, Москва, Россия

Аннотация

Цель. Оценка внебрюшинной видеоэндоскопической позадилонной аденомэктомии при доброкачественной гиперплазии предстательной железы (ПЖ).

Материалы и методы. Внебрюшинная видеоэндоскопическая аденомэктомия выполнена у 45 мужчин с массой ПЖ более 60 г в период с января 2021 по май 2022 г. Эндоскопический доступ во всех случаях был стандартным: создание предбрюшинного рабочего пространства, контроль гемостаза, передний поперечный разрез капсулы ПЖ, непосредственно аденомэктомия и извлечение препарата.

Результаты. Средний вес резецированной ПЖ составил $79,3 \pm 17,4$ г. Среднее время операции – $104,3 \pm 25,4$ мин. Конверсии в открытую аденомэктомию не потребовалось. Переливание крови было в 3 случаях. За 6 мес наблюдения у 40 пациентов средний балл по шкале International Prostate Symptom Score снизился с $25,5 \pm 2,4$ до $6,2 \pm 2,1$, среднее значение максимальной скорости потока мочи увеличилось с $6,1 \pm 2,8$ до $18,7 \pm 3,4$ мл/с. Ни у одного из пациентов не было недержания мочи.

Заключение. Видеоэндоскопическая внебрюшинная позадилонная аденомэктомия (операция Миллина) является выполнимой минимальной инвазией и представляет собой стандартную методику.

Ключевые слова: доброкачественная гиперплазия предстательной железы, клинический анализ, урология, аденомэктомия, хирургия

Для цитирования: Волков С.Н., Терещенко В.И., Степанченко В.С., Михеев Р.К., Григорян О.Р., Андреева Е.Н., Колонтарев К.Б. Экстраперитонеальная эндовидеоскопическая аденомэктомия при доброкачественной гиперплазии предстательной железы. Consilium Medicum. 2023;25(7):450–452. DOI: 10.26442/20751753.2023.7.202068

© ООО «КОНСИЛИУМ МЕДИКУМ», 2023 г.

ORIGINAL ARTICLE

Endovideoscopic simple prostatectomy via extraperitoneal research as treatment of benign prostatic hyperplasia

Stanislav N. Volkov¹, Vitaliy I. Tereshchenko¹, Vladimir S. Stepanchenko¹, Robert K. Mikheev^{✉1}, Olga R. Grigoryan¹, Elena N. Andreeva^{1,2}, Konstantin B. Kolontarev²

¹Endocrinology Research Centre, Moscow, Russia;

²Yevdokimov Moscow State University of Medicine and Dentistry, Moscow, Russia

Abstract

Aim. To estimate the efficacy of endovideoscopic simple prostatectomy via extraperitoneal research as treatment of benign prostatic hyperplasia.

Materials and methods. In the period since January 2021 until May 2022 45 males with prostatic volume >60 g have undergone extraperitoneal endovideoscopic retropubic prostatectomy. Endovideoscopic research consisted of standard technical steps: the creation of preperitoneal workspace, hemostasis control in the area of lateral peduncles and dorsal venous complex, anterior transverse incision of prostatic capsule, simple prostatectomy and organ extraction.

Results. Mean weight of resected prostatic tissue was 79.3 ± 17.4 g. Mean operation time was 104.3 ± 25.4 min. No conversion into open prostatectomy was needed. Blood transfusion was provided in 3 patients. After 6 months 40 patients demonstrated decrease of mean IPSS (International Prostate Symptom Score) from 25.5 ± 2.4 to 6.2 ± 2.1 , increase of Q_{max} from 6.1 ± 2.8 to 18.7 ± 3.4 ml/s. No patients had urinary incontinence.

Conclusion. Endovideoscopic retropubic simple prostatectomy via extraperitoneal research (Millin's method) is workable and technically simple surgical method.

Keywords: benign prostatic hyperplasia, clinical analysis, urology, simple prostatectomy, surgery

For citation: Volkov SN, Tereshchenko VI, Stepanchenko VS, Mikheev RK, Grigoryan OR, Andreeva EN, Kolontarev KB. Endovideoscopic simple prostatectomy via extraperitoneal research as treatment of benign prostatic hyperplasia. Consilium Medicum. 2023;25(7):450–452. DOI: 10.26442/20751753.2023.7.202068

Информация об авторах / Information about the authors

✉ **Михеев Роберт Константинович** – аспирант ФГБУ «НМИЦ эндокринологии». E-mail: iceberg1995@mail.ru; ORCID: 0000-0001-5826-3186; SPIN-код: 9767-8468

✉ **Robert K. Mikheev** – Graduate Student, Endocrinology Research Centre. E-mail: iceberg1995@mail.ru; ORCID: 0000-0001-5826-3186; SPIN code: 9767-8468

Волков Станислав Николаевич – канд. мед. наук, зав. отд-нием урологии и андрологии ФГБУ «НМИЦ эндокринологии». E-mail: volkov_stas08@mail.ru; ORCID: 0000-0002-2049-2191

Stanislav N. Volkov – Cand. Sci. (Med.), Endocrinology Research Centre. E-mail: volkov_stas08@mail.ru; ORCID: 0000-0002-2049-2191

Терещенко Виталий Игоревич – врач – уролог-андролог, ФГБУ «НМИЦ эндокринологии». E-mail: dr_tereshchenko@mail.ru; ORCID: 0000-0002-4478-5968

Vitaliy I. Tereshchenko – urologist-andrologist, Endocrinology Research Centre. E-mail: dr_tereshchenko@mail.ru; ORCID: 0000-0002-4478-5968

Введение

Доброкачественная гиперплазия предстательной железы (ДГПЖ) – один из наиболее распространенных (до 60%) заболеваний у мужчин старше 60 лет. Принято считать, что трансуретральная резекция предстательной железы (ТУРПЖ) и позадилонная чрес-/внепузырная аденомэктомия (АЭ) до сих пор выступают «золотым стандартом» хирургического лечения ДГПЖ, однако данные процедуры не являются хорошим выбором при массе предстательной железы (ПЖ) более 75 г [1, 2]. Несмотря на совершенствование хирургической техники, частота послеоперационных осложнений (кровотечение, стеноз уретры, эректильная дисфункция и др.) по-прежнему высока. Преимуществом использования техники внебрюшинной видеоэндоскопической АЭ: небольшие операционные рубцы, более короткий койко-день и лучшие отдаленные результаты. Позадилонный внебрюшинный эндоскопический доступ представляется целесообразным, выполнимым и эффективным подходом для лечения пациентов с ПЖ массой более 75 г [1, 2], которым противопоказана ТУРПЖ. В данной статье мы описываем 45 клинических случаев внебрюшинной эндоскопической АЭ.

Материалы и методы

С января 2021 по май 2022 г. 45 пациентам выполнена внебрюшинная эндоскопическая АЭ по поводу ДГПЖ. Средний возраст пациентов составил 74,2±6,5 года (диапазон 58–83 года), средний вес ПЖ по данным трансректального ультразвукового исследования – 79,3±17,4 г (диапазон 62–97 г), среднее значение максимальной скорости потока мочи – Q_{max} – 6,1±2,8 мл/с (диапазон 5–10 мл/с), средний балл по шкале International Prostate Symptom Score (Международная оценка симптомов простаты, IPSS) был 25,5±2,4 (диапазон 21–35).

Больным под наркозом в дорсальном положении для литотомии и приподнятых ног с возможностью проведения пальцевого ректального исследования устанавливался катетер Фолея 20F. Сначала выполняли 2-сантиметровый вертикальный срединный разрез ниже пупка. Не вскрывая брюшину, тупо рассекали предбрюшинное пространство указательным пальцем и дилатационным баллоном 700 мл. Через инфраумбиликальный разрез вводили 10-миллиметровый порт для камеры, два 5-миллиметровых порта по направлению указательного пальца хирурга соответственно в правой и левой точках Мак-Бурнея. В разрез на 2 см выше лонной дуги устанавливали 10-миллиметровый порт, но перед этим накладывали U-образный шов, чтобы зафиксировать порт и избежать утечки газа. Инсуффляцию выполняли углекислым газом до 12–15 мм рт. ст. При помощи уретрального катетера мочевого пузыря (МП) и ПЖ высвобождались от перекрывающей жировой клетчатки, которая затем рассекалась. При необходимости мы накладывали два поперечных гемостатических шва полиглактином 310 на латеральную поверхность ПЖ на уровне била-

теральных пузырно-простатических сосудов. Капсулу ПЖ вскрывали на 3–5 см в поперечном направлении с учетом ее размеров. Разрез капсулы не углубляли, а с помощью биполярной электрокоагуляции выделяли пространство между хирургической капсулой ПЖ и аденоматозной тканью.

Полость капсулы рассекали дистально в направлении к верхушке, латерально к задней поверхности и по направлению к шейке МП. Гиперпластическую ткань рассекали ультразвуковыми ножницами. После иссечения аденомы препараты перемещались в боковые ямки. Катетер МП 20F заменялся на трехходовой катетер Фолея 22F для промывания МП после операции. Разрез капсулы ПЖ ушивали полиглактином 310 под визуальным контролем, ориентируясь на положение катетера. Через латеральный троакар устанавливали дренаж в пространство Ретциуса. В конце операции препарат извлекали через надлонный разрез и промывали МП физиологическим раствором.

Результаты

45 пациентов с ДГПЖ успешно перенесли эндоскопический доступ без необходимости конверсии. В нашей серии среднее время операции от начала разреза до окончания ушивания составило 104,3±25,4 мин (диапазон 81–210 мин). Расчетная средняя кровопотеря была 358,1±162,4 мл (диапазон 110–1500 мл). Переливания крови не потребовалось. Осложнений, связанных непосредственно с техникой АЭ, не выявлено. Средняя масса удаленной ткани железы составила 79,3±17,4 г (диапазон 62–97 г). По результатам патоморфологического исследования во всех образцах удаленной ткани выявлена узловая гиперплазия ПЖ. У всех больных средняя длительность катетеризации составила 4,6 дня, у 3 (6,6%) пациентов потребовалась замена катетера и продление времени катетеризации в связи с гематурией. Дренаж удалялся в среднем через 2,1 дня. Средняя продолжительность нахождения в стационаре – 6,3 послеоперационно койко-дня. В течение 6 мес наблюдения за 40 случаями среднее значение Q_{max} составило 18,7±3,4 мл/с (диапазон 16–28 мл/с), зарегистрирован средний балл IPSS – 6,2±2,1 (диапазон 4–16). Ни у одного из пациентов не было недержания мочи и случаев эректильной дисфункции.

Обсуждение

Несмотря на включение в инвазивное лечение ДГПЖ с железами больших размеров различных альтернативных методик, открытая операция не утратила практического значения и по-прежнему остается хирургическим методом при больших аденомах. На открытую АЭ приходится 14–32% всех инвазивных процедур по поводу ДГПЖ в Европе, в то время как в некоторых развивающихся странах этот показатель достигает 68% [3]. Минимально инвазивные процедуры ограничены размером железы, а также невозможностью проведения адекватной редукции аденомы. ТУРПЖ, хотя и позволяет полностью удалить аденому, но только при ее

Степанченко Владимир Сергеевич – врач – уролог-андролог, ФГБУ «НМИЦ эндокринологии». E-mail: markvovka2019@gmail.com; ORCID: 0000-0003-2799-2241

Григорян Ольга Рафаэлевна – д-р мед. наук, гл. науч. сотр. отд-ния эндокринной гинекологии, проф. каф. эндокринологии ФГБУ «НМИЦ эндокринологии». E-mail: iceberg1995@mail.ru; ORCID: 0000-0003-4979-7420; SPIN-код: 3060-8242

Андреева Елена Николаевна – д-р мед. наук, зав. отд-нием эндокринной гинекологии, зам. дир. Института репродуктивной медицины ФГБУ «НМИЦ эндокринологии», проф. каф. репродуктивной медицины и хирургии фак-та дополнительного профессионального образования ФГБОУ ВО «МГМСУ им. А.И. Евдокимова». E-mail: endogin@mail.ru; ORCID: 0000-0001-8425-0020; SPIN-код: 1239-2937

Колонтарев Константин Борисович – д-р мед. наук, проф. каф. урологии ФГБОУ ВО «МГМСУ им. А.И. Евдокимова». ORCID: 0000-0003-4511-5998; SPIN-код: 2352-1103

Vladimir S. Stepanchenko – urologist-andrologist, Endocrinology Research Centre. E-mail: markvovka2019@gmail.com; ORCID: 0000-0003-2799-2241

Olga R. Grigoryan – D. Sci. (Med.), Endocrinology Research Centre. E-mail: iceberg1995@mail.ru; ORCID: 0000-0003-4979-7420; SPIN code: 3060-8242

Elena N. Andreeva – D. Sci. (Med.), Endocrinology Research Centre, Yevdokimov Moscow State University of Medicine and Dentistry. E-mail: endogin@mail.ru; ORCID: 0000-0001-8425-0020; SPIN code: 1239-2937

Konstantin B. Kolontarev – D. Sci. (Med.), Yevdokimov Moscow State University of Medicine and Dentistry. ORCID: 0000-0003-4511-5998; SPIN code: 2352-1103

массе до 75 г [4], при этом ТУРПЖ у больных старше 80 лет и пациентов с острой задержкой мочи в анамнезе может вызывать осложнения при продолжительности операции более 90 мин [5]. Позадилонная (по Миллину) и чреспузырная АЭ на современном этапе используются в качестве альтернативы ТУРПЖ при больших железах [6]. Недостатками являются больший разрез, чем при применении ТУРПЖ, более длительная госпитализация и более тяжелый послеоперационный период. Тем не менее стоит отдельно упомянуть об их преимуществах при сосуществующих состояниях в виде дивертикулов или конкрементов МП.

В качестве нового метода может быть использован гольмиевый лазер также для прямой энуклеации гиперплазированной аденомы. R. Kuntz и соавт. в исследовании показали, что применение гольмиевого лазера имеет более длительное операционное время, ведет к меньшей кровопотере, более коротким периодам госпитализации и катетеризации, чем открытая простая простатэктомия [7]. Однако при проведении вмешательства с использованием гольмиевого лазера выявляется большая частота периоперационных осложнений.

Поскольку видеоэндоскопия хорошо зарекомендовала себя в лечении рака ПЖ [8], обеспечивая улучшенную визуализацию и снижение уровня заболеваемости, она стала рациональной техникой и при ДППЖ. Здесь мы говорим об использовании у пациентов с большим размером ПЖ внебрюшинной видеоэндоскопической АЭ в качестве альтернативы открытой простой АЭ. Внебрюшинная видеоэндоскопическая операция по Миллину не только сохраняет преимущества открытой простатэктомии по Миллину, но и является малоинвазивной технологией.

Видеоэндоскопический доступ к ДППЖ кажется простым и воспроизводимым методом, он легко осваивается, особенно врачами с опытом проведения лапароскопических вмешательств. Преимущества видеоэндоскопической по сравнению с открытой аденомэктомией хорошо описаны во многих исследованиях: более короткий койко-день, меньшая кровопотеря, меньшая частота назначения наркотических анальгетиков и более раннее возвращение к исходному функциональному состоянию. Однако до настоящего времени в литературе имеется мало сообщений о применении видеоэндоскопической АЭ [6, 8–13]; как показано в исследованиях, некоторые авторы использовали трансперитонеальный доступ и делали большие разрезы, включая зоны МП и ПЖ. В нашей методике мы выбираем внебрюшинный доступ и делаем разрез на капсуле ПЖ по методике Миллина. Как правило, четкую визуализацию можно получить с помощью ультразвуковых ножниц или биполярной коагуляции и инсuffляции углекислым газом, что приводит к снижению венозного кровотечения. Причем при необходимости для остановки интраоперационного кровотечения можно наложить один гемостатический шов полиглактином 2-0 на дорсальную вену ПЖ и билатерально – на ножки ПЖ (около шейки МП) [11, 12].

Заключение

Таким образом, внебрюшинная видеоэндоскопическая АЭ является простой и безопасной техникой. При ДППЖ с железой большего размера она может энуклеировать аденому так же тотально, как и открытая АЭ, приводя к быстрому возвращению пациента к обычной жизни с более короткой госпитализацией и меньшей частотой осложнений. Наш опыт показывает, что указанный подход может стать хорошей альтернативой открытой простатэктомии при железах больших размеров при ДППЖ, которая не подходит для ТУРПЖ.

Раскрытие интересов. Авторы декларируют отсутствие явных и потенциальных конфликтов интересов, связанных с публикацией настоящей статьи.

Disclosure of interest. The authors declare that they have no competing interests.

Вклад авторов. Авторы декларируют соответствие своего авторства международным критериям ICMJE. Все авторы внесли существенный вклад в проведение исследования и подготовку статьи, одобрили финальную версию статьи перед публикацией, выразили согласие нести ответственность за все аспекты работы, подразумевающую надлежащее изучение и решение вопросов, связанных с точностью или добросовестностью любой части работы. С.Н. Волков, В.И. Терещенко, В.С. Степанченко, К.Б. Колонтарев, О.Р. Григорян, Е.Н. Андреева, Р.К. Михеев – сбор и обработка материала; С.Н. Волков, О.Р. Григорян, Е.Н. Андреева, Р.К. Михеев, В.И. Терещенко, В.С. Степанченко – написание текста; К.Б. Колонтарев – редактирование.

Author's contribution. The authors declare their authorship to meet the ICMJE criteria. All authors contributed substantially to the study and preparation of the paper, approved the final version of the paper prior to publication, and agreed to be responsible for all aspects of the work, implying proper review and resolution of issues related to the accuracy or integrity of any part of the study. S.N. Volkov, V.I. Tereshchenko, V.S. Stepanchenko, K.B. Kolontarev, O.R. Grigoryan, E.N. Andreeva, R.K. Mikheev – collecting and analysis of data; S.N. Volkov, O.R. Grigoryan, E.N. Andreeva, R.K. Mikheev, V.I. Tereshchenko, V.S. Stepanchenko – text writing; K.B. Kolontarev – editing.

Источник финансирования. Авторы декларируют отсутствие внешнего финансирования для проведения исследования и публикации статьи.

Funding source. The authors declare that there is no external funding for the exploration and analysis work.

Литература/References

- Zhou LY, Xiao J, Chen H, et al. Extraperitoneal laparoscopic adenomectomy for benign prostatic hyperplasia. *World J Urol.* 2009;27(3):385-7. DOI:10.1007/s00345-008-0359-8
- Chang CM, Moon D, Gianduzzo TR, Eden CG. The impact of prostate size in laparoscopic radical prostatectomy. *Eur Urol.* 2005;48(2):285-90. DOI:10.1016/j.eururo.2005.04.029
- Vela-Navarrete R, Gonzalez-Enguita C, Garcia-Cardoso JV, et al. The impact of medical therapy on surgery for benign prostatic hyperplasia: a study comparing changes in a decade (1992–2002). *BJU Int.* 2005;96(7):1045-8. DOI:10.1111/j.1464-410X.2005.05735.x
- de la Rosette JJ, Alivizatos G, Madersbacher S, et al. EAU Guidelines on benign prostatic hyperplasia (BPH). *Eur Urol.* 2001;40(3):256-63. DOI:10.1159/000049784
- Mebust WK, Holtgrewe HL, Cockett AT, Peters PC. Transurethral prostatectomy: immediate and postoperative complications. *J Urol.* 2002;167(1):5-9. DOI:10.1016/S0022-5347(05)65370-0
- Serretta V, Morgia G, Fondacaro L, et al. Open prostatectomy for benign prostatic enlargement in southern Europe in the late 1990s: a contemporary series of 1800 interventions. *Urology.* 2002;60(4):623-7. DOI:10.1016/S00904295(02)01860-5
- Kuntz RM, Lehrich K. Transurethral holmium laser enucleation versus transvesical open enucleation for prostate adenoma greater than 100 gm: A randomized prospective trial of 120 patients. *J Urol.* 2002;168(4):1465-9. DOI:10.1016/S00225347(05)64475-8
- Tooher R, Swindle P, Woo H, et al. Laparoscopic radical prostatectomy for localized prostate cancer: A systematic review of comparative studies. *J Urol.* 2006;175(6):2011-7. DOI:10.1016/S0022-5347(06)00265-5
- Mariano MB, Tefilli MV, Graziottin TM, et al. Laparoscopic prostatectomy for benign prostatic hyperplasia – a six-year experience. *Eur Urol.* 2006;49(1):127-31. DOI:10.1016/j.eururo.2005.09.018
- van Velthoven R, Peltier A, Laguna MP, Piechaud T. Laparoscopic extraperitoneal adenomectomy (Millin): pilot study on feasibility. *Eur Urol.* 2004;45(1):103-9. DOI:10.1016/j.eururo.2003.07.002
- Nadler RB, Blunt LW Jr, User HM, Vallancien G. Preperitoneal laparoscopic simple prostatectomy. *Urology.* 2004;63(4):778-9. DOI:10.1016/j.urology.2003.12.021
- Mariano MB, Graziottin TM, Tefilli MV. Laparoscopic prostatectomy with vascular control for benign prostatic hyperplasia. *J Urol.* 2002;167(6):2528-9. DOI:10.1016/S0022-5347(05)65025-2
- Rey D, Ducarme G, Hoepffner JL, Staerman F. Laparoscopic adenectomy: A novel technique for managing benign prostatic hyperplasia. *BJU Int.* 2005;95(4):676-8. DOI:10.1111/j.1464-410X.2005.05361.x

Статья поступила в редакцию /

The article received:

20.08.2023

Статья принята к печати /

The article approved for publication:

22.09.2023



OMNIDOCTOR.RU

Роль ультразвукового и доплерографического исследований в оценке дисфункции нижних мочевых путей (обзор литературы)

Е.В. Сапоженкова¹, В.В. Колпаков¹, В.Б. Бердичевский^{✉1}, И.В. Павлова², А.Р. Гоняев³, Д.И. Петров¹, Э.Ф. Ахундов¹

¹ФГБОУ ВО «Тюменский государственный медицинский университет» Минздрава России, Тюмень, Россия;

²Медико-санитарная часть «Нефтяник», Тюмень, Россия;

³Клинический госпиталь «Мать и дитя», Тюмень, Россия

Аннотация

Настоящий обзор посвящен изучению распространенности симптомов нижних мочевых путей и обоснованию применения неинвазивных и доступных методов их диагностики с оценкой не только структурных, но функциональных показателей. К ним относятся ультразвуковое исследование мочевого пузыря с определением функционального и максимального объемов и расчетом индекса чувствительности, количественные и скоростные показатели мочеточниковых выбросов с применением цветового доплеровского картирования, а также оценка кровотока детрузора посредством доплерографии сосудов.

Ключевые слова: симптом нижних мочевых путей, ультразвуковая диагностика, доплерография, мочевого пузыря, мочеточниковый выброс, микроциркуляция, гиперактивный мочевого пузыря

Для цитирования: Сапоженкова Е.В., Колпаков В.В., Бердичевский В.Б., Павлова И.В., Гоняев А.Р., Петров Д.И., Ахундов Э.Ф. Роль ультразвукового и доплерографического исследований в оценке дисфункции нижних мочевых путей (обзор литературы). Consilium Medicum. 2023;25(7):453–455. DOI: 10.26442/20751753.2023.7.202256

© ООО «КОНСИЛИУМ МЕДИКУМ», 2023 г.

REVIEW

The role of ultrasound and dopplerography in the assessment of lower urinary tract dysfunction (literature review)

Ekaterina V. Sapozhenkova¹, Viktor V. Kolpakov¹, Vadim B. Berdichevsky^{✉1}, Irina V. Pavlova², Artem R. Gonyaev³, Daniil I. Petrov¹, Elvin F. Akhundov¹

¹Tyumen State Medical University, Tyumen, Russia;

²Medical Sanitary Unit "Neftyanik", Tyumen, Russia;

³Clinical Hospital "Mother and Child", Tyumen, Russia

Abstract

This review is devoted to the study of the prevalence of symptoms of the lower urinary tract and the justification of the use of non-invasive and accessible methods of their diagnosis with an assessment of not only structural, but functional indicators. These include ultrasound examination of the bladder with the determination of functional and maximum volumes and the calculation of the sensitivity index, quantitative and speed indicators of ureteral emissions using color flow mapping, as well as assessment of the blood flow of detrusor by means of vascular dopplerography.

Keywords: symptoms of the lower urinary tract, ultrasound diagnostics, dopplerography, bladder, ureteral ejection, microcirculation, overactive bladder

For citation: Sapozhenkova EV, Kolpakov VV, Berdichevsky VB, Pavlova IV, Gonyaev AR, Petrov DI, Akhundov EF. The role of ultrasound and dopplerography in the assessment of lower urinary tract dysfunction (literature review). Consilium Medicum. 2023;25(7):453–455. DOI: 10.26442/20751753.2023.7.202256

Информация об авторах / Information about the authors

[✉]**Бердичевский Вадим Борисович** – д-р мед. наук, проф. каф. хирургии и урологии с курсом эндоскопии ФГБОУ ВО «Тюменский ГМУ». E-mail: urotgmu@mail.ru; ORCID: 0000-0002-0186-6514

Сапоженкова Екатерина Валерьевна – канд. мед. наук, доц. каф. нормальной физиологии ФГБОУ ВО «Тюменский ГМУ». E-mail: ekaterina_chibulaeva@mail.ru; ORCID: 0000-0003-2253-2297

Колпаков Виктор Васильевич – д-р мед. наук, проф., проф. каф. нормальной физиологии ФГБОУ ВО «Тюменский ГМУ». E-mail: kolpakov661@rambler.ru; ORCID: 0000-0001-6774-0968

Павлова Ирина Валерьевна – канд. мед. наук, врач-уролог отделения урологии медико-санитарной части «Нефтяник». E-mail: iraena@mail.ru

Гоняев Артем Романович – врач-уролог клинического госпиталя «Мать и дитя». E-mail: a.gonyaev25@yandex.ru; ORCID: 0000-0002-1619-4714

Петров Даниил Иванович – студент лечебного фак-та ФГБОУ ВО «Тюменский ГМУ». E-mail: tgmu@tyumsmu.ru

Ахундов Элвин Фаризович – студент лечебного фак-та ФГБОУ ВО «Тюменский ГМУ». E-mail: tgmu@tyumsmu.ru

[✉]**Vadim B. Berdichevsky** – D. Sci. (Med.), Tyumen State Medical University. E-mail: urotgmu@mail.ru; ORCID: 0000-0002-0186-6514

Ekaterina V. Sapozhenkova – Cand. Sci. (Med.), Tyumen State Medical University. E-mail: ekaterina_chibulaeva@mail.ru; ORCID: 0000-0003-2253-2297

Viktor V. Kolpakov – D. Sci. (Med.), Prof., Tyumen State Medical University. E-mail: kolpakov661@rambler.ru; ORCID: 0000-0001-6774-0968

Irina V. Pavlova – Cand. Sci. (Med.), Medical Sanitary Unit "Neftyanik". E-mail: iraena@mail.ru

Artem R. Gonyaev – Urologist, Clinical Hospital "Mother and Child". E-mail: a.gonyaev25@yandex.ru; ORCID: 0000-0002-1619-4714

Daniil I. Petrov – Student, Tyumen State Medical University. E-mail: tgmu@tyumsmu.ru

Elvin F. Akhundov – Student, Tyumen State Medical University. E-mail: tgmu@tyumsmu.ru

Введение

Симптомы нижних мочевых путей имеют широкую распространенность и мультифакторную природу, включающую как органическую патологию (заболевания предстательной железы, детрузора, уретры), так и заболевания, связанные с нарушением регуляторных механизмов работы мочевого пузыря (МП) в реализации его накопительно-эвакуаторной функции [1]. В настоящее время значительную проблему представляет диагностика синдрома гиперактивности МП (ГАМП), что имеет важный социальный аспект, поскольку в существенной степени влияет на качество жизни. Именно это и определяет поиск и проведение современных диагностических мероприятий, направленных на своевременное выявление и лечение группы пациентов с таким заболеванием [2, 3].

Ультразвуковое исследование

В контексте рассуждений о различных патогенетических подходах формирования ГАМП закономерно возникает вопрос о новых методах диагностики, позволяющих установить данный диагноз. Например, обнаружение таких белков, как фактор роста нервов, который действует на уровне афферентных нервных волокон и обеспечивает передачу нервного импульса в центральную нервную систему [4–7]. В структуре причин развития ГАМП после органической патологии, в частности травм или оперативных вмешательств на спинном мозге, остается идиопатический МП, при этом частота встречаемости и степень тяжести симптомов нижних мочевых путей увеличиваются с возрастом [8, 9].

Для постановки диагноза ГАМП чаще применяется комплексное уродинамическое исследование, которое включает инвазивные и дорогостоящие методы диагностики, однако отмечено, что их чувствительность и специфичность остаются в пределах 0,6–0,7 [2]. Разработка критериев с применением неинвазивных методов исследования в оценке гиперактивности детрузора позволит не только своевременно диагностировать и лечить пациентов этой категории, но и сформировать группы риска по развитию ГАМП.

Применение ультразвукового исследования (УЗИ) незаменимо в оценке структурных изменений нижних мочевых путей, аномалий развития, наличия конкрементов и дополнительных образований в области малого таза и гинекологических причин недержания мочи [10–18]. Кроме того, согласно клиническим рекомендациям Ассоциации онкологов России наибольшую эффективность в диагностике злокачественных новообразований мочевыделительной системы имеет УЗИ с оценкой состояния зон регионарного и отдаленного метастазирования, проведением дифференциальной диагностики с кистозными образованиями, интраоперационной оценки локализации и размеров опухоли и пр. [19, 20].

Проведение УЗИ в клинической урологии предусматривает получение изображения в режиме реального времени с использованием конвексного ультразвукового датчика частотой от 3,0 до 7,0 МГц. В зависимости от анатомического доступа, степени инвазивности и разрешения изображения выделяют три основных доступа для проведения УЗИ МП: надлобковый, трансперинеальный, трансвагинальный (для женщин) [21].

УЗИ в диагностике нарушений мочеиспускания включает не только оценку морфологических особенностей нижних мочевых путей, позволяющих исключить различные структурные нарушения, но и оценку функциональных показателей, таких как остаточный объем мочи, объем МП при первом и максимальном позывах к мочеиспусканию – физиологический (ОМПф) и максимальный (ОМПм) соответственно. Так, установлено, что у пациентов, имеющих гиперактивность детрузора, первый позыв к мочеиспусканию наблюдается при меньшем объеме мочи и, как правило, мало отличается от ОМПм, поскольку пациенты стараются опорожнить МП, не дожидаясь повелительного позыва к

мочеиспусканию. В связи с этим для оценки функционального состояния МП дополнительно применяется расчетный показатель – индекс чувствительности, который представляет собой отношение ОМПф к ОМПм и также может применяться в качестве критерия диагностики ГАМП. У пациентов с гиперактивностью детрузора индекс чувствительности будет значительно выше, чем у лиц с нормальным или пониженным ритмом мочеиспускания [4, 5].

Возможности доплерографического исследования

Важное диагностическое значение имеет определение количества мочеточниковых выбросов (МВ) в минуту в оценке эвакуаторной функции верхних отделов мочевыделительной системы, которая возможна благодаря применению цветового доплеровского картирования. Количество МВ в минуту напрямую зависит от объема МП, вследствие чего у пациентов с повышенным ритмом мочеиспускания, относящихся к группе риска по развитию ГАМП и имеющих меньший ОМПф и ОМПм, эти показатели будут больше относительно лиц с гипоактивным МП [22].

Для оценки функции наполнения МП в режиме доплерографического исследования также определяются скоростные характеристики МВ – их максимальная и минимальная скорости (см/с). Физиологически обусловлено то, что эвакуация содержимого мочеточника в МП возможна благодаря разности давления в их полостях, при этом максимальное давление (максимальная скорость МВ) будет наблюдаться перед открытием устьев мочеточника, а минимальное (минимальная скорость МВ) – перед его закрытием. В связи с этим наибольшую диагностическую ценность в определении гиперактивности детрузора представляет определение максимальной скорости МВ (см/с), которая будет иметь большее значение у пациентов с ГАМП, чем у склонных к формированию гипоактивного МП больных [1–4].

Отдельным и важным направлением в функциональной оценке нижних мочевых путей является исследование микроциркуляторного русла стенки МП. Известно, что капиллярный кровоток зависит от радиуса сосудов, который, в свою очередь, определяется вегетативной регуляцией и местными гуморальными факторами. Нарушения, связанные с кровоснабжением стенки детрузора, могут приводить к трофическим изменениям слизистой оболочки МП, поэтому оценка кровотока по данным доплерографии важна не только для определения степени имеющихся нарушений, но и для прогноза клинического течения заболевания и контроля лечения [23]. Кроме того, считается, что ишемия стенки МП – один из пусковых механизмов формирования ГАМП, а значит, оценка гемодинамики детрузора может стать одним из критериев формирования группы риска по развитию данного заболевания [24].

Метод оценки кровотока в стенке МП осуществляется посредством ультразвуковой доплерографии с применением конвексного датчика частотой от 3,0 до 7,0 МГц при первом позыве к мочеиспусканию – ОМПф. Данное исследование включает оценку систолической и диастолической скоростей кровотока с автоматическим расчетным показателем – индексом периферического сопротивления. Так, у пациентов с ГАМП наблюдается снижение систолической и диастолической скоростей кровотока с нарастанием индекса резистентности. Такие изменения в стенке МП приводят к ее денервации и усилению сократительной активности, а также повышенному выделению уротелием биологически активных веществ, стимулирующих афферентные нервные окончания в подслизистом слое МП, что в том и в другом случаях приводит к учащенному мочеиспусканию и формированию ГАМП. Ухудшение артериального кровотока, приводящее к ишемии детрузора, патогенетически обуславливает применение доплерографии сосудов детрузора в качестве метода разработки нового направления в лечении пациентов с ГАМП [25].

В то же время у пациентов, относящихся к группе с гипоактивным вариантом МП, также наблюдается снижение систолической и диастолической скоростей кровотока с незначительным нарастанием индекса резистентности. Причиной указанных изменений в отличие от ГАМП является нагрузка объемом мочи, поскольку для формирования позыва к мочеиспусканию у такой группы пациентов необходимо значительное количество мочи, что приводит к поступательной декомпенсации детрузора, снижению кровотока и нарастающей атрофии рецепторного аппарата.

Заключение

Ультразвуковая мультипараметрическая визуализация с оценкой функциональных показателей, применением цветового доплеровского картирования и доплерографии сосудов МП позволяет провести комплексную диагностическую оценку состояния нижних мочевых путей, а также на ранних стадиях сформировать группы риска по развитию ГАМП.

Раскрытие интересов. Авторы декларируют отсутствие явных и потенциальных конфликтов интересов, связанных с публикацией настоящей статьи.

Disclosure of interest. The authors declare that they have no competing interests.

Вклад авторов. Авторы декларируют соответствие своего авторства международным критериям ICMJE. Все авторы в равной степени участвовали в подготовке публикации: разработка концепции статьи, получение и анализ фактических данных, написание и редактирование текста статьи, проверка и утверждение текста статьи.

Authors' contribution. The authors declare the compliance of their authorship according to the international ICMJE criteria. All authors made a substantial contribution to the conception of the work, acquisition, analysis, interpretation of data for the work, drafting and revising the work, final approval of the version to be published and agree to be accountable for all aspects of the work.

Источник финансирования. Авторы декларируют отсутствие внешнего финансирования для проведения исследования и публикации статьи.

Funding source. The authors declare that there is no external funding for the exploration and analysis work.

Литература/References

1. Аль-Шукри С.Х., Кузьмин И.В., Слесаревская М.Н., Шабудина Н.О. Внутривульварная ультразвуковая доплерография в оценке состояния кровотока в стенке МП у женщин с ирритативными симптомами. *Регионарное кровообращение и микроциркуляция*. 2014;13(1):48-54 [Al-Shukri S, Kuzmin I, Slesarevskaya M, Shabudina N. Intravaginal Ultrasonic Doppler in assessing blood flow in the bladder wall in women with irritative symptoms. *Regional Blood Circulation and Microcirculation*. 2014;13(1):48-54 (in Russian)]. DOI:10.24884/1682-6655-2014-13-1-48-54
2. Аморова Ж.С., Балан В.Е., Ковалева Л.А., и др. Диагностические и прогностические возможности ультразвукового исследования у пациенток с гиперактивным мочевым пузырем. *Российский вестник акушера-гинеколога*. 2015;15(3):24-8 [Amirova ZhS, Balan VE, Kovaleva LA, et al. Diagnostic and prognostic possibilities of ultrasound study in patients with overactive bladder. *Russian Bulletin of Obstetrician-Gynecologist*. 2015;15(3):24-8 (in Russian)]. DOI:10.17116/rosakush201515324-28
3. Балан В.Е., Аморова Ж.С., Ковалева Л.А., и др. Новые возможности ультразвуковой диагностики гиперактивного мочевого пузыря (обзор литературы). *РМЖ*. 2016;5:318-20 [Balan VE, Amirova ZhS, Kovaleva LA, et al. Novye vozmozhnosti ul'trazvukovoi diagnostiki giperaktivnogo mochevogo puzyr'ia (obzor literatury). *RMZh*. 2016;5:318-20 (in Russian)].
4. Борисов В.В. Гиперактивный мочевого пузыря – особенности патогенеза и выбора медикаментозной терапии. *Урология*. 2021;2:120-7 [Borisov VV. Overactive bladder pathogenetic features and choice of drug therapy. *Urologia*. 2021;2:120-7 (in Russian)]. DOI:10.18565/urology.2021.2.120-127
5. Данилов В.В. Феномен детрузорной гиперактивности как проявление патологического вегетативного рефлекса. *Фарматека*. 2021;28(3):113-9 [Danilov VV. Fenomen detruzornoj giperaktivnosti kak proiavlenie patologicheskogo vegetativnogo refleksa. *Farmateka*. 2021;28(3):113-9 (in Russian)]. DOI:10.18565/pharmateka.2021.3.113-119
6. Дашян Г.Л., Абдушарипов М.А., Хайдарова Г.Б. Ультразвуковое исследование в диагностике причин гематурии. *Молодой ученый*. 2015;15(95):273-6 [Dashian GL, Abdusharipov MA, Khaidarova GB. Ul'trazvukovoe issledovanie v diagnostike prichin gematurii. *Molodoi uchenyi*. 2015;15(95):273-6 (in Russian)].
7. Аляев Ю.Г., Есилевский Ю.М., Шмидт Т.Е., и др. Изменение кровообращения в пузырно-уретральном сегменте у мужчин с нейрогенными и ненейрогенными симптомами нижних мочевых путей. *Урология*. 2016;6:17-21 [Aliaev YuG, Esilevskii YuM, Shmidt TE, et al. Izmenenie krovoobrashcheniia v puzyrno-uretral'nom segmente u muzhchin s neurogennymi i neneirogennymi simptomami nizhnikh mochevykh putei. *Urologia*. 2016;6:17-21 (in Russian)].


8. Казаногина М.Н., Умаров Д.С.Х. Возможности ультразвукового исследования в дифференциальной диагностике конкрементов и опухолей мочевого пузыря. *Бюллетень медицинских интернет-конференций*. 2018;8(5):198 [Kazanogina MN, Umarov DSKh. Vozmozhnosti ul'trazvukovogo issledovaniia v differentsial'noi diagnostike konkretentov i opukholei mochevogo puzrya. *Biulleten' meditsinskikh internet-konferentsii*. 2018;8(5):198 (in Russian)].
9. Ковалев Г.В., Шкарупа Д.Д., Зайцева А.О., и др. Особенности нервной регуляции нижних мочевыводящих путей как причина развития гиперактивного мочевого пузыря: современное состояние проблемы. *Урология*. 2020;4:165-70 [Kovalev GV, Shkarupa DD, Zaitseva AO, et al. Osobennosti nervnoi reguliatsii nizhnikh mochevyvodiaschikh putei kak prichina razvitiia giperaktivnogo mochevogo puzrya: sovremennoe sostoianie problemy. *Urologiia*. 2020;4:165-70 (in Russian)]. DOI:10.18565/urology.2020.4.165-170
10. Краснополский В.И., Буянова С.Н., Чечнева М.А. Применение ультразвуковой диагностики для уточнения причин рецидива пролапса и недержания мочи. *Российский вестник акушера-гинеколога*. 2011;11(4):82-6 [Krasnopol'skii VI, Buianova SN, Chechneva MA. Primenenie ul'trazvukovoi diagnostiki dlia utocneniia prichin retsidiva prolapsa i nederzhanii mochi. *Rossiiskii vestnik akushera-ginekologa*. 2011;11(4):82-6 (in Russian)].
11. Махмеджанова Ф.Н., Аполихина И.А., Беснощенко О.С. Новое в диагностике гиперактивного мочевого пузыря (обзор литературы). *Гинекология*. 2013;15(2):82-4 [Mahmedzhanova FN, Apolikhina IA, Besnoschenko OS. New in the diagnosis of overactive bladder (review). *Gynecology*. 2013;15(2):82-4 (in Russian)].
12. Подольская Е.А. Особенности функционирования системы ультразвукового обследования пациентов со злокачественными новообразованиями мочевыводительной сферы. *Менеджер здравоохранения*. 2017;4:30-5 [Podol'skaia EA. Osobennosti funktsionirovaniia sistemy ul'trazvukovogo obsledovaniia patsientov so zlokachestvennymi novoobrazovaniiami mochevydelitel'noi sfery. *Menedzher zdravookhraneniia*. 2017;4:30-5 (in Russian)].
13. Пушкарь Д.Ю., Касян Г.Р., Потапова Л.В., и др. Симптомы нижних мочевыводящих путей среди женщин в Российской Федерации: данные интернет-опроса. *Урология*. 2018;4:5-8 [Pushkar DY, Kasyan GR, Potapova LV, et al. Lower urinary tract symptoms among women in the Russian Federation: data from an online survey. *Urologiia*. 2018;4:5-8 (in Russian)]. DOI:10.18565/urology.2018.4.5-8
14. Слесаревская М.Н., Кузьмин И.В., Жарких А.В., Шабудина Н.О. Оценка состояния микроциркуляции в стенке мочевого пузыря у женщин с хроническим рецидивирующим циститом. *Урологические ведомости*. 2012;2:26-30 [Slesarevskaya MN, Kuz'min IV, Zharkikh AV, Shabudina NO. Otsenka sostoiianiia mikrotsirkulatsii v stenke mochevogo puzrya u zhenshchin s khronicheskim retsidiviruiushchim tsistitom. *Urologicheskie vedomosti*. 2012;2:26-30 (in Russian)].
15. Ялук А.Г., Казимиров А.А., Мусин И.И., и др. Современная госпитальная диагностика недержания мочи у женщин репродуктивного возраста. *Медицинский вестник Башкортостана*. 2017;12(3):145-8 [Iashchuk AG, Kazimirov AA, Musin II, et al. Sovremennaia dogospital'naia diagnostika nederzhanii mochi u zhenshchin reproduktivnogo vozrasta. *Meditsinskii vestnik Bashkortostana*. 2017;12(3):145-8 (in Russian)].
16. Проянников М.Ю., Войтко Д.А., Анохин Н.В., и др. Современный взгляд на скрининг мочекаменной болезни. *Экспериментальная и клиническая урология*. 2022;15(1):60-6 [Prosyannikov MYu, Voytko DA, Anokhin NV, et al. A modern view on the screening of urolithiasis. *Experimental and Clinical Urology*. 2022;15(1):60-6 (in Russian)]. DOI:10.29188/2222-8543-2022-15-1-60-66
17. Сенча А.Н., Поморцев А.В., Костюков К.В., и др. Ультразвуковая диагностика заболеваний органов малого таза. Избранные вопросы. М.: МЕДпресс-информ, 2023. [Sencha AN, Pomortsev AV, Kostukov KV, et al. Ul'trazvukovaiia diagnostika zabolevanii organov malogo taza. Izbrannye voprosy. Moscow: MEDpress-inform, 2023 (in Russian)].
18. Филиппова Е.С., Баженов И.В., Зырянов А.В., Журавлев В.Н. Гиперактивный мочевого пузыря: уродинамические особенности гиперактивности детрузора в зависимости от причины нарушений мочеиспускания. *Урология*. 2021;3:39-44 [Philippova ES, Bazhenov IV, Ziryaynov AV, Zhuravlev VN. Overactive bladder: urodynamic characteristics of detrusor overactivity due to the etiology of low urinary tract dysfunction. *Urologiia*. 2021;3:39-44 (in Russian)]. DOI:10.18565/urology.2021.3.39-44
19. Сапоженкова Е.В., Колпаков В.В., Бердичевский Б.А., Бердичевский В.Б. Функциональные особенности детрузора по данным ультразвукового и доплерографического исследования. *Современные вопросы биомедицины*. 2022;6(3) [Sapozhenkova EV, Kolpakov VV, Berdichevskij BA, Berdichevskij VB. Functional features of the detrusor muscle according to ultrasound and doppler examination. *Modern Issues of Biomedicine*. 2022;6(3) (in Russian)]. DOI:10.51871/2588-0500_2022_06_03_25
20. Краснова И.А., Бреусенко В.Г., Евсеев А.А., и др. Эхографические критерии 2D и 3D оценки эффективности лечения сочетанных форм пролапса тазовых органов и стрессового недержания мочи. *Акушерство и гинекология*. 2022;5:140-8 [Krasnova IA, Breusenko VG, Evseev AA, et al. 2D and 3D echographic evaluation of the efficiency of treatment for combined types of pelvic organ prolapse and stress urinary incontinence. *Obstetrics and Gynecology*. 2022;5:140-8 (in Russian)]. DOI:10.18565/aig.2022.5.140-148
21. Ali MM, Ahmed A-F, Khaled SM, et al. Accuracy of ultrasound-measured bladder wall thickness for the diagnosis of detrusor overactivity. *African Journal of Urology*. 2015;21(1):25-9. DOI:10.1016/j.afju.2014.11.005
22. Antunes-Lopes T, Cruz F. Urinary biomarkers in overactive bladder: Revisiting the evidence in 2019. *Eur Urol Focus*. 2019;5(3):329-36. DOI:10.1016/j.euf.2019.06.006
23. Gharibvand MM, Kazemi M, Motamedfar A, et al. The role of ultrasound in diagnosis and evaluation of bladder tumors. *J Family Med Prim Care*. 2017;6(4):840-3. DOI:10.4103/jfmpc.jfmpc_186_17
24. Latthe P, Middleton L, Rachaneni S, et al. BUS Collaborative Group. Ultrasound bladder wall thickness and detrusor overactivity: a multicentre test accuracy study. *BJOG*. 2017;124(9):1422-9. DOI:10.1111/1471-0528.14503
25. Dekhtiar Y, Kostyev F, Zacheslavsky O, Kuznetsov D. Urodynamic characteristics of lower urinary tract of patients with idiopathic overactive bladder. *Urol Ann*. 2019;11(1):83-6. DOI:10.4103/UUA_UA_37_18

Статья поступила в редакцию /
The article received:

01.08.2023

Статья принята к печати /

The article approved for publication:
22.09.2023



OMNIDOCTOR.RU

Лапароскопическая нефрэктомия при поликистозе почек: преимущество или необходимость?

М.А. Фирсов^{✉1,2}, П.А. Симонов^{1,2}, Д.А. Дунц², Е.В. Шаламай¹, Е.А. Алексеева^{1,2}, Е.А. Безруков^{2,3}, С.В. Сорсунов¹

¹КГБУЗ «Красноярская краевая клиническая больница», Красноярск, Россия;

²ФГБОУ ВО «Красноярский медицинский университет им. проф. В.Ф. Войно-Ясенецкого» Минздрава России, Красноярск, Россия;

³ФГАУ ВО «Первый Московский государственный медицинский университет им. И.М. Сеченова» Минздрава России (Сеченовский Университет), Москва, Россия

Аннотация

Обоснование. По данным зарубежных и отечественных авторов, аутосомно-доминантная поликистозная болезнь почек (АДПБП) – заболевание, сопровождающееся прогрессирующим ухудшением функционального состояния почек, которое вносит весомый вклад в структуру всех причин, приводящих к терминальной стадии хронической почечной недостаточности (тХПН). Увеличение объема почек и развитие осложнений существенно ухудшают качество жизни этих пациентов. Открытые оперативные вмешательства сопровождаются более тяжелым течением. В связи с этим остается актуальным вопрос выбора сроков и метода хирургического вмешательства для данной группы пациентов. **Цель.** Оценить результаты нефрэктомии у пациентов с АДПБП за период с 2016 по 2022 г., выполненных в Красноярской краевой клинической больнице.

Материалы и методы. В течение 6 лет выполнены 22 нефрэктомии у 20 пациентов с АДПБП. Монолатеральная нефрэктомия проведена в 12 случаях, одномоментная двусторонняя операция – в 8 случаях. Средний возраст пациентов составил 51,3±7,9 года. Преимущественно нефрэктомии выполнялись лапароскопическим доступом (17 пациентов), люмботомически операция проведена 3 больным. Необходимости конверсии при лапароскопических вмешательствах не было.

Результаты. Открытое оперативное лечение выполнялось только по причине неконтролируемой макрогематурии и нагноения кист. Всех пациентов после операции переводили в отделение реанимации. Повторное оперативное вмешательство в связи с развитием кровотечения потребовалось в 33,3% случаев. Стационарный этап лечения составил 15,1±2,8 дня. В 1 случае зафиксирован летальный исход. Лапароскопическая нефрэктомия проведена 17 пациентам, монолатеральная – 7, этапная билатеральная – 2 и одномоментная билатеральная – 8 пациентам. В 41% случаев, помимо болевого синдрома и гипертензии, проведение нефрэктомии обусловлено предстоящей трансплантацией почки. Средний объем удаляемых почек составил 3138,74±356,30 мл. Средний койко-день – 8,86±2,4 дня.

Заключение. Увеличение числа пациентов с АДПБП и тХБП поднимает вопрос об улучшении качества их жизни, которое может быть достигнуто с помощью проведения моно- или билатеральной нефрэктомии. Однако не существует четко регламентирующих критериев, определяющих показания к этим видам оперативного вмешательства. Несмотря на определенные сложности, считаем, что выполнение нефрэктомии лапароскопическим доступом у пациентов с АДПБП и тХБП является наиболее оптимальным.

Ключевые слова: аутосомно-доминантная поликистозная болезнь почек, нефрэктомия, гемодиализ, терминальная стадия хронической почечной недостаточности, лапароскопический доступ

Для цитирования: Фирсов М.А., Симонов П.А., Дунц Д.А., Шаламай Е.В., Алексеева Е.А., Безруков Е.А., Сорсунов С.В. Лапароскопическая нефрэктомия при поликистозе почек: преимущество или необходимость? Consilium Medicum. 2023;25(7):456–460. DOI: 10.26442/20751753.2023.7.202286

© ООО «КОНСИЛИУМ МЕДИКУМ», 2023 г.

Актуальность

Поликистоз почек вносит весомый вклад в структуру всех причин, приводящих к терминальной стадии хронической почечной недостаточности (тХПН), и занимает одно из лидирующих мест в перечне урологических заболеваний –

до 8,1% [1, 2]. Аутосомно-доминантная поликистозная болезнь почек (АДПБП), например, в США является причиной развития терминальной стадии хронической болезни почек (тХБП и ХБП соответственно) у 5% пациентов, получающих заместительную почечную терапию, и этот показатель

Информация об авторах / Information about the authors

✉ **Фирсов Михаил Анатольевич** – канд. мед. наук, врач-уролог КГБУЗ КККБ, зав. каф. урологии, андрологии и сексологии ФГБОУ ВО «КрасГМУ им. проф. В.Ф. Войно-Ясенецкого». E-mail: firmsma@mail.ru; ORCID: 0000-0002-0887-0081

Симонов Павел Андреевич – врач-уролог КГБУЗ КККБ, ассистент каф. урологии, андрологии и сексологии ФГБОУ ВО «КрасГМУ им. проф. В.Ф. Войно-Ясенецкого». E-mail: wildsnejok@mail.ru; ORCID: 0000-0002-9114-3052

Дунц Дарья Александровна – студентка ФГБОУ ВО «КрасГМУ им. проф. В.Ф. Войно-Ясенецкого». E-mail: dashaduntz@mail.ru

Шаламай Елена Викторовна – врач-рентгенолог КГБУЗ КККБ. E-mail: lena.shalamai@mail.ru

Алексеева Екатерина Александровна – канд. мед. наук, врач-уролог урологического отд-ния КГБУЗ КККБ, доц. каф. урологии, андрологии и сексологии ФГБОУ ВО «КрасГМУ им. проф. В.Ф. Войно-Ясенецкого». E-mail: vohminak@mail.ru; ORCID: 0000-0002-8215-9095

Безруков Евгений Алексеевич – д-р мед. наук, проф. каф. урологии, андрологии и сексологии ФГБОУ ВО «КрасГМУ им. проф. В.Ф. Войно-Ясенецкого», проф. Института урологии и репродуктивного здоровья человека ФГАУ ВО «Первый МГМУ им. И.М. Сеченова» (Сеченовский Университет). E-mail: eabezrukov@rambler.ru; ORCID: 0000-0002-2746-5962

Сорсунов Сергей Владимирович – канд. мед. наук, врач – анестезиолог-реаниматолог КГБУЗ КККБ. E-mail: sorsunov.sergey@yandex.ru; ORCID: 0000-0002-7116-9925

✉ **Mikhail A. Firsov** – Cand. Sci. (Med.), Krasnoyarsk Regional Clinical Hospital, Voino-Yasenetsky Krasnoyarsk State Medical University. E-mail: firmsma@mail.ru; ORCID: 0000-0002-0887-0081

Pavel A. Simonov – urologist, Krasnoyarsk Regional Clinical Hospital, Voino-Yasenetsky Krasnoyarsk State Medical University. E-mail: wildsnejok@mail.ru; ORCID: 0000-0002-9114-3052

Daria A. Duntz – student, Voino-Yasenetsky Krasnoyarsk State Medical University. E-mail: dashaduntz@mail.ru

Elena V. Shalamay – radiologist, Krasnoyarsk Regional Clinical Hospital. E-mail: lena.shalamai@mail.ru

Ekaterina A. Alekseeva – Cand. Sci. (Med.), Krasnoyarsk Regional Clinical Hospital, Voino-Yasenetsky Krasnoyarsk State Medical University. E-mail: vohminak@mail.ru; ORCID: 0000-0002-8215-9095

Eugene A. Bezrukov – D. Sci. (Med.), Voino-Yasenetsky Krasnoyarsk State Medical University, Sechenov First Moscow State Medical University (Sechenov University). E-mail: eabezrukov@rambler.ru; ORCID: 0000-0002-2746-5962

Sergey V. Sorsunov – Cand. Sci. (Med.), Krasnoyarsk Regional Clinical Hospital. E-mail: sorsunov.sergey@yandex.ru; ORCID: 0000-0002-7116-9925

Laparoscopic nephrectomy for polycystic kidney disease: Benefit or necessity?

Mikhail A. Firsov^{✉1,2}, Pavel A. Simonov^{1,2}, Daria A. Dunts², Elena V. Shalamay¹, Ekaterina A. Alekseeva^{1,2}, Eugene A. Bezrukov^{2,3}, Sergey V. Sorsunov¹

¹Krasnoyarsk Regional Clinical Hospital, Krasnoyarsk, Russia;

²Voino-Yasenetsky Krasnoyarsk State Medical University, Krasnoyarsk, Russia;

³Sechenov First Moscow State Medical University (Sechenov University), Moscow, Russia

Abstract

Background. According to foreign and domestic authors, autosomal dominant polycystic kidney disease (ADPKD) is a disease accompanied by a progressive deterioration in the functional state of the kidneys and occupies a significant contribution to the structure of all causes leading to the end stage of chronic renal failure (ESRD). An increase in the volume of the kidneys and the development of complications significantly worsen the quality of life of these patients. Open surgical interventions are accompanied by a more severe course. In this connection, the question of choosing the timing and method of surgical intervention in this group of patients remains relevant.

Aim. To evaluate the results of nephrectomy in patients with ADPKD for the period from 2016 to 2022, performed at the Krasnoyarsk Regional Clinical Hospital.

Materials and methods. Within 6 years, 22 nephrectomies were performed in 20 patients with ADPKD. Monolateral nephrectomy was performed in 12 cases, simultaneous bilateral surgery was performed in eight patients. The mean age of the patients was 51.3 ± 7.9 years. Mostly nephrectomy was performed by laparoscopic approach (17 patients), lumbotomy operation was performed in three patients. The need for conversion during laparoscopic operations was not noted.

Results. Open surgical treatment was performed only because of uncontrolled gross hematuria and suppuration of cysts. All patients were transferred to the intensive care unit after surgery. Repeated surgery due to the development of bleeding was required in 33.3% of cases. The need for an inpatient stage of treatment was 15.1 ± 2.8 days. In one case, a fatal outcome was recorded. Laparoscopic nephrectomy was performed in 17 patients, monolateral in seven patients, staged bilateral in two, and simultaneous bilateral in eight patients. In 41% of cases, in addition to pain and hypertension, nephrectomy was due to the upcoming kidney transplantation. The average volume of removed kidneys was 3138.74 ± 356.30 ml. The average bed-day was 8.86 ± 2.4 days.

Conclusion. The increase in the number of patients with ADPKD and ESRD raises the question of the improvement in their quality of life that can be achieved by unilateral or bilateral nephrectomy. However, there are no clearly regulated criteria that determine the indications for these types of surgery. Despite certain difficulties, we believe that laparoscopic nephrectomy in patients with ADPKD and ESRD is the most optimal.

Keywords: autosomal dominant polycystic kidney disease, nephrectomy, hemodialysis, end-stage chronic renal failure, laparoscopic approach

For citation: Firsov MA, Simonov PA, Duntz DA, Shalamay EV, Alekseeva EA, Bezrukov EA, Sorsunov SV. Laparoscopic nephrectomy for polycystic kidney disease: Benefit or necessity? *Consilium Medicum*. 2023;25(7):456–460. DOI: 10.26442/20751753.2023.7.202286

постепенно увеличивается [3]. Бразильские специалисты фиксируют, что данная патология – наиболее частотная среди урологических заболеваний нозология, сопровождающаяся развитием тХПН, – 6,2% [4].

АДПБП генетически неоднородна, и развитие почечной недостаточности при этой патологии сильно варьирует [5]. Исследования Н. Mitcheson и соавт. продемонстрировали, что примерно у 70% пациентов с АДПБП развивается почечная недостаточность при достижении 65-летнего возраста [6].

Рецидивные инфекции мочевыводящих путей, нефролитиаз, а также постоянные боли, дискомфорт в пояснице и животе – нередкие «спутники» пациентов с АДПБП [7]. В исследованиях J. Grantham и соавт. также доказано, что увеличение объема почек сопутствует некоторым осложнениям, приводящим к появлению макрогематурии или пиелонефритов, и является прогностическим фактором риска развития ХБП [8]. Увеличение размеров кист может приводить к активации ренин-ангиотензин-альдостероновой системы и развитию или прогрессированию гипертензионного синдрома [9].

По данным отечественных авторов, использование лапароскопических технологий значительно снижает травматичность вмешательства, частоту послеоперационных осложнений и летальность пациентов с данной патологией. Преимущество лапароскопического доступа – практически отсутствие осложнений, сопровождающих лапаро- или люмботомный доступ. Риск тяжелых послеоперационных осложнений открытых вмешательств, таких как тяжелый парез кишечника и сепсис, несоизмеримо высок, что не всегда позволяет избежать летальных исходов [10].

В исследованиях американских коллег показано, что билатеральная лапароскопическая нефрэктомия – безопасный и надежный вариант оперативного лечения пациентов, которым требуется одномоментное удаление двух почек.

Однако увеличение объема почки более 3500 см³ приводит к повышенному риску открытой конверсии. Поэтапная лапароскопическая нефрэктомия обеспечивает эффективное устранение симптомов у пациентов с АДПБП, связанных с тяжестью, болью и дискомфортом в брюшной полости [11]. Следует внимательно избирать метод и объем оперативного лечения, принимая во внимание эффективность, безопасность и минимизацию рисков, учитывая и без того сниженные ресурсы организма данных пациентов.

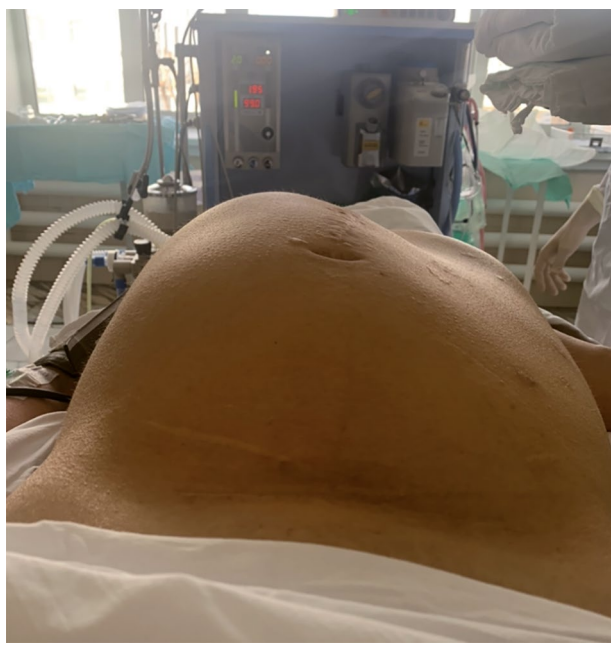Стоит отметить, что одним из показаний к проведению нефрэктомии поликистозных почек является планируемая трансплантация. При этом не существует однозначного мнения о необходимости выполнения нефрэктомии до, после или во время трансплантации почки. Некоторые исследования демонстрируют отсутствие различия результатов выживаемости пациентов и приживаемости трансплантата [12, 13].

Применение билатеральной нефрэктомии улучшает качество жизни (КЖ) большей части пациентов, потому что избавляет от болевого синдрома, гипертензии, устраняет повышенный риск развития рака в урогенитальном тракте. Однако исключение почки из участия в регуляции гомеостаза влияет на снижение выработки эритропоэтина, что необходимо учитывать при планировании операции.

Прогрессивно увеличивающееся число пациентов с АДПБП и тХБП требует продолжения поиска и определения более четких критериев и сроков для выполнения би- или монолатеральной нефрэктомии с учетом высокой вероятности развития инфекционных, геморрагических и других осложнений, а также влияния функции почек на другие процессы гомеостаза организма.

Цель исследования – оценить результаты нефрэктомий у пациентов с АДПБП за период с 2016 по 2022 г., выполненных в Красноярской краевой клинической больнице.

Рис. 1. Передняя брюшная стенка перед отсроченным этапом после односторонней лапароскопической нефрэктомии.



Материалы и методы

Исходя из данных Красноярского краевого реестра пациентов с тХБП, наибольшее количество удалений почек выполняются больным с поликистозом почек – 35,2%, в течение 6 лет выполнены 22 нефрэктомии у 20 пациентов (9 мужчин и 11 женщин); у 4 пациентов слева, у 8 – справа; одномоментная двусторонняя операция проведена в 8 случаях. Возраст пациентов варьировал от 37 до 68 лет, средний возраст – $51,3 \pm 7,9$ года. Преимущественно нефрэктомии выполняли лапароскопическим доступом (17 пациентов), люботомическая операция проведена 3 больным. Необходимости конверсии при лапароскопических вмешательствах не было.

Результаты

Открытое оперативное лечение выполняли только в экстренном порядке по причине неконтролируемой макрогематурии в 1 случае и нагноения кист с развитием синдрома системного воспалительного ответа – в 2 случаях. Длительность оперативного вмешательства составила $92,26 \pm 26,1$ мин, зафиксированная интраоперационная кровопотеря – $431,45 \pm 96,5$ мл. Всех пациентов после операции переводили в отделение реанимации. В 2 случаях экстубация больных произведена на операционном столе; в 1 случае потребовалась продленная искусственная вентиляция легких, экстубация выполнена через 8 ч после перевода в отделение реанимации. В ранний послеоперационный пе-

риод отмечено снижение уровня гемоглобина с $123,4 \pm 8,1$ до $89,6 \pm 21,14$ г/л по сравнению с исходным уровнем. Развитие постгеморрагической анемии потребовало гемотрансфузионной терапии у 2 пациентов в объеме $674,32 \pm 66,42$ мл. На 1-е сутки после операции регистрировалось повышение концентрации калия с $4,13 \pm 0,84$ до $4,9 \pm 0,37$ ммоль/л, креатинина с $582,18 \pm 366,35$ до $882,48 \pm 188,24$ мкмоль/л и мочевины с $16,9 \pm 11,8$ до $32,6 \pm 12,81$ ммоль/л. Проведение безгепаринового 2-часового экстренного сеанса гемодиализа потребовалось 2 пациентам, что обусловлено критическими показателями уровня калия.

Всех больных после операции переводили в отделение реанимации. Повторное оперативное вмешательство в связи с развитием кровотечения потребовалось в 33,3% случаев. Стационарный этап лечения составил $15,1 \pm 2,8$ дня. В 1 случае зафиксирован летальный исход на 34-й день после проведенной нефрэктомии; непосредственной причиной смерти явился развивавшийся отек головного мозга вследствие прогрессирования полиорганной недостаточности на фоне сепсиса.

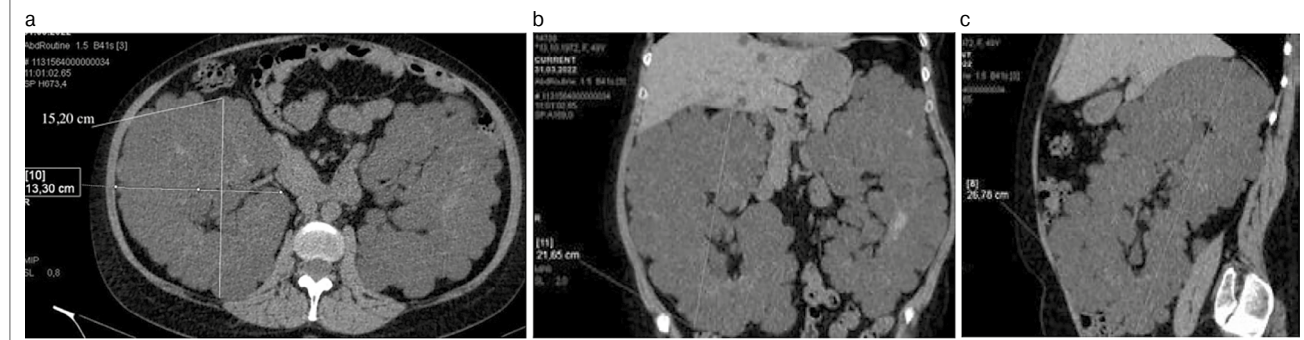
Лапароскопическая нефрэктомия проведена 17 пациентам, моносторонняя – 7, этапная билатеральная – 2 и одномоментная билатеральная – 8 пациентам (рис. 1).

Показаниями к лапароскопической нефрэктомии послужили критерии, представленные В.С. Дайнеко и соавт. [14]. Помимо выполнения нефрэктомии перед предстоящей трансплантацией почки, в 41% случаев операцию проводили в связи с наличием болевого синдрома и дискомфорта в поясничной области и животе, существенно снижающих КЖ, которые сочетались как с нефрогенной артериальной гипертензией, наблюдаемой у 64,7% больных, так и с анурией – у 11% пациентов. Преимущественно операцию выполняли в плановом порядке, однако 2 больным проведена лапароскопическая односторонняя нефрэктомия по срочным показаниям: в 1-м случае в связи с признаками инфицирования кист и невозможностью их дренирования, во 2-м случае – в связи с развитием некорректируемой макрогематурии.

Всем пациентам проведены предоперационное обследование сопутствующей патологии с определением анестезиологических рисков и мультиспиральная компьютерная томография с контрастным усилением для оценки ангиоархитектоники почечной ножки и определения размеров почки. При измерении почки определяли объем по формуле эллипсоида, для подсчета которого необходимо получение трех размеров в разных плоскостях: передне-заднего, поперечного и краниокаудального (рис. 2).

Средний объем удаляемых почек составил $3138,74 \pm 356,30$ мл, при этом фиксировано, что у всех пациентов правая почка была несколько меньше левой ($3030,79 \pm 339,16$ и $3246,68 \pm 373,46$ мл соответственно). Склонность к артериальной гипертензии до операции отмечали большинство (76%) пациентов на фоне приема корригирующей терапии. Систолическое артериальное давление до операции составило $144,37 \pm 9,68$ мм рт. ст.,

Рис. 2. Мультиспиральная компьютерная томография почек с определением объема поликистозной почки: а – аксиллярная проекция; б – прямая проекция; с – сагиттальная проекция.



пульсовое – $57,5 \pm 10,29$ мм рт. ст. Подавляющее число пациентов имели склонность к анемии: уровень гемоглобина до операции был $113,8 \pm 13,1$ г/л.

Определенная трудность при проведении лапароскопической нефрэктомии при поликистозе – ограничение пространства, при этом значительная сложность связана с изменением топографо-анатомических взаимоотношений не только органов брюшной полости, но и забрюшинного пространства (рис. 3).

Средняя продолжительность операции при лапароскопической монолатеральной нефрэктомии составила $153,9 \pm 45,69$ мин, при билатеральной – $241,4 \pm 75,69$ мин. Необходимо отметить, что продолжительность операции была значительно больше на этапе ее внедрения, в последующем время операции уменьшилось в среднем на 30 мин. Во время операции при выполнении билатеральной нефрэктомии также применены период смены положения тела и анестезиологическая пауза с целью определения рисков и возможности продолжения операции. Этот период составил от 15 до 35 мин. Длительность анестезиологического пособия – $279,31 \pm 110,15$ мин; 53% пациентов экстренированы на операционном столе, 47% – на 1-е сутки после операции. Интраоперационная кровопотеря не превышала 500 мл ($255,72 \pm 142,57$ мл).

Сроки проведения сеансов гемодиализа определяли индивидуально, основываясь на изменениях основных параметров кислотно-щелочного равновесия, ионограммы и повышении азотемических показателей. Так, 1-е сутки после операции сопровождалось повышением концентрации калия с $5,03 \pm 1,04$ до $5,55 \pm 0,49$ ммоль/л, креатинина – с $482,88 \pm 199,90$ до $624,47 \pm 207,63$ мкмоль/л, мочевины – с $13,78 \pm 4,41$ до $14,5 \pm 4,95$ ммоль/л. Экстренные сеансы (сразу после оперативного вмешательства) потребовались в 17,6% случаев (3 пациента) вследствие резкого увеличения азотемических показателей у 1 пациента, в 2 других случаях – по причине гиперкалиемии более 7 ммоль/л. Большинству (82,4%) пациентов в послеоперационный период проводили 2-часовой сеанс гемодиализа на следующий день после операции в безгепариновом режиме. Уровень гемоглобина в 1-е сутки снижался со $113,8 \pm 13,1$ до $105 \pm 15,6$ г/л, однако в последующем снижение гемоглобина у части больных прогрессировало и не было связано с кровотечением. Это обстоятельство в 35,3% случаев потребовало переливания эритроцитарной взвеси в объеме $633,33 \pm 316,56$ мл. Уровень гемоглобина перед выпиской составил $96,9 \pm 15,4$ г/л. Послеоперационных осложнений выше II класса по классификации Clavien–Dindo не зафиксировано. Стационарный этап лечения при нефрэктомии, выполненной лапароскопическим доступом, составил $8,86 \pm 2,4$ дня (рис. 4).

Нужно отметить, что у всех пациентов после выполненной нефрэктомии зарегистрировано значимое снижение систолического и пульсового артериального давления на момент выписки из стационара со $144,37 \pm 9,68$ до $128,15 \pm 11,5$ мм рт. ст. и с $57,5 \pm 10,29$ до $48,75 \pm 7,8$ мм рт. ст. соответственно. Наибольшие показатели снижения давления достигнуты у пациентов, которым выполнена двусторонняя операция. Систолическое давление в этой группе снизилось со $146,57 \pm 13,2$ до $122,57 \pm 14,22$ мм рт. ст., а пульсовое – с $62,57 \pm 10,11$ до $45,42 \pm 6,8$ мм рт. ст.

Обсуждение

АДПБП – заболевание, которое сопровождается прогрессирующим ухудшением функционального состояния почек и неизбежно приводит к тХБП. Увеличение популяции пациентов с АДПБП прямо пропорционально числу больных с этой патологией, которым требуется заместительная почечная терапия. По данным регистра пациентов с тХБП Красноярского края за 2021 г. число пациентов с АДПБП увеличилось в 3 раза и составляет в структуре гемодиализ-потребных 12,8%.

Рис. 3. Интраоперационное изображение при нефрэктомии поликистозной почки слева.

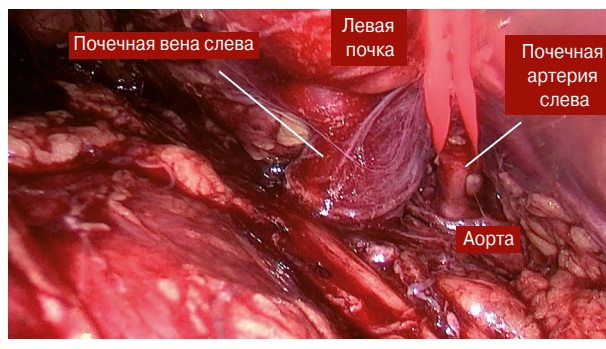
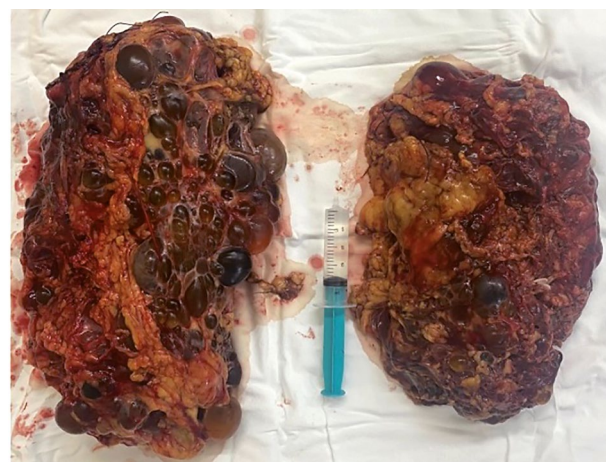

Рис. 4. Удаленные поликистозные почки.



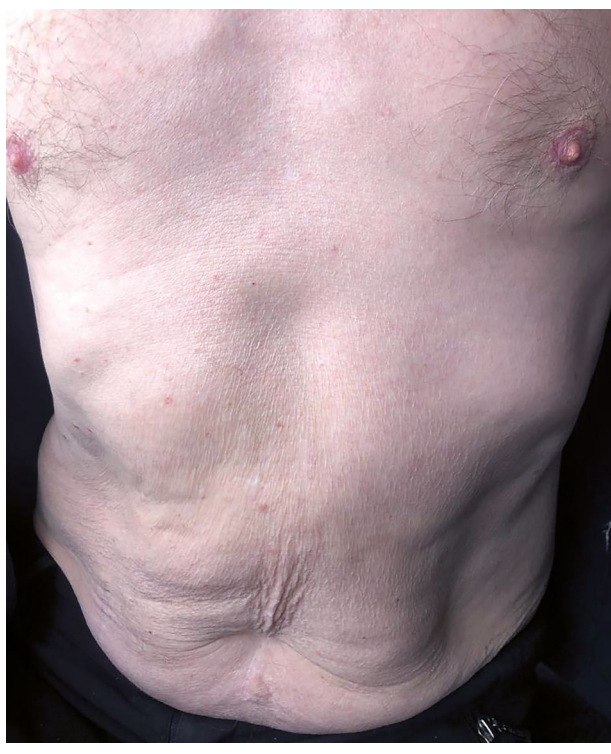При развитии инфекционно-воспалительных, геморрагических осложнений, требующих неотложного оперативного вмешательства, существенно ухудшается КЖ этих пациентов, что связано с увеличением объема почек. Открытые оперативные вмешательства сопровождаются более тяжелым течением, в связи с чем остается актуальным вопрос выбора сроков и метода хирургического вмешательства больным с АДПБП. Тяжелое течение послеоперационного периода, которое нередко сопровождается открытыми оперативными вмешательствами, пугает пациента, что приводит к отказу от предложенной операции в так называемый холодный период.

Внедрение в практику малоинвазивной (лапароскопической) нефрэктомии у пациентов с АДПБП и тХБП существенно улучшает КЖ больных. При этом минимальные сроки восстановления и отсутствие массивной хирургической агрессии приводят к большей приверженности пациентов лечению с помощью такого оперативного вмешательства (рис. 5). Вследствие этого выполнение плановой лапароскопической нефрэктомии позволяет не только улучшить КЖ пациента, но и провести профилактику тяжелых осложнений АДПБП.

Полученные нами результаты свидетельствуют о том, что санационная (профилактическая) нефрэктомия достаточно легко переносится пациентами, при этом с учетом современных успехов фармакологии появляется возможность корректировать последствия ренопривного состояния.

По нашим наблюдениям, из 17 больных, которым выполнена лапароскопическая би- или монолатеральная нефрэктомия, большинство получили возможность включения в лист ожидания на трансплантацию почки; в 8 (47%) случаях почки уже успешно трансплантированы, и эти пациенты имеют удовлетворительную функцию почки (период наблюдения составляет от 4 до 32 мес). Помимо случаев с риском развития инфекционно-воспалительных реакций организма, мы в

Рис. 5. Передняя брюшная стенка пациента после билатеральной лапароскопической нефрэктомии.



основном проводили операции при случаях с превышением объема почек более 3 л, при которых существенно ограничена возможность выполнения трансплантации почек.

Заключение

Число пациентов с ХБП ежегодно увеличивается, рост количества гемодиализ-зависимых пациентов с поликистозом почек объясняется не только распространенностью этого заболевания, но и увеличением продолжительности жизни этих пациентов. Наблюдаемая тенденция непроизвольно поднимает вопрос об улучшении КЖ пациентов с АДПБП и тХБП, которое может быть достигнуто с помощью проведения моно- или билатеральной нефрэктомии. Однако в настоящее время не существует четко регламентирующих критериев, определяющих показаний к проведению этих видов оперативного вмешательства. По нашему мнению, одним из сдерживающих факторов по внедрению этого вида вмешательства является отсутствие приверженности пациентов хирургическому лечению, которое связано со страхом перенесения ими открытой операции. Использование лапароскопического доступа существенно улучшает отношение больного к предлагаемой нефрэктомии.

Несмотря на определенные сложности, связанные с хирургической техникой и анестезиологическим пособием, считаем, что выполнение нефрэктомии лапароскопическим доступом у пациентов с АДПБП и тХБП является наиболее оптимальным.

Раскрытие интересов. Авторы декларируют отсутствие явных и потенциальных конфликтов интересов, связанных с публикацией настоящей статьи.

Disclosure of interest. The authors declare that they have no competing interests.

Вклад авторов. Авторы декларируют соответствие своего авторства международным критериям ICMJE. Все авторы в равной степени участвовали в подготовке публикации: разработка концепции статьи, получение и анализ фактических данных, написание и редактирование текста статьи, проверка и утверждение текста статьи.

Authors' contribution. The authors declare the compliance of their authorship according to the international ICMJE criteria. All authors made a substantial contribution to the conception of the work, acquisition, analysis, interpretation of data for the work, drafting and revising the work, final approval of the version to be published and agree to be accountable for all aspects of the work.

Источник финансирования. Авторы декларируют отсутствие внешнего финансирования для проведения исследования и публикации статьи.

Funding source. The authors declare that there is no external funding for the exploration and analysis work.

Информированное согласие на публикацию. Пациенты подписали форму добровольного информированного согласия на публикацию медицинской информации.

Consent for publication. Written consent was obtained from the patients for publication of relevant medical information and all of accompanying images within the manuscript.

Литература/References


1. Янковой А.Г. Трансплантация почки у больных с урологическими заболеваниями: дис. ... д-ра мед. наук. М., 2005 [Iankovoi AG. Transplantatsiya pochki u bol'nykh s urologicheskimi zabolevaniyami: dis. ... d-ra med. nauk. Moscow, 2005 (in Russian)].
2. Banaga AS, Mohammed EB, Siddig RM, et al. Causes of end stage renal failure among haemodialysis patients in Khartoum State/Sudan. *BMC Res Notes*. 2015;8(1):1-7. DOI:10.1186/s13104-015-1509-x
3. Pei Y. Diagnostic approach in autosomal dominant polycystic kidney disease. *Clin J Am Soc Nephrol*. 2006;1(5):1108-14. DOI:10.2215/CJN.02190606
4. Sarmiento LR, Fernandes PFCBC, Pontes MX, et al. Prevalence of clinically validated primary causes of end-stage renal disease (ESRD) in a State Capital in Northeastern Brazil. *J Bras Nefrol*. 2018;40(2):130-5. DOI:10.1590/2175-8239-jbn-3781
5. Sedman A, Bell P, Manco-Johnson M, et al. Autosomal dominant polycystic kidney disease in childhood: A longitudinal study. *Kidney Int*. 1987;31(4):1000-5. DOI:10.1038/ki.1987.98
6. Mitcheson H, Williams G, Castro JE. Clinical aspects of polycystic disease of the kidneys. *Br Med J*. 1977;1(6070):1196-9. DOI:10.1136/bmj.1.6070.1196
7. Bajwa ZH, Gupta S, Warfield CA, Steinman TL. Pain management in polycystic kidney disease. *Kidney Int*. 2001;60(5):1631-44. DOI:10.1046/j.1523-1755.2001.00985.x
8. Grantham JJ, Torres VE, Chapman AB, et al. Volume progression in polycystic kidney disease. *N Engl J Med*. 2006;354(20):2122-30. DOI:10.1056/NEJMoa054341
9. Chapman AB. Approaches to testing new treatments in autosomal dominant polycystic kidney disease: insights from the CRISP and HALT-PKD studies. *Clin J Am Soc Nephrol*. 2008;3(4):1197-204. DOI:10.2215/CJN.00060108
10. Резник О.Н., Ананьев А.Н., Невирович Е.С., и др. Лапароскопическая нефрэктомия у пациентов с аутосомно-доминантным поликистозом почек. *Вестник трансплантологии и искусственных органов*. 2016;18(3):50-6 [Reznik ON, Ananiev AN, Nevirovich ES, et al. Laparoscopic nephrectomy in patients with autosomal dominant polycystic kidney disease. *Russian Journal of Transplantology and Artificial Organs*. 2016;18(3):50-6 (in Russian)]. DOI:10.15825/1995-1191-2016-3-50-56
11. Lipke MC, Bargman V, Milgrom M, Sundaram CP. Limitations of laparoscopy for bilateral nephrectomy for autosomal dominant polycystic kidney disease. *J Urol*. 2007;177(2):627-31. DOI:10.1016/j.juro.2006.09.026
12. Gonçalves S, Guerra J, Santana A, et al. Autosomal-dominant polycystic kidney disease and kidney transplantation: experience of a single center. *Transplant Proc*. 2009;41(3):887-90. DOI:10.1016/j.transproceed.2009.01.069
13. Bhutani G, Astor BC, Mandelbrot DA, et al. Long-term outcomes and prognostic factors in kidney transplant recipients with polycystic kidney disease. *Kidney360*. 2021;2(2):312. DOI:10.34067/KID.0001182019
14. Дайнеко В.С., Ананьев А.Н., Невирович Е.С., и др. Результаты трансплантации почки пациентам с терминальной почечной недостаточностью, обусловленной аутосомно-доминантным поликистозом почек. *Вестник трансплантологии и искусственных органов*. 2019;21(2):39-48 [Daineko VS, Ananiev N, Nevirovich ES, et al. Results of kidney transplantation in patients with end-stage renal failure caused by autosomal dominant polycystic kidney disease. *Russian Journal of Transplantology and Artificial Organs*. 2019;21(2):39-48 (in Russian)]. DOI:10.15825/1995-1191-2019-2-39-48

Статья поступила в редакцию /

The article received: 20.10.2022

Статья принята к печати /

The article approved for publication: 22.09.2023



OMNIDOCTOR.RU