

**В. В. Шкарин, Ю. А. Македонова, Т. Д. Дмитриенко[✉],
С. А. Веремеенко, И. В. Диденко**

Волгоградский государственный медицинский университет, Волгоград, Россия

[✉] svdmitrienko@volgmed.ru

ОСОБЕННОСТИ УГЛОВЫХ ПАРАМЕТРОВ ГНАТИЧЕСКОЙ ЧАСТИ ЛИЦА В РАЗЛИЧНЫЕ ПЕРИОДЫ ОНТОГЕНЕЗА С УЧЕТОМ ВАРИАБЕЛЬНОСТИ НИЖНЕЧЕЛЮСТНОГО УГЛА

3.1.7. Стоматология

Аннотация. Вариабельность параметров челюстно-лицевой области при аномалиях окклюзии в вертикальном направлении требует совершенствования методов диагностики. **Цель.** Определить особенности угловых параметров гнатической части лица в различные периоды онтогенеза с учетом вариабельности нижнечелюстного угла. **Материал и методы.** Проведен анализ 75 телерентгенограмм, из которых в 59 случаях отмечалась физиологическая окклюзия, и 16 телерентгенограмм с аномалиями окклюзии в вертикальном направлении. Оценивали угол гнатического отдела лица, образованный пересечением линии, соединяющей точку передней носовой ости с верхней точкой суставной головки *SNA-Cond* и линией, отходящей от суставной точки до верхушки корня нижнего медиального резца *Cond-Api*. Измеряли угол нижней челюсти и его составляющие части. При статистическом анализе определяли средние значения и ошибку $M \pm m$. **Результаты и обсуждение.** В результате исследования телерентгенограмм молодых людей с физиологическим прикусом величина угла гнатической части лица *SNA-Cond-Api* в среднем по группе составила $(29,96 \pm 0,84)^\circ$. Величина основного угла гнатической части лица *SNA-Cond-Api* как в молочном, так и сменном прикусе в норме составляла $(30,02 \pm 1,25)^\circ$. Данный показатель служил ориентиром для диагностики аномалий окклюзии в вертикальном направлении, при этом величина основного угла отличалась от оптимальных показателей в большую или меньшую сторону. В ходе анализа телерентгенограмм в различные периоды онтогенеза с учетом параметров нижнечелюстного угла определены основные параметры гнатического отдела лица, характеризующие его оптимальные угловые показатели. **Заключение.** Относительная стабильность величины основного угла гнатической части лица *SNA-Cond-Api* в диапазоне от 28 до 32° характерна для физиологической окклюзии и для зубоальвеолярных форм аномалий окклюзии. Изменение показателей угла в меньшую или большую сторону характерно для аномалий окклюзии в вертикальном направлении, что может быть использовано для дифференциальной диагностики вертикальных аномалий гнатических и зубоальвеолярных форм патологии.

Ключевые слова: физиологическая окклюзия, телерентгенография, глубокая резцовая окклюзия и дизокклюзия, вертикальная резцовая дизокклюзия, сменный прикус

V. V. Shkarin, Yu. A. Makedonova, T. D. Dmitrienko[✉], S. A. Veremeenko, I. V. Didenko

Volgograd State Medical University, Volgograd, Russia

[✉] svdmitrienko@volgmed.ru

FEATURES OF THE ANGULAR PARAMETERS OF THE GNATIC PART OF THE FACE IN DIFFERENT PERIODS OF ONTOGENESIS, TAKING INTO ACCOUNT THE VARIABILITY OF THE MANDIBULAR ANGLE

3.1.7. Dentistry

Abstract. The variability of the parameters of the maxillofacial region in cases of occlusion anomalies in the vertical direction requires improved diagnostic methods. **Goal.** To determine the features of the angular parameters of the gnathic part of the face in different periods of ontogenesis, taking into account the variability of the mandibular angle. **Materials and methods.** An analysis of 75 telereöntgenograms was carried out, of which 59 cases showed physiological occlusion and 16 telereöntgenograms with anomalies of occlusion in the vertical direction. The angle of the gnathic region of the face was estimated, formed by the intersection of the line connecting the point of the anterior nasal spine with the upper point of the articular head *SNA-Cond* and the line extending from the articular point to the tip of the root of the inferior medial incisor *Cond-Api*. The angle of the lower jaw and its component parts were measured. The statistical analysis determined the average values and the error $M \pm m$. **Results and discussion.** As a result of the study of telereöntgenograms of young people with physiological bite, the angle of the gnathic part of the face *SNA-Cond-Api* averaged $(29.96 \pm 0.84)^\circ$ for the group. The magnitude of the main angle of the gnathic part of the face *SNA-Cond-Api*, both in the milk and in the changeable bite, was normally $(30.02 \pm 1.25)^\circ$. This indicator served as a guideline for the diagnosis of occlusion anomalies in the vertical direction, while the magnitude of the main angle differed from the optimal values up or down. During the analysis of telereöntgenograms in various periods of ontogenesis, taking into account the parameters of the mandibular angle, the main parameters of the gnathic region of the face, characterizing its optimal angular parameters, were determined. **Conclusion.** The relative stability of the magnitude of the main angle of the gnathic part of the face *SNA-Cond-Api* in the range from 28 to 32° is characteristic of physiological occlusion and for dental-alveolar forms of occlusion anomalies. A change in the angle parameters to a lesser or greater side is characteristic of occlusion anomalies in the vertical direction, which can be used for the differential diagnosis of vertical anomalies of gnathic and dentoalveolar forms of pathology.

Keywords: *physiological occlusion, telereöntgenography, deep incisor occlusion and dysocclusion, vertical incisor dysocclusion, replacement bite*

Гнатическая часть лица по праву считается наиболее вариабельной структурой челюстно-лицевой области, которая определяется размерами тела и ветви нижней челюсти [1].

В представленном научном наблюдении определена динамика изменения ветви нижней челюсти в периоде молочного, сменного и постоянного прикуса. Исследователи отметили значение угла нижней челюсти, однако не представили сведения о его составных частях.

Период смены зубов считается самым динамичным периодом роста костей лица, связанный с повышением высоты прикуса после очередного прорезывания постоянных моляров [2, 3].

Авторы рекомендуют использовать полученные данные морфометрического исследования в клинической практике при дифференциальной диагностике и определении способов лечебно-профилактических мероприятий.

На показатели параметров гнатической части лица оказывают влияние размеры назального комплекса, которые меняются при соматической патологии или генетически обусловленных заболеваниях. Исследователи отмечают снижение высоты назального комплекса у детей с недифференцированной дисплазией соединительной ткани, которая к тому же определяет некоторые фенотипические проявления аномалий окклюзии [4, 5]. Однако в приведенных исследованиях не показаны основные угловые параметры гнатического отдела лица.

Снижение высоты гнатической части лица определяются при повышенной стираемости зубов и при наличии дефектов зубных рядов в различные периоды онтогенеза [6, 7]. Специалисты рекомендуют учитывать подобные изменения прикуса методами комплексного (ортодонтического и протетического) лечения.

Не исключена возможность изменения параметров челюстных костей при асимметрии зубных дуг, сопровождающихся изменением трансверсальных и вертикальных параметров [8].

При аномалиях окклюзии многочисленные методы диагностики и лечения направлены на предварительное математическое моделирование формы зубоальвеолярных дуг с учетом данных биометрии [9, 10]. Авторы при анализе лицевых параметров рекомендуют многочисленные методы морфометрии и биометрии, оценивали вертикальные параметры, но не представили сведения об угловых величинах различных частей лица [11].

Основным методом анализа гнатических форм аномалий окклюзии в вертикальном и сагитальном направлении является телереöntгенография (ТРГ) в боковой проекции [12, 13].

Метод основан на оценки угловых и линейных показателей. Расположение реперных точек для анализа, а также методы исследования представлены в практических рекомендациях [14]. Однако в приведенном источнике литературы нет сведений об особенностях анализа носовой

и гнатической части лица, основанных на угловых и линейных показателях.

Телерентгенограмма по праву считается основным инструментом для определения положения окклюзионной линии и особенностей расположения элементов нижнечелюстного сочленения [15, 16]. Исследователи определили значение кондиллярной точки, расположенной на вершине суставной головки челюсти.

Существенным дополнением к анализу телерентгенограммы предложены методы ее совмещения с фрагментами томограмм [17].

Данная методика позволяла устранить некоторые неточности ТРГ, связанные с наложением на объект исследования рядом расположенных рентгеноконтрастных структур. Данная методика может быть использована при определении положения апикальной точки медиального нижнего резца в ходе исследования гнатического отдела лица.

Анализ литературы выявил некоторые позиции, требующие дополнительного исследования, в частности, анализа угловых показателей гнатического отдела лица в различные периоды онтогенеза, связанные со сменой молочных зубов и прорезыванием моляров постоянного прикуса.

ЦЕЛЬ РАБОТЫ

Определить особенности угловых параметров гнатической части лица в различные периоды онтогенеза с учетом вариабельности нижнечелюстного угла.

МЕТОДИКА ИССЛЕДОВАНИЯ

Исследование включало анализ 28 телерентгенограмм взрослых пациентов с физиологической окклюзией и различными типами роста челюстей. Кроме того, проанализирована 31 ТРГ с оптимальными окклюзионными соотношениями у детей в периоде молочного и сменного прикуса, а также 16 ТРГ с аномалиями окклюзии в вертикальном направлении.

На фрагментах телерентгенограмм, с использованием программы PowerPoint, ставили

общепринятые реперные точки, которые соединяли линиями.

Линия, отделяющая гнатическую часть лица, соединяла верхнюю точку суставной головки *Cond* с точкой передней носовой ости *SNA*. Касательная к ветви нижней челюсти пересекала ее выпуклости, обозначаемые точками *Ar* и *T₁*. Касательную в телу нижней челюсти проводили от нижней точки подбородка *Me*, через выпуклость нижней части угла челюсти *T₂*. Место пересечения касательных линий определяло положение конструктивной точки *Go*.

Особое значение при анализе гнатической части лица уделяли нижнечелюстному резцовому сегменту. На режущем крае резца устанавливалась точка *li* (*incisive inferior*), а верхушку корня нижнего резца обозначали как *Api* (*apicale inferior*).

Через апикальную точку нижнего резца от суставной точки проводили линию *Cond-Api*, которая с линией *Cond-SNA* образовывала угол гнатической части лица *SNA-Cond-Api*, используемый для оценки ее основных параметров.

Кроме того, угол нижней челюсти *Ar-Go-Me* линией *Go-Api* делили на две составляющие. Верхняя часть угла *Ar-Go-Api* определяла значение альвеолярного нижнечелюстного угла, а угол *Api-Go-Me* определял особенности части тела нижней челюсти (рис. 1).

Особенность анализа телерентгенограммы в периоде сменного прикуса заключалась в том, что наслоение зачатков постоянных зубов затрудняло определение апикальной точки нижнего резца. В подобных случаях использовали метод совмещенного анализа телерентгенограммы с фрагментом томограммы, на котором, также как и на телерентгенограмме, определяли положение резцовой и апикальной точек с построением условной вертикали, которая служила ориентиром для совмещения фрагментов (рис. 2).

Измерения углов проводили с помощью транспортира. Статистический анализ включал определение средней величины и ее ошибки ($M \pm m$).

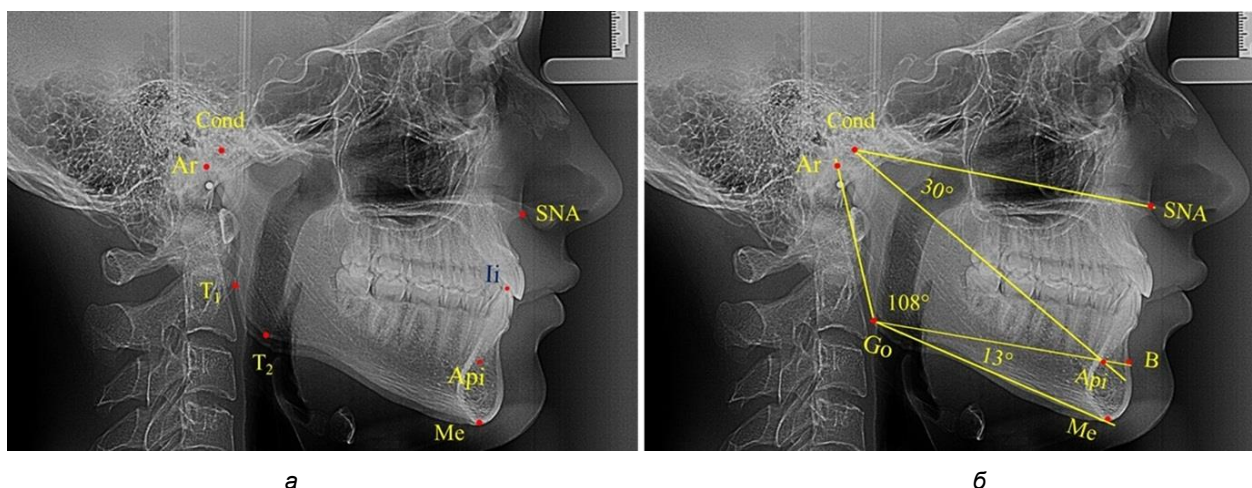


Рис. 1. Расположение реперных точек (а) и линий (б) для оценки угловых параметров гнатической части телерентгенограммы

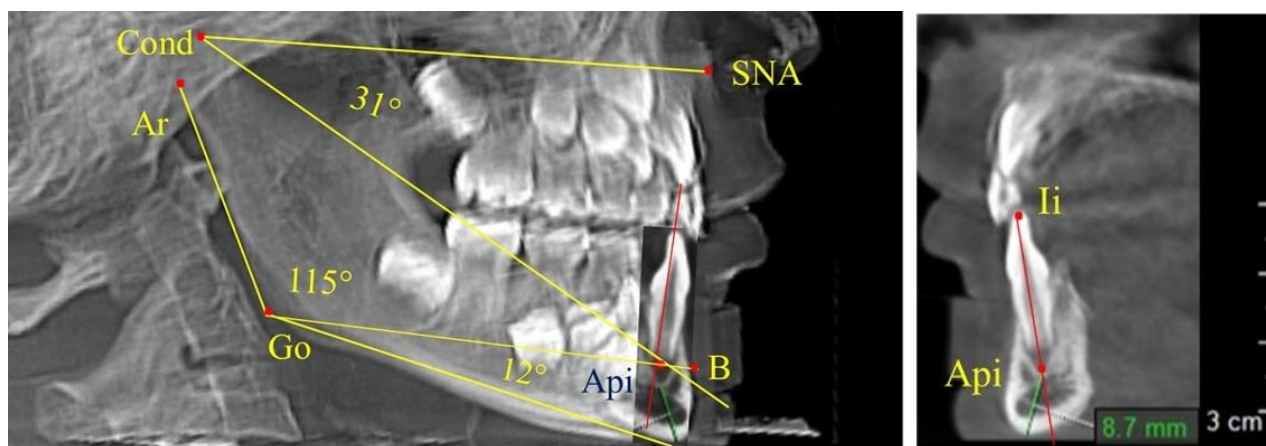


Рис. 2. Особенности совмещения телерентгенограммы с фрагментом томограммы в сменном прикусе

РЕЗУЛЬТАТЫ ИССЛЕДОВАНИЯ И ИХ ОБСУЖДЕНИЕ

Проведен анализ 28 ТРГ молодых пациентов с физиологической окклюзией. На 13 рентгенограммах были признаки нейтрального роста лица, у 6 человек был вертикальный тип, а у 9 – горизонтальный тип лица.

В результате исследования телерентгенограмм людей в периоде сформированного постоянного прикуса выявлено, что величина угла гнатической части лица $SNA-Cond-Api$ в среднем по группе составил $(29,96 \pm 0,84)^\circ$. При анализе рентгенограмм с разными типами нижнечелюстного угла $Ar-Go-Me$ достоверных различий величины угла гнатической части лица нами не отмечено и при физиологической окклюзии показатели варьировали от 27 до 33°, что определяло оптимальные параметры гнатического отдела лица.

В то же время нижнечелюстной угол варьировал в широких пределах, в частности от 112

до 127°, и его средние значения при физиологическом прикусе составляли $(120,57 \pm 1,43)^\circ$. При этом составляющие части нижнечелюстного угла имели различия. Так, показатель угла $Ar-Go-Api$ варьировал от 110 до 117°, при средних значениях – $(107,12 \pm 1,73)^\circ$. Величина угла $Api-Go-Me$ составляла в среднем $(13,56 \pm 1,09)^\circ$ при минимальных значениях 6° и максимальном показателе 19°. Анализируя параметры нижнечелюстного угла на телерентгенограммах с различными типами нижнечелюстного угла, выявлено, что у людей с нейтральными типами угла (в пределах от 119 до 123°) средний показатель был $(121,83 \pm 0,62)^\circ$. Величина угла $Ar-Go-Api$ составила $(107,89 \pm 1,62)^\circ$, а угол $Api-Go-Me$ был $(13,83 \pm 1,12)^\circ$.

При вертикальном типе нижнечелюстного угла его средние значения составили $(125,51 \pm 0,44)^\circ$, и достоверно отличалась от показателей людей с нейтральными значениями нижнечелюстного угла. Величина угла $Ar-Go-Api$ соста-

вила ($115,49 \pm 2,14$)°, а угол *Api-Go-Me* был ($13,97 \pm 1,26$)°.

Для горизонтального типа роста было характерно достоверное $p < 0,05$ уменьшение

нижнечелюстного угла до ($115,57 \pm 0,56$)°. Величина угла *Ar-Go-Api* составила ($102,71 \pm 1,62$)°, а угол *Api-Go-Me* был ($12,86 \pm 0,74$)° (рис. 3).

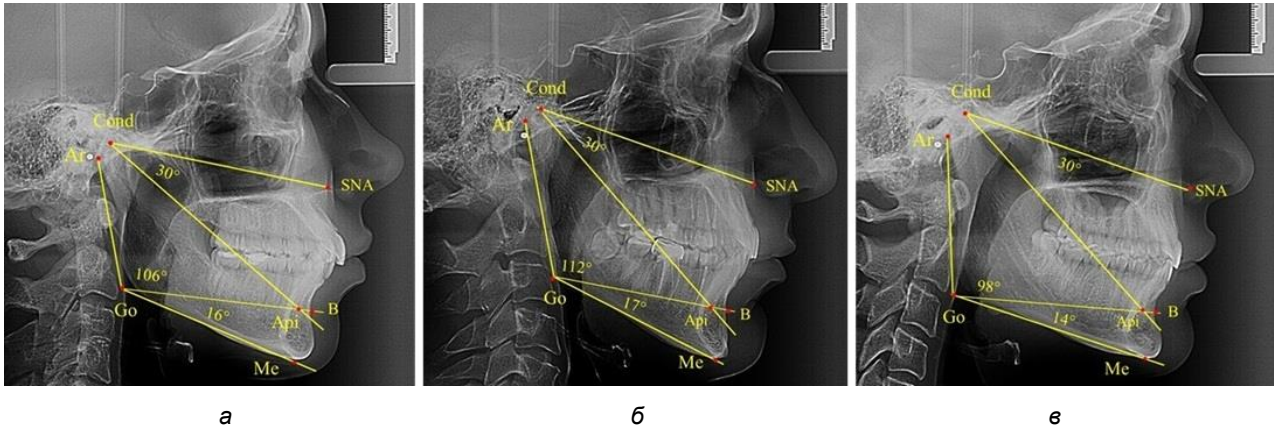


Рис. 3. Особенности ТРГ при нейтральном (а), вертикальном (б) и горизонтальном (в) типе угла нижней челюсти в постоянном прикусе

Таким образом, вне зависимости от величины нижнечелюстного угла, показатели угла гнатической части лица были в пределах 30°, что может расцениваться в качестве оптимального физиологического показателя параметров гнатической части лица. Анализ ТРГ проведен у 31 ребенка в различные периоды дентального онтогенеза, включая прикус молочных зубов и различные группы прорезывания постоянных зубов.

При анализе ТРГ 5 детей в периоде прикуса молочных зубов отмечено, что величина основного угла гнатической части лица *SNA-Cond-Ar*, как правило, в норме составляла около 30°, и его величина была относительно стабильной у всех обследованных детей. В то же время угол нижней челюсти и его составляющие отличались вариабельностью параметров при различных показателях нижнечелюстного угла (рис. 4).

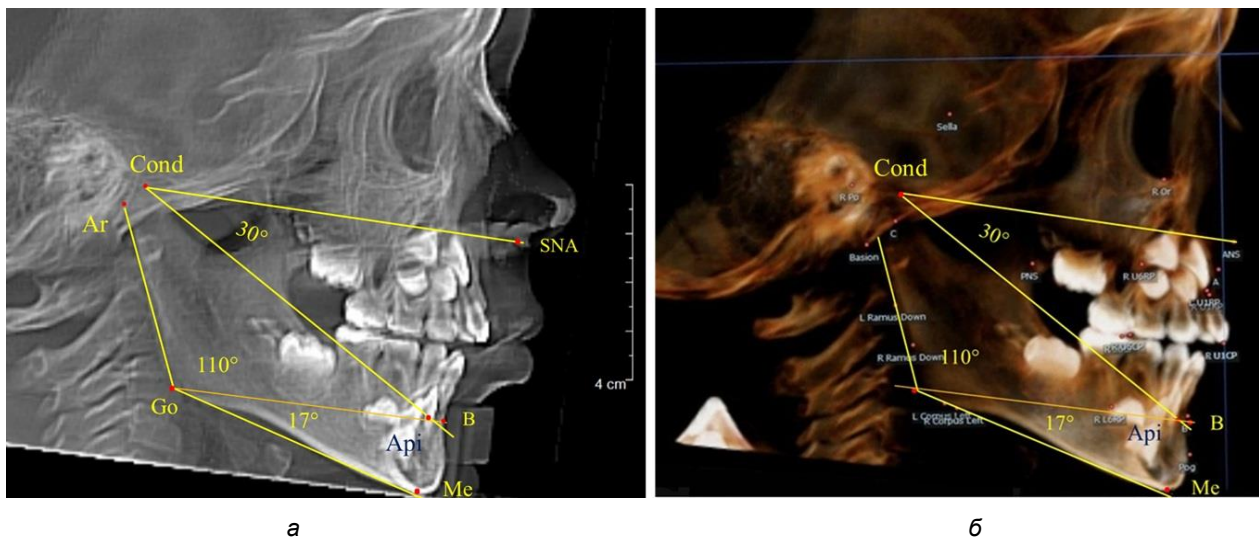


Рис. 4. Особенности ТРГ (а) и 3D-модели (б) в периоде прикуса молочных зубов

Таким образом, в периоде молочного прикуса с оптимальными окклюзионными соотношениями, несмотря на линейные размеры в вертикальном и сагиттальном направлении, которые,

безусловно, меньше параметров взрослых людей, величина основного угла гнатической части лица *SNA-Cond-Ar* соответствовала параметрам людей с полностью сформированным физиоло-

гическим прикусом постоянных зубов. Анализируя данные рентгенограмм детей в периоде сменного прикуса, отмечено, что величина основного угла гнатической части лица *SNA-Cond-Api*, так же как в молочном и постоянном прикусе, в норме составляла от 28 до 32°. В то же время угол нижней челюсти и его составляющие отличались вариативностью параметров при различных показателях нижнечелюстного угла. Достоверных различий угла гнатической части после смены ниж-

них медиальных резцов и прорезывания первых постоянных моляров (4 ребенка) не было; происходил очередной этап подъема высоты прикуса и увеличение линейных размеров костей гнатической части, однако угловые параметры были относительно стабильны. После смены всех резцов и замены первых молочных моляров первыми премолярами (6 человек) увеличивались линейные размеры при сохранившихся угловых показателях гнатической части лица (рис. 5).

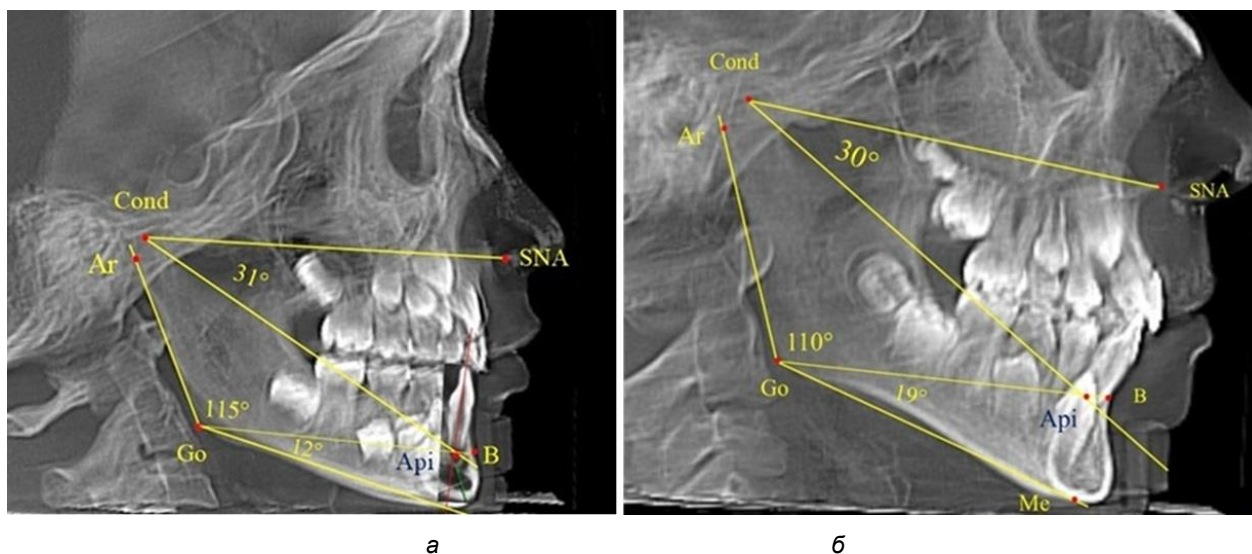


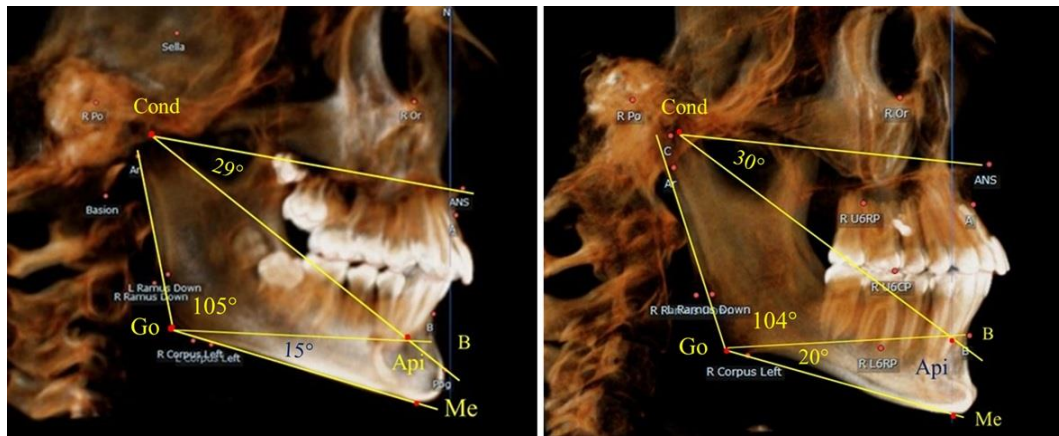
Рис. 5. Варианты ТРГ после прорезывания ППМ и нижних резцов (а), всех резцов и первых премоляров (б)

Таким образом, в период сменного прикуса с оптимальными окклюзионными соотношениями, несмотря на увеличение линейных размеров в вертикальном и сагиттальном направлении, по сравнению с прикусом молочных зубов, величина основного угла гнатической части лица *SNA-Cond-Api* соответствовала показателям как постоянного, так и молочного прикуса с физиологическими окклюзионными соотношениями.

После смены всех молочных зубов (анализ 9 ТРГ) и после прорезывания вторых постоянных моляров (7 человек) происходил очередной этап подъема высоты прикуса с увеличением размеров костей гнатической части лица. Однако величина основного угла гнатической части лица *SNA-Cond-Api*, так же как в молочном и сменном прикусе, в норме составляла $(30,02 \pm 1,25)^\circ$, что не имело достоверных различий ($p > 0,05$) с аналогичным параметром, анализируемом в других группах исследования. Угол нижней челюсти и его составляющие отличались вариативностью параметров при различных показателях нижнечелюстного угла (рис. 6).

Таким образом, данные, полученные при исследовании детей с физиологическим прикусом в различные периоды онтогенеза, показали, что величина основного угла гнатической части лица *SNA-Cond-Api* была относительно стабильным параметром, вне зависимости от линейных параметров челюстных костей. Данный показатель может служить ориентиром для дифференциальной диагностики зубоальвеолярных и гнатических форм аномалий окклюзии в вертикальном направлении.

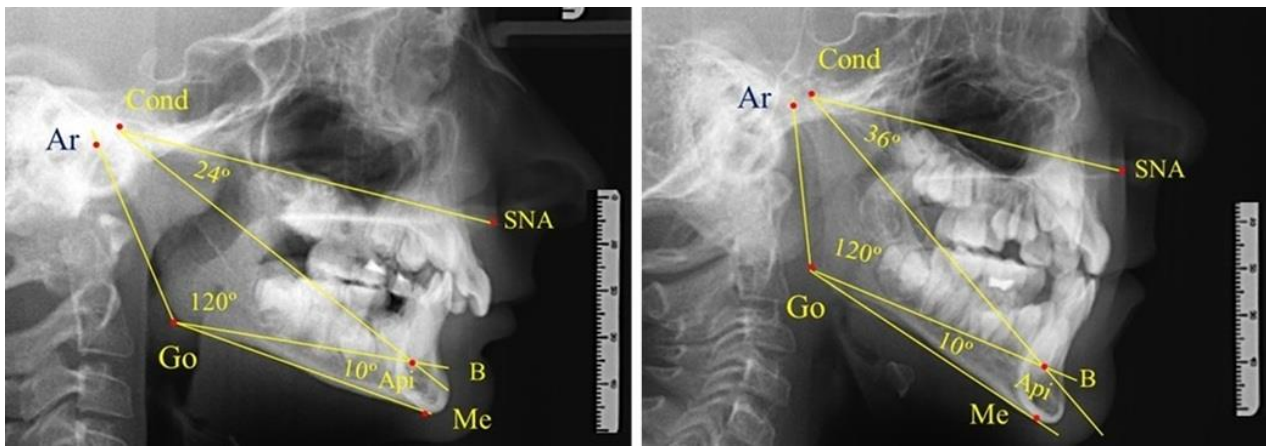
При анализе 16 рентгенограмм с аномалиями окклюзии в вертикальном направлении были выявлены признаки изменения основного гнатического угла. Так, для гнатических аномалий глубокой резцовой окклюзии/дизокклюзии (9 человек) отмечалось уменьшение угла гнатической части лица, величина которого была менее 26° . В то же время для гнатических аномалий (7 человек) вертикальной резцовой дизокклюзии («открытый» прикус) определялось увеличение угла гнатической части лица, который превышал значения в 33° (рис. 7).



а

б

Рис. 6. Варианты 3D рентгенограмм детей после смены всех молочных зубов (а) и после прорезывания вторых моляров (б)



а

б

Рис. 7. Варианты ТРГ при глубоком прикусе (а) и при открытом прикусе (б)

На представленных клинических примерах, несмотря на различия параметров основного угла гнатической части лица, определялись однотипные варианты угла нижней челюсти *Ar-Go-Me* и его составных частей *Ar-Go-Api* и *Api-Go-Me*.

Таким образом, установлено, что основным показателем, определяющим оптимальные параметры гнатического отдела лица, является угол гнатического отдела лица, образованный пересечением линии, соединяющей точку передней носовой ости с верхней точкой суставной головки *SNA-Cond*, и линией, отходящей от суставной точки до верхушки корня нижнего медиального резца *Cond-Api*. Средняя величина угла гнатического отдела *SNA-Cond-Api* составляла $(29,96 \pm 0,84)^\circ$ при физиологической окклюзии постоянных зубов и практически была аналогичной во все периоды онтогенеза.

ЗАКЛЮЧЕНИЕ

В ходе анализа телерентгенограмм в различные периоды онтогенеза с учетом параметров нижнечелюстного угла определены основные параметры гнатического отдела лица, характеризующие его оптимальные угловые показатели. Нижнечелюстной угол отличался вариабельностью, обусловленной типологическими вариантами роста лицевого отдела головы. Относительная стабильность величины основного угла гнатической части лица *SNA-Cond-Api* в диапазоне от 28 до 32° характерна для физиологической окклюзии и для зубоальвеолярных форм аномалий окклюзии. Изменение показателей угла в меньшую или большую сторону характерно для аномалий окклюзии в вертикальном направлении, что может быть использовано для дифференциальной диагностики вертикальных аномалий гнатических и зубоальвеолярных форм патологии.

СПИСОК ИСТОЧНИКОВ

1. Шкарин В. В., Македонова Ю. А., Диденко И. В., Дмитриенко Т. Д., Керобян В. И. Динамика изменения размеров ветви нижней челюсти и её частей в периоде сменного прикуса. *Волгоградский научно-медицинский журнал*. 2025;22(2):26–33.
2. Горелик Е. В., Измайлова Т. И., Краюшкин А. И. Особенности краниофациального комплекса в различные возрастные периоды. *Морфология*. 2006;4:39.
3. Давыдов Б. Н., Доменюк Д. А., Коробкеев А. А. Морфологические особенности строения лицевого скелета и клинико-диагностические подходы к лечению аномалий у детей в период раннего сменного прикуса. *Стоматология детского возраста и профилактика*. 2019;19(1):26–38.
4. Harutyunyan Yu., Kondratyeva T. S., Domyuk D. A., Domyuk S. D. Undifferentiated connective tissue dysplasia as a key factor in pathogenesis of maxillofacial disorders in children and adolescent. *Archiv EuroMedica*. 2020;10(2):83–94.
5. Давыдов Б. Н., Доменюк Д. А., Кондратьева Т. А., Арутюнян Ю. С. Кефалометрические особенности проявления дисплазии соединительной ткани у детей и подростков. *Стоматология детского возраста и профилактика*. 2020;20(3):174–183.
6. Domyuk D. A., Vedeshina E. G. Efficiency evaluation for integrated approach to choice of orthodontic and prosthetic treatments in patients with reduced gnathic region. *Archiv EuroMedica*. 2015;5(2):6–12.
7. Дмитриенко С. В., Иванов Л. П., Миликевич В. Ю., Лободина Л. А. Классификация дефектов зубных рядов у детей и методы ортопедического лечения. *Стоматология*. 1994;4:61.
8. Давыдов Б. Н., Порфириадис М. П., Ведешина Э. Г. Особенности тактики и принципов ортодонтического лечения пациентов с асимметрией зубных дуг, обусловленной различным количеством антимеров. Часть II. *Институт стоматологии*. 2018;78(1):70–73.
9. Доменюк Д. А., Давыдов Б. Н., Будаичев Г. М.-А., Иванюта С. О. Математическое моделирование формы и размеров зубных дуг для выбора тактики и объема ортодонтического лечения пациентов с аномалиями зубочелюстной системы. *Медицинский алфавит*. 2018;2(8):7–13.
10. Давыдов Б. Н., Доменюк Д. А., Иванюта С. О. Морфометрический анализ взаимоотношений базовых размеров зубных дуг с учетом индивидуальных гнатических типов. *Медицинский алфавит*. 2019;1(5):37–44.
11. Доменюк Д. А., Давыдов Б. Н., Лепилин А. В., Фомин И. В. Изучение морфологии, способов сопоставления зубных и альвеолярных дуг по результатам антропометрии и конусно-лучевой компьютерной томографии. Часть I. *Институт стоматологии*. 2018;79(2):68–72.
12. Дмитриенко С. В., Шкарин В. В., Дмитриенко Т. Д. Методы биометрического исследования зубочелюстных дуг. Волгоград : Издательство ВолГМУ, 2022. 220 с.
13. Доменюк Д. А., Давыдов Б. Н., Ведешина Э. Г. Рентгенологические и морфометрические методы в комплексной оценке кефало-одонтологического статуса пациентов стоматологического профиля. Часть I. *Институт стоматологии*. 2017;75(2):58–61.
14. Нётцель Ф., Шульц К. Практическое руководство по ортодонтической диагностике. Анализ и таблицы для использования в практике. Пер. с нем. Львов : ГалДент, 2006. 176 с.
15. Shkarin V. V., Kochkonyan T. S., Domyuk D. A., Dmitrienko S. V. Occlusal plane orientation in patients with dentofacial anomalies based on morphometric cranio-facial measurements. *Archiv EuroMedica*. 2021;11(1):116–121.
16. Domyuk D. A., Domyuk S. D., Kharatyunyan Yu. Structural arrangement of the temporomandibular joint in view of the constitutional anatomy. *Archiv EuroMedica*. 2020;10(1):128–138.
17. Давыдов Б. Н., Доменюк Д. А., Иванюта С. О. Совершенствование алгоритмов визуализации структур челюстно-лицевой области при использовании современных методов лучевой диагностики. Часть I. *Институт стоматологии*. 2019;84(3):56–59.

REFERENCES

1. Shkarin V. V., Makedonova Yu. A., Didenko I. V., Dmitrienko T. D., Kerobyan V. I. Dynamics of changes in the size of the mandible branch and its parts during the period of alternating bite. *Volgogradskiy nauchno-mtdicinskiy jurnal = Volgograd Scientific Medical Journal*. 2025;22(2):26–33. (In Russ.).
2. Gorelik E. V., Izmailova T. I., Krayushkin A. I. Features of the craniofacial complex in different age periods. *Morfologiya = Morphology*. 2006;4:39. (In Russ.).
3. Davydov B. N., Domyuk D. A., Korobkeev A. A. Morphological features of the facial skeleton structure and clinical diagnostic approaches to the treatment of anomalies in children during the period of early replacement bite. *Stomatologiya detskogo vosrasta I profilaktika = Pediatric dentistry and prevention*. 2019;19(1):26–38. (In Russ.).
4. Harutyunyan Yu., Kondratyeva T. S., Domyuk D. A., Domyuk S. D. Undifferentiated connective tissue dysplasia as a key factor in pathogenesis of maxillofacial disorders in children and adolescent. *Archiv EuroMedica*. 2020;10(2):83–94.

5. Davydov B. N., Domeniuk D. A., Kondratyeva T. A., Arutyunyan Yu. S. Cephalometric features of connective tissue dysplasia in children and adolescents. *Stomatologiya detskogo vozrasta I profilaktika = Pediatric Dentistry and Prevention*. 2020;20(3):174–183. (In Russ.).
6. Domenyuk D. A., Vedeshina E. G. Efficiency evaluation for integrated approach to choice of orthodontic and prosthetic treatments in patients with reduced gnathic region. *Archiv EuroMedica*. 2015;5(2):6–12.
7. Dmitrienko S. V., Ivanov L. P., Milikevich V. Yu., Lobodina L. A. Classification of dentition defects in children and methods of orthopedic treatment. *Stomatologiya = Dentistry*. 1994;4:61. (In Russ.).
8. Davydov B. N., Porfiriadis M. P., Vedeshina E. G. Features of tactics and principles of orthodontic treatment of patients with dental arch asymmetry caused by different amounts of antimers. Part II. *Institut stomatologii = Institute of Dentistry*. 2018;78(1):70–73. (In Russ.).
9. Domeniuk D. A., Davydov B. N., Budaichiev G. M.-A., Ivanyuta S. O. Mathematical modeling of the shape and size of dental arches for the choice of tactics and scope of orthodontic treatment of patients with anomalies of the dentofacial system. *Medicinskiy alfavit = Medical Alphabet*. 2018;2(8):7–13. (In Russ.).
10. Davydov B. N., Domenyuk D. A., Ivanyuta S. O. Morphometric analysis of the relationship between the basic sizes of dental arches, taking into account individual gnathic types. *Medicinskiy alfavit = Medical Alphabet*. 2019;1(5):37–44. (In Russ.).
11. Domenyuk D. A., Davydov B. N., Lepilin A. V., Fomin I. V. Study of morphology, methods of comparing dental and alveolar arches based on the results of anthropometry and cone-beam computed tomography. Part I. *Institut stomatologii = Institute of Dentistry*. 2018;79(2):68–72. (In Russ.).
12. Dmitrienko S. V., Shkarin V. V., Dmitrienko T. D. Methods of biometric study of dentofacial arches. Volgograd : VolgSMU Publishing House, 2022. 220 p. (In Russ.).
13. Domenyuk D. A., Davydov B. N., Vedeshina E. G. Radiological and morphometric methods in the comprehensive assessment of the cephalo-odontological status of dental patients. Part I. *Institut stomatologii = Institute of Dentistry*. 2017;75(2):58–61. (In Russ.).
14. Netzel F., Schultz K. A practical guide to orthodontic diagnosis. Analysis and tables for use in practice. Translated from German. Lviv : GalDent. 2006. 176 p. (In Russ.).
15. Shkarin V. V., Kochkonyan T. S., Domenyuk D. A., Dmitrienko S. V. Occlusal plane orientation in patients with dentofacial anomalies based on morphometric cranio-facial measurements. *Archiv EuroMedica*. 2021;11(1):116–121.
16. Domenyuk D. A., Domenyuk S. D., Kharatyunyan Yu. Structural arrangement of the temporomandibular joint in view of the constitutional anatomy. *Archiv EuroMedica*. 2020;10(1):128–138.
17. Davydov B. N., Domenyuk D. A., Ivanyuta O. O. Improvement of algorithms for visualizing the structures of the maxillofacial region using modern methods of radiation diagnostics. Part I. *Institut stomatologii = Institute of Dentistry*. 2019;84(3):56–59. (In Russ.).

Информация об авторах

Владимир Вячеславович Шкарин – доктор медицинских наук, профессор, vishkarin@mail.ru, <https://orcid.org/0000-0001-7158-0282>

Юлия Алексеевна Македонова – доктор медицинских наук, профессор, mihai-m@yandex.ru, <https://orcid.org/0000-0002-5546-8570>

Татьяна Дмитриевна Дмитриенко – кандидат медицинских наук, доцент, svdmitrienko@volgmed.ru, <https://orcid.org/0000-0002-0935-5575>

Сергей Александрович Веремеенко – аспирант, sergey34_94@mail.ru, <https://orcid.org/0000-0003-0652-0173>

Ирина Васильевна Диденко – клинический ординатор, mihai-m@yandex.ru, <https://orcid.org/0009-0002-0756-4186>

Авторы заявляют об отсутствии конфликта интересов. Этические требования соблюдены. Текст не сгенерирован нейросетью. Статья поступила в редакцию 04.08.2025; одобрена после рецензирования 18.08.2025; принята к публикации 18.08.2025.

Information about the authors

Vladimir V. Shkarin – Doctor of Medical Sciences, Professor, vishkarin@mail.ru, <https://orcid.org/0000-0001-7158-0282>

Yulia A. Makedonova – Doctor of Medical Sciences, Professor, mihai-m@yandex.ru, <https://orcid.org/0000-0002-5546-8570>

Tatyana D. Dmitrienko – Candidate of Medical Sciences, Associate Professor, svdmitrienko@volgmed.ru, <https://orcid.org/0000-0002-0935-5575>

Sergei A. Veremeenko – graduate student, sergey34_94@mail.ru, <https://orcid.org/0000-0003-0652-0173>

Irina V. Didenko – Clinical Resident, mihai-m@yandex.ru, <https://orcid.org/0009-0002-0756-4186>

The authors declare no conflict of interest. Ethical requirements are met. The text is not generated by a neural network. The article was submitted 04.08.2025; approved after reviewing 18.08.2025; accepted for publication 18.08.2025.