

# Клиническое наблюдение течения новой коронавирусной инфекции у пациента с подострой формой гиперсенситивного пневмонита

Г.М. Куклина✉, А.З. Ахмедова, Н.Н. Макарьянц

ФГБНУ «Центральный научно-исследовательский институт туберкулеза», Москва, Россия

## Аннотация

Представлен случай сложной дифференциальной диагностики подострой формы гиперсенситивного пневмонита у пациента с рентгенологическим симптомом «матового стекла» в условиях пандемии новой коронавирусной инфекции, а также сочетанное течение этого заболевания и коронавируса у одного пациента.

**Ключевые слова:** новая коронавирусная инфекция, гиперсенситивный пневмонит, «матовое стекло», легочная реабилитация

**Для цитирования:** Куклина Г.М., Ахмедова А.З., Макарьянц Н.Н. Клиническое наблюдение течения новой коронавирусной инфекции у пациента с подострой формой гиперсенситивного пневмонита. *Consilium Medicum*. 2021; 23 (9): 477–479. DOI: 10.26442/20751753.2021.9.201021

## CASE REPORT

## Clinical observation of the course of new coronavirus infection in a patient with subacute form of hypersensitive pneumonitis

Galina M. Kuklina✉, Aminat Z. Akhmedova, Natalia N. Makariants

Central Tuberculosis Research Institute, Moscow, Russia

## Abstract

We present a case of difficult differential diagnostics of subacute form of hypersensitive pneumonitis in a patient with radiological symptom of "frosted glass" in the conditions of new coronavirus infection pandemic, and also the combined course of this disease and coronavirus in one patient.

**Key words:** new coronavirus infection, hypersensitive pneumonitis, "frosted glass", pulmonary rehabilitation

**For citation:** Kuklina GM, Akhmedova AZ, Makariants NN. Clinical observation of the course of new coronavirus infection in a patient with subacute form of hypersensitive pneumonitis. *Consilium Medicum*. 2021; 23 (9): 477–479. DOI: 10.26442/20751753.2021.9.201021

## Введение

Гиперсенситивный пневмонит (ГП) – заболевание, в основе которого лежит иммунологически индуцированное воспаление легочной паренхимы с вовлечением в патологический процесс стенок альвеол и бронхов вследствие неоднократного вдыхания разнообразных органических антигенов [1]. Распространенность ГП зависит от профессии, бытовых условий, географических особенностей региона, экологической обстановки. Определить, у какого процента пациентов, контактирующих с «виновным» агентом, развивается ГП, очень сложно. Тем не менее большинство экспертов полагают, что примерно от 5 до 15% лиц, подвергшихся экспозиции высокой концентрации этиологического агента, заболевают ГП. Распространенность заболевания среди людей, контактирующих с низкими концентрациями «виновного» агента, пока не определена [2]. Уже больше года мы живем в условиях пандемии, объявленной по поводу новой коронавирусной инфекции (COVID-19). За это время только в России переиздано 10 временных методических рекомендаций по профилактике, диагностике и лечению COVID-19 [3]. За этот год врачи научились распознавать, лечить и предотвращать осложнения у данной категории пациентов [4]. Но при этом среди основной массы населения процент больных ГП является довольно низ-

ким и еще меньше процент пациентов, которые перенесли COVID-19 в составе коморбидной патологии, такой как ГП. В связи с этим авторам статьи представляется интересным описать редкий случай сочетания ГП и COVID-19 у одного пациента.

Пациент Г. 46 лет 11.11.20 поступил в ФГБНУ ЦНИИТ с жалобами на слабость, одышку при подъеме по лестнице на 3-й этаж, непродуктивный кашель малой интенсивности в течение дня.

Из анамнеза известно, что больной работает электрослесарем. Контакт со сваркой, аэрозольными красками происходил у него в течение 5 лет. Впервые симптомы заболевания появились в мае 2020 г. в виде выраженной слабости и одышки при физической нагрузке. Пациент обратился к терапевту по месту жительства, проводилась антибактериальная терапия, но не имела эффекта. Больного направили 21.05.20 на компьютерную томографию органов грудной клетки (КТ ОГК), на которой выявили диффузные двусторонние изменения легочной паренхимы по типу «матового стекла» и центрилобулярные очаги с нечеткими контурами. Провели антибактериальную терапию антибиотиками широкого спектра действия (АБШСД) без динамики. Далее пациент обследовался у кардиолога по поводу тахикардии и колющей боли в области сердца, возникающей без

## Информация об авторах / Information about the authors

✉ **Куклина Галина Михайловна** – канд. мед. наук, ст. науч. сотр. ФГБНУ ЦНИИТ. E-mail: kgm74@mail.ru; ORCID: 0000-0002-1011-4250

**Ахмедова Аминат Зейнудиновна** – аспирант ФГБНУ ЦНИИТ. E-mail: ahmed.amina2018@mail.ru

**Макарьянц Наталья Николаевна** – д-р мед. наук, зав. отд. дифференциальной диагностики туберкулеза и экстракорпоральных методов лечения ФГБНУ ЦНИИТ. E-mail: roman4000@yandex.ru

✉ **Galina M. Kuklina** – Cand. Sci. (Med.), Central Tuberculosis Research Institute. E-mail: kgm74@mail.ru; ORCID: 0000-0002-1011-4250

**Aminat Z. Akhmedova** – Graduate Student, Central Tuberculosis Research Institute. E-mail: ahmed.amina2018@mail.ru

**Natalia N. Makariants** – D. Sci. (Med.), Central Tuberculosis Research Institute. E-mail: roman4000@yandex.ru

Таблица 1. Цитограмма бронхоальвеолярного смыва (%)

Дата	Альвеолярные макрофаги	Лимфоциты	Нейтрофилы	Эозинофилы	Базофилы
16.11.20	34	53	10	1	2

нагрузки и купирующейся самостоятельно, назначена антиангинальная терапия Эгилоком с незначительным эффектом. Одышка при физической нагрузке сохранялась. В июле 2020 г. больной стал отмечать тяжесть в грудной клетке при глубоком вдохе, он обратился к пульмонологу, который назначил муколитическую и бронхолитическую терапию через небулайзер с небольшой положительной клинической динамикой. У пациента при контрольной КТ ОГК от 05.10.20 отмечался отрицательный тренд в виде нарастания очаговой диссеминации. Пульмонолог рекомендовал прием Симбикорта без эффекта. Больной обратился в ФГБНУ ЦНИИТ, где прошел обследование, показавшее на амбулаторном этапе следующие результаты: проба с аллергеном туберкулезным рекомбинантным (АТР) от 09.10.20 отрицательная, проба с сальбутамолом бронхоспазма не выявила. На КТ ОГК от 02.11.2020 в сравнении с 05.10.20 выявили интерстициальные изменения с множеством сливных внутридольковых мелких стереотипных очагов типа «снежной бури», внутригрудную лимфаденопатию.

По словам пациента, в течение последних 14 сут со дня госпитализации он не посещал эпидемически неблагополучные по COVID-19 страны и регионы, отрицал контакт с лицами, инфицированными коронавирусом (SARS-CoV-2).

При поступлении в ФГБНУ ЦНИИТ состояние больного определено как удовлетворительное. Кожа и видимые слизистые оболочки были чистые, обычной влажности и окраски, отеков не обнаружено. Температура тела 36,3°C. Грудная клетка правильной формы. При аускультации отмечено, что в легких дыхание везикулярное, проводится во все отделы легких, хрипы не выслушиваются. Частота дыхательных движений 17 в минуту. Насыщение крови кислородом (SpO<sub>2</sub>) в покое 96%, после физической нагрузки 91%. Тоны сердца звучные, ритмичные. Пульс 80 уд/мин. Артериальное давление 140/80 мм рт. ст. Неврологические нарушения отсутствуют. В остальных органах и системах видимых патологий не обнаружили.

Пациенту проводилась 6-минутная шаговая проба, всего пройдено 495 м. Минимальный уровень SpO<sub>2</sub> за все время ходьбы составил 92%, через 30 с восстановился до 94%.

Итоги обследования больного показали, что в клиническом анализе крови отмечалась ускоренная скорость оседания эритроцитов (СОЭ) до 23 мм/ч, остальные показатели в гемограмме оставались в норме. Результаты биохимического анализа крови в пределах референсных значений.

По данным микробиологического исследования в мокроте обнаружили кислотоустойчивые микобактерии, ДНК микобактерии туберкулеза и РНК вируса SARS-CoV-2 не нашли.

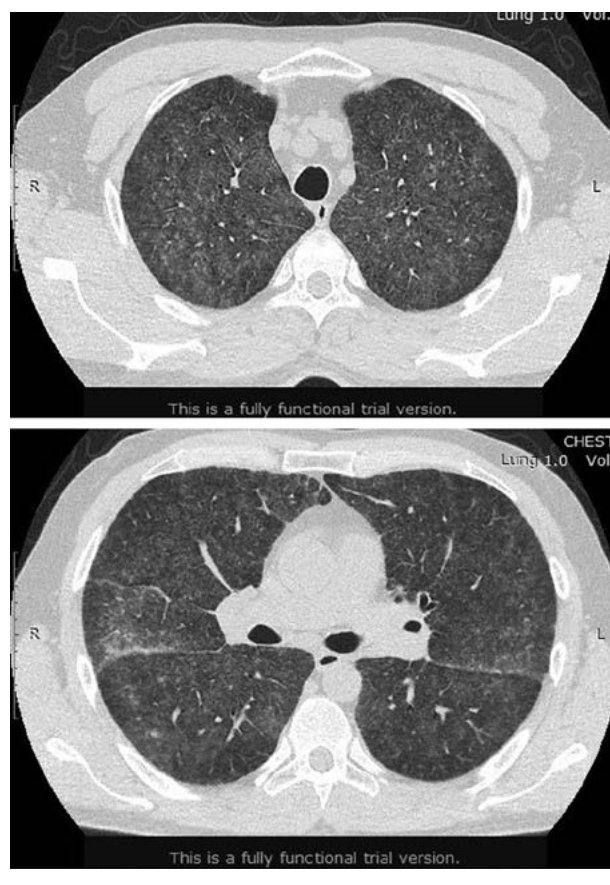
На КТ ОГК от 02.11.20 определен легочный рисунок, который замещен на интерстициальные изменения с множеством сливных внутридольковых мелких стереотипных очагов типа «снежной бури», ретрокаважные внутригрудные лимфатические узлы (ВГЛУ) до 1,2 см, левые парааортальные ВГЛУ – 1,0 см по короткой оси, трахеобронхиальные ВГЛУ – 1,2 см, бифуркационные ВГЛУ – 1,0 см нормальной плотности, гомогенные с четкими контурами. При сравнении с исследованием от 05.10.20 (рис. 1) отмечалось нарастание интерстициальных изменений и числа сливных очагов.

При анализе функции внешнего дыхания нарушения легочной вентиляции не выявлено.

Стоит отметить значительное снижение диффузионной способности легких (DLCO SB=54,0%) и удельной диффузии (DLCO/VA=59,0%).

Для верификации диагноза пациенту выполнили комплексное бронхологическое исследование. Эндоскопи-

Рис. 1. Мультиспиральная КТ ОГК от 05.10.20.



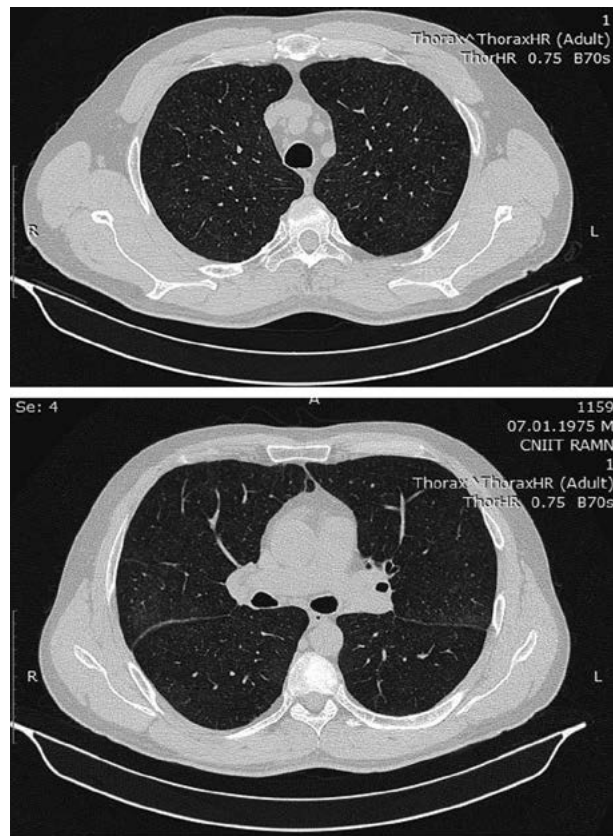
ческое заключение: диффузный двусторонний бронхит 1-й степени.

По данным из табл. 1 видно, что у больного наблюдался лимфоцитарный клеточный состав бронхоальвеолярного смыва. При цитологическом исследовании материалов трансbronхиальной биопсии легких обнаружены выраженная макрофагально-лимфоцитарная инфильтрация, разрозненно лежащие эпителиоидные клетки, многоядерные макрофаги и клетки инородного тела, часто встречались тучные клетки.

У пациента при патоморфологическом исследовании биоптата трансbronхиальной биопсии легкого обнаружили большое количество эпителиоидно-клеточных гранул. Большинство гранул с хорошо различимыми четкими границами, ограниченные ободком из рыхлой волокнистой соединительной ткани. Некоторые образуют скопления. По периферии и между гранулами встречаются немногочисленные лимфоциты. Обнаружены единичные эозинофилы.

В результате проведенных обследований на основании данных анамнеза (наличие профессиональной вредности), клинической картины (присутствие одышки), снижения уровня сатурации в условиях физической нагрузки, уменьшения диффузионной способности и коэффициента диффузии, обнаружения эозинофилов при процедуре бронхоальвеолярного лаважа (БАЛ) и в биоптате легкого установили диагноз больному: ГП неуточненной этиологии, подострое течение, активная фаза. Имеется дыхательная недостаточность 1-й степени.

Рис. 2. Мультиспиральная КТ ОГК от 22.12.20.



Пациенту по поводу ГП назначили системную глюкокортикостероидную (ГКС) терапию метипредом в дозе 16 мг/сут, проведен курс экстракорпоральных методов лечения и легочной реабилитации, включающей в себя дыхательную гимнастику, ходьбу по пересеченной местности и лечебную физкультуру с выраженной положительной клинической динамикой в виде увеличения толерантности к физической нагрузке.

Однако во время госпитализации 26.11.20 у пациента появились жалобы на головные боли, чувство жжения в глазах яблоках, повышение температуры тела до субфебрильных цифр. При дообследовании выполнен микробиологический анализ мокроты на SARS-CoV-2, по данным которого выявили РНК вируса SARS-CoV-2 методом полимеразной цепной реакции. Исследование лабораторных данных показало, что в гемограмме и биохимическом анализе крови стоит обратить внимание на повышение уровня СОЭ до 45 мм/ч и креатинина до 133 мкмоль/л соответственно. Установлен диагноз COVID-19, вирус идентифицирован и подтвержден лабораторным тестированием независимо от тяжести клинических признаков или симптомов. Также определены ГП неуточненной этиологии, подострое течение, активная фаза; дыхательная недостаточность 1-й степени. Больного перевели в инфекционное отделение. Проводилась противовирусная, антибактериальная, симптоматическая и ГКС-терапия, а также

профилактика тромбоэмболических осложнений согласно методическим рекомендациям №9 по лечению, профилактике и диагностике COVID-19. В условиях проводимой терапии на 3-и сутки пациент отметил значительное улучшение самочувствия в виде нормализации температуры тела, исчезновения жжения в глазах яблоках и головных болей. Также достигнуты отрицательные результаты анализов мокроты на SARS-CoV-2 от 14 и 16.12.20. Больному выполнена контрольная КТ ОГК 22.12.20, на которой при сравнении с предыдущим КТ-исследованием зарегистрирована значительная положительная рентгенологическая динамика в виде уменьшения выраженности очагово-интерстициальных изменений в легких, восстановления воздушности легочной ткани и уменьшения размеров ВГЛУ (рис. 2). В гемограмме и биохимическом анализе крови нормализовались показатели СОЭ и креатинина. Перед выпиской пациенту повторно провели пробу с 6-минутной ходьбой. Всего пройдено 660 м, при этом уровень SpO<sub>2</sub> не снижался и составил 98%.

### Заключение

В данном клиническом примере авторы показали течение COVID-19 у больного с активной фазой подострого ГП. Интересен тот факт, что этот пациент при заболевании COVID-19 уже получал терапию системными ГКС по поводу ГП, что, по мнению авторов, привело к легкому течению COVID-19. У данного пациента не возникло осложнений в виде вирусной пневмонии, как можно увидеть на КТ ОГК. Эта КТ ОГК показывает сложность дифференциальной диагностики между вирусной пневмонией и ГП, так как рентгенологические данные этих двух заболеваний очень похожи за счет наличия явления «матового стекла». В то же время данным наблюдением авторы статьи хотели подтвердить выраженную положительную клинко-рентгенологическую динамику у пациента с коморбидной патологией в условиях использования комбинированной терапии системных ГКС в сочетании с курсом экстракорпоральных методов лечения и применения легочной реабилитации, включающей в себя дыхательную гимнастику, ходьбу по пересеченной местности и лечебную физкультуру.

**Конфликт интересов.** Авторы заявляют об отсутствии конфликта интересов.

**Conflict of interests.** The authors declare no conflict of interest.

### Литература/References

1. Costabel U, Bonella F, Guzman J. Chronic hypersensitivity pneumonitis. *Clin Chest Med*. 2012;33:151-63.
2. Терехова Е.П. Экзогенные аллергические альвеолиты: современные подходы к диагностике и терапии. *Эффективная фармакотерапия. Пульмонология и оториноларингология*. 2013;3(39):40-55 [Terekhova EP. Ekzogennye allergicheskie alveolity: sovremennye podkhody k diagnostike i terapii. *Effektivnaia farmakoterapiia. Pulmonologiya i otorinolaringologiya*. 2013;3(39):40-55 (in Russian)].
3. Временные методические рекомендации. Профилактика, диагностика и лечение новой коронавирусной инфекции (COVID-19). Версия 10 (08.02.2021). Режим доступа: <http://ivo.garant.ru/#/document/400292418/paragraph/3437:0>. Ссылка активна на 25.05.2021 [Temporary guidelines. Prevention, diagnosis and treatment of new coronavirus infection (COVID-19). Version 10 (08.02.2021). Available at: <http://ivo.garant.ru/#/document/400292418/paragraph/3437:0>. Accessed: 25.05.2021 (in Russian)].
4. Drake TM, Docherty AB, Harrison EM, et al. Outcome of Hospitalization for COVID-19 in Patients with Interstitial Lung Disease. An International Multicenter Study. *Am J Respir Crit Care Med*. 2020;202(12):1656-65. DOI:10.1164/rccm.202007-2794OC.

Статья поступила в редакцию / The article received: 10.06.2021

Статья принята к печати / The article approved for publication: 19.08.2021



OMNIDOCTOR.RU