

# Пример смерти больного от генерализованного туберкулезного процесса на поздней стадии ВИЧ-инфекции

И.Ю. Бабаева<sup>✉</sup>, А.В. Яцукова

ФГБОУ ВО «Кубанский государственный медицинский университет» Минздрава России, Краснодар, Россия

<sup>✉</sup>irenb74@mail.ru

## Аннотация

В статье описан пример смерти больного от генерализованного туберкулезного процесса на поздней стадии ВИЧ-инфекции. Проанализированы история болезни и патологоанатомический эпикриз пациента с целью усовершенствования диагностики генерализованного туберкулезного процесса у больных на поздней стадии ВИЧ-инфекции на основе клинических, рентгенологических данных, изменений иммунологического статуса. Пункционная биопсия различных органов имеет большую диагностическую ценность для выявления туберкулеза у больных ВИЧ-инфекцией. Авторы акцентируют внимание на том, что туберкулез в сочетании с ВИЧ-инфекцией имеет высокий риск генерализации процесса с поражением практически всех органов и тканей, протекает злокачественно и быстро приводит к гибели больных.

**Ключевые слова:** генерализованный туберкулез, поздняя стадия ВИЧ-инфекции, микробиологическая диагностика, иммунодиагностика, лучевая диагностика, пункционная биопсия, гистология биопсийного материала.

**Для цитирования:** Бабаева И.Ю., Яцукова А.В. Пример смерти больного от генерализованного туберкулезного процесса на поздней стадии ВИЧ-инфекции. Consilium Medicum. 2020; 22 (3): 65–69. DOI: 10.26442/20751753.2020.3.200042

## Clinical Case

# Example of death of a patient from a generalized tuberculosis process at a late stage of HIV infection

Irina Iu. Babaeva<sup>✉</sup>, Alina V. Yatsukova

Kuban State Medical University, Krasnodar, Russia

<sup>✉</sup>irenb74@mail.ru

## Abstract

The article presents an example of a lethal outcome in a patient with disseminated tuberculosis comorbid with advanced stage of HIV infection. Patient's medical history and anatomico-pathological results were analyzed in order to improve diagnostics of disseminated tuberculosis in patients with advanced stage of HIV infection according to clinical and radiological data, and immune status changes. Puncture biopsy of different organs is of significant diagnostic value for tuberculosis detection in patients with HIV infection. The authors emphasize that tuberculosis comorbid with HIV infection has a high risk of process dissemination with involvement of all organs and tissues, has an acute course and results in patients' death in a short time.

**Key words:** disseminated tuberculosis, advanced stage of HIV infection, microbiological diagnostics, immunodiagnostics, radiological diagnostics, puncture biopsy, biopsy material histology.

**For citation:** Babaeva I.Iu., Yatsukova A.V. Example of death of a patient from a generalized tuberculosis process at a late stage of HIV infection. Consilium Medicum. 2020; 22 (3): 65–69. DOI: 10.26442/20751753.2020.3.200042

## Введение

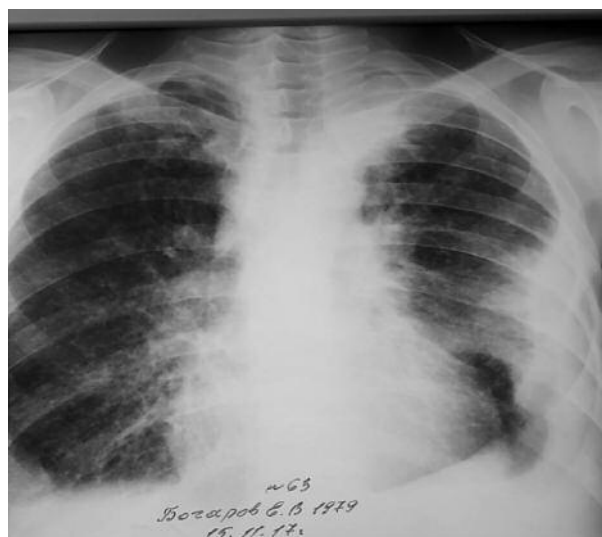С 2008 г. распространенность ВИЧ-инфекции стала превышать распространенность туберкулеза, заболеваемость ВИЧ-инфекцией – с 2014 г., смертность от ВИЧ-инфекции – с 2015 г. Показатели заболеваемости туберкулезом в 2018 г. выше, чем показатели заболеваемости ВИЧ-инфекцией, только в Южном, Северо-Кавказском и Дальневосточном федеральных округах. Показатели заболеваемости ВИЧ-инфекцией выше, чем показатели заболеваемости туберкулезом, в Центральном, Северо-Западном, Приволжском, Уральском и Сибирском федеральных округах [1, 2]. В Краснодарском крае за период 2015–2017 гг. произошло снижение смертности от туберкулеза, достигнув показателя 4,6 на 100 тыс. населения. Заболеваемость ВИЧ-инфекцией по Краснодарскому краю за период 2015–2017 г. увеличилась с 36,0 до 47,2 на 100 тыс. населения, т.е. в 1,3 раза. В Краснодарском крае удельный вес больных туберкулезом, сочетанным с ВИЧ-инфекцией, составил 8,3% на 2015 г., а на 2017 г. – 11,0% [1].

Пик заболеваемости туберкулезом и ВИЧ-инфекцией приходится на возраст 35–44 года. Показатель смертности от туберкулеза, который сейчас практически не включает умерших от туберкулеза, инфицированных ВИЧ-инфекцией, в 2018 г. (5,9 на 100 тыс. населения) ниже минимального показателя смертности от туберкулеза, который фиксировался в России с 1989 г. (7,4 на 100 тыс. населения). Туберкулез может возникать на любой фазе развития ВИЧ-инфекции, а его клинические проявления четко соот-

ветствуют степени нарушения иммунного статуса пациента. Если туберкулез у инфицированных ВИЧ пациентов развивается относительно рано в ходе ВИЧ-инфекции, заболевание часто проявляется легочной формой. По мере прогрессирования иммунодепрессии развиваются туберкулез лимфатической системы и поражение серозных оболочек (плевра, брюшина и перикард), а затем и туберкулезный менингит. При низком числе клеток CD4+ (50–100 клеток) часто развивается диссеминированный туберкулез легких. ВИЧ-инфекция может влиять на эпидемиологию туберкулеза тремя разными способами: способствуя реактивации эндогенной инфекции микобактериями туберкулеза (МБТ), полученной в прошлом до заражения ВИЧ; облегчая быстрое прогрессирование в активный туберкулез вновь полученной инфекции *M. tuberculosis*; путем передачи МБТ от пациентов, у которых туберкулез развился из-за ВИЧ-инфекции, в общую популяцию [1, 2].

Диагностика генерализованного туберкулеза у больных с ВИЧ-инфекцией вызывает серьезные трудности, что связано с особенностями его диагностики, низкой осведомленностью врачами общей лечебной сети об особенностях патологии, течения туберкулеза на разных стадиях ВИЧ-инфекции. Лечение сочетанной патологии крайне сложно, особенно при выделении в материале пациента штамма *Mycobacterium tuberculosis* с множественной лекарственной устойчивостью (МЛУ). В настоящее время в режимах терапии больных туберкулезом с МЛУ рекомен-

**Рис. 1. Обзорная рентгенограмма органов грудной клетки от 15.11.2017 больного Б. 38 лет.**



довано применение бедаквилина, эффективность которого доказана не только в исследованиях, но и в клинической практике [3–6]. Применение бедаквилина у пациентов с ВИЧ-инфекцией ограничено организационными подходами и малым опытом применения препарата в этой категории больных.

**Цель исследования** – проанализировать историю болезни пациента Б. с целью усовершенствования диагностики генерализованного туберкулезного процесса у больных на поздней стадии ВИЧ-инфекции на основе клинических, рентгенологических данных и изменений иммунологического статуса.

## Материалы и методы

Патоморфологические исследования выполнены на аутопсийном материале пациента Б. 38 лет, история болезни №1666. Изучены протокол вскрытия, патологоанатомический диагноз и заключения. Исследования проводились в ГБУЗ «Клинический противотуберкулезный диспансер» (КПТД) Минздрава Краснодарского края.

## Результаты и обсуждение

Больной Б. 21.11.2017 экстренно госпитализирован в КПТД с диагнозом: ВИЧ-инфекция, IVB стадия вторичных заболеваний, фаза прогрессирования в отсутствие антиретровирусной терапии (АРВТ). Диссеминированный туберкулез легких, фаза инфильтрации и распада. МБТ (+). МЛУ (к стрептомицину, изониазиду и рифампицину). ПА группа диспансерного учета. Место жительства не установлено (бомж). Не работает.

Из анамнеза: туберкулез впервые выявлен в 2015 г. в виде диссеминированного туберкулеза легких, фаза инфильтрации и распада, МБТ (+). МЛУ (к изониазиду и рифампицину). Левосторонний экссудативный плеврит. IA группа диспансерного учета. Курс специфической химиотерапии начал в октябре 2015 г. по IV режиму (левофлоксацин, пиразинамид, протионамид, капреомидин) в условиях ОБТОД №2 КПТД, осенью 2016 г. лечение прервано. Лечился нерегулярно, неоднократно самовольно прерывал терапию (последний раз – в январе 2016 г.). В 2015 г. впервые установлена ВИЧ-инфекция методом иммуноферментного анализа, назначена АРВТ (ламивудин, эфавиренз, ставудин, абакавир), которая прервана в ноябре 2016 г. Иммунограмма от 11.10.2017: CD4+ (15%) 126 клеток, РНК – 1 970 000 копий. Для проведения основного курса противотуберкулезной терапии внепланово госпитализирован 21.11.2017 в ОБТОД №2 КПТД. Курит. Злоупотребляет алкоголем. Место жительства не установлено

(бомж). Не работает. Объективный статус при поступлении: состояние тяжелое, обусловлено дыхательной, сердечно-сосудистой, печеночной недостаточностью, выраженной интоксикацией, кахексией. Температура тела 39,2°C. Жалобы на общую слабость, кашель со слизистой мокротой, потливость, повышение температуры тела по вечерам до 38°C, одышка при незначительной физической нагрузке, потеря массы тела до кахексии. Масса тела – 48 кг. Рост – 180 см. При осмотре: питание пониженное, кожные покровы бледной окраски, сыпи нет, астеничного телосложения. На слизистой языка, щек, мягкого неба – белесоватые наложения. Лимфоузлы всех групп увеличены до 0,5 см, безболезненные при пальпации.

Аускультативно над легкими дыхание с обеих сторон жесткое, хрипы сухие. Частота дыханий – 22 в 1 минуту. Тоны сердца приглушены, ритмичны. Частота сердечных сокращений – 84 в 1 минуту. Артериальное давление – 90/60 мм рт. ст. Живот – мягкий, безболезненный при пальпации во всех отделах. Печень пальпируется у края реберной дуги, плотно-эластичной консистенции. Селезенка не пальпируется. Симптом Пастернацкого отрицательный с обеих сторон. Сознание ясное. Менингеальных и очаговых симптомов нет. Периферические отеки отсутствуют. Мочиспускание не нарушено. Стул – 1 раз в день, самостоятельно, оформленный, без патологических примесей.

При обзорной рентгенографии органов грудной клетки (15.11.2017): слева – ниже IV ребра легочное поле затемнено за счет наличия жидкости в плевральной полости с косой верхней границей. С обеих сторон, преимущественно в S<sub>1</sub>–S<sub>2</sub>, разнокалиберные очаги с различной четкостью контуров. Справа – в S<sub>1</sub>–S<sub>2</sub> каверна размером 2,5×2,0 см. Внутригрудные лимфатические узлы увеличены (рис. 1).

Посев мокроты с определением чувствительности МБТ к противотуберкулезным препаратам (№280085) на аппарате ВАСТЕС MGIT 960 от 07.12.2017: МБТ МЛУ (устойчивые к стрептомицину, изониазиду, протионамиду, рифампицину, пиразинамиду).

Пациенту начата терапия противотуберкулезными препаратами по IV режиму, интенсивная фаза: левофлоксацин – 0,75 г/сут, пиразинамид – 1,5 г/сут, протионамид – 0,75 г/сут, парааминосалициловая кислота – 9,0 г/сут, капреомидин – 1,0 мл/сут.

Общий анализ крови от 22.11.2017: СОЭ – 70 мм/ч, лимфоциты – 0,41×10<sup>9</sup>/л, эритроциты – 2,90×10<sup>12</sup>/л, гранулоциты – 9,13×10<sup>9</sup>/л.

Реакция с аллергеном туберкулезным рекомбинантным (Диаскинтест) от 22.11.2017 отрицательная.

HBsAg (Hepatitis B surface Antigen), АТ HCV (антитела к вирусу гепатита С) – не обнаружены от 22.11.2017 №83 (3233).

При подозрении на туберкулезный менингит проведена пункция спинномозговой жидкости (СМЖ): полимеразная цепная реакция (ПЦР) СМЖ сбор 26.12.2017 №5471 – отрицательно. Посев СМЖ №31482 от 27.12.2017 (пришел 07.02.2018) – отрицательно. СМЖ на флору от 28.12.2017 №2477 – отрицательно. Микроскопия: СМЖ (от 26.12.2017 №31482) – кислотоустойчивые микобактерии не обнаружены. Исследование СМЖ (от 26.12.2017 №38): 3 мл бесцветной жидкости, прозрачная. Клеточные элементы не обнаружены. Реакция Панди ++++. Белок – 0,17 г/л. Цитоз (три) 3. Окрашенный препарат – в поле зрения единичные (3) лимфоциты. Глюкоза 1,19 ммоль/л.

Гной на флору от 13.12.2017 – отрицательно.

Мокрота Vastec №28275 от 23.11.2017 МБТ (+). ЛУ. Рост МБТ 3+ (14.12.2017) №30353. МЛУ (устойчивость к стрептомицину, изониазиду, рифампицину, пиразинамиду и этамбутолу).

МБТ (+) [мокрота] посев от 23.11.2017. Дата постановки 01.12.2017 №28085 МЛУ (устойчивость к стрептомицину, изониазиду, рифампицину, пиразинамиду и этамбутолу).

Компьютерная томография (КТ) №3095 от 07.12.2017. Исследование выполнено на аппарате Optima CT520. Область



исследования – малый таз. Толщина реконструктивного среза – 1,25, ширина/шаг – 1,25. На прямой топограмме, серии аксиальных срезов и реконструкций получены изображения органов таза от уровня гребешковой линии до седалищных в нативном виде. В условиях нативного исследования методом КТ дифференцировка структур малого таза затруднена. Мочевой пузырь заполнен, контуры четкие, в полости мочевого пузыря по верхней, передней стенке определяется воздух размером 11×55×32 мм. Предстательная железа не визуализируется, в ее проекции воздушное скопление. На этом уровне определяется дефект передней стенки прямой кишки до 32×23 мм. В окружающих пространствах таза (в боковых, позадипрямокишечном, предпузырном, пузырнопрямокишечном) определяются множественные скопления неоднородно жидкостного содержимого с включениями повышенной плотности (нельзя исключить абсцесс). Клетчаточные пространства таза бесструктурны. Петли кишечника исследованного уровня заполнены жидкостным содержимым. Лимфатические узлы не дифференцируются. Признаков остеолитического, пластического процессов, травматических повреждений костных структур исследованного уровня не выявлено. Заключение: КТ-признаки множественных жидкостных скоплений в полости малого таза (нельзя исключить гнойно-воспалительные изменения, абсцессы); рис. 2.

Посев гноя из мочонки №30353 от 14.12.2017, результат 06.02.2018, МБТ (+).

ПЦР: гной из мочонки (от 14.12.2017 №5225): ДНК МБТ обнаружена, МЛУ (изониазид и рифампицин).

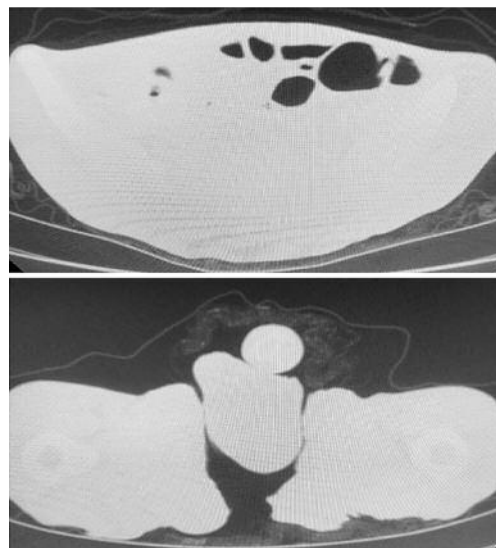
Исследование крови на вирусный гепатит С, вирусный гепатит В, сифилис – отрицательные результаты.

Электрокардиография от 22.11.2017: синусовая тахикардия – 120 в минуту. Вертикальное положение электрической оси.

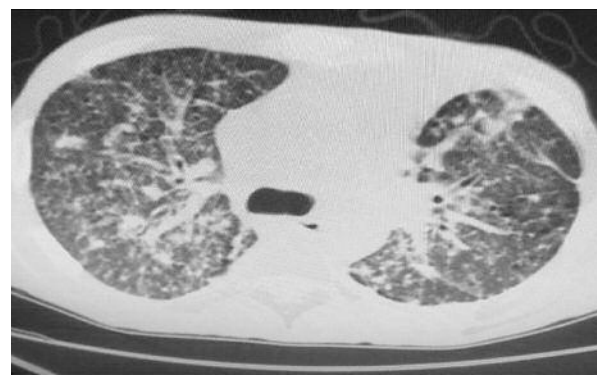
Общий анализ мочи от 22.11.2017 №1: цвет – светло-желтый, удельный вес – 1010, прозрачность – мутная, белок – 0,9 г/л, реакция – кислая, сахар, желчные пигменты – не обнаружены. Эпителий – 1–2 в поле зрения. Лейкоциты – в большом количестве. Эритроциты – 1–2 в поле зрения. Бактерии +.

КТ №3094 от 07.12.2017. Исследование выполнено на аппарате Optima CT520. Область исследования: грудная клетка. Толщина реконструктивного среза – 1,25, ширина/шаг – 1,25. На прямой топограмме, серии аксиальных срезов и реконструкций получены изображения органов грудной клетки от уровня верхушек легких до уровня задних синусов в нативном виде. Легкие несколько уменьшены в объеме за счет наличия ограниченных скоплений в латеро-базальных отделах, в большей мере слева, максимальными размерами справа – 68×14 мм, слева – до 118×34 мм, с затеком в междолевой плевре. В прилежащей легочной паренхиме линейные уплотнения (дисковидные ателектазы). Полисегментарно с обеих сторон на фоне деформированного легочного рисунка определяются множественные разнокалиберные очаги с разной четкостью контуров и тенденцией к слиянию, апикально с обеих сторон образующие участки уплотнения с деструктивными просветлениями, максимальными слева до 8 мм. Трахея и стволы бронхи проходимы. Внутригрудные лимфатические узлы множественные увеличены, максимальными размерами паратрахеально справа до 36×25 мм, многие с включениями пониженной плотности до жидкостных характеристик. В полости перикарда жидкость толщиной слоя до 26 мм. Свободная жидкость в задних синусах не определяется. Костные структуры просмотрены в специальном окне. Остеолитических, остеопластических очагов не выявлено. Заключение: КТ-признаки диссеминированного процесса легких с деструкцией с обеих сторон. Двухсторонний гидроторакс. Гидроперикард. Лимфаденопатия средостения (рис. 3).

**Рис. 2.** КТ органов малого таза №3095 от 07.12.2017 больного Б. 38 лет. Исследование выполнено на аппарате Optima CT520. Толщина реконструктивного среза – 1,25, ширина/шаг – 1,25.



**Рис. 3.** КТ органов грудной клетки №3094 от 07.12.2017 больного Б. 38 лет. Исследование выполнено на аппарате Optima CT520. Толщина реконструктивного среза – 1,25, ширина/шаг – 1,25.



Проводился курс специфической химиотерапии по IV режиму: амикацин – 0,75 мл внутримышечно; пипразинамид – 1,5 г; теризидон – 0,5 г; левофлоксацин – 0,75 г; противогрибковые препараты: флуконазол – 150 мг, бисептол – 480 мг в сочетании с дезинтоксикационной терапией (коррекция электролитных нарушений), симптоматической терапией.

Протокол прижизненного патологоанатомического исследования биопсийного (операционного) материала. Регистрационный номер – 251/1173-764. Макроскопическое описание: яичко с придатками на разрезе с гнойными полостями до 2,5 см. Заключение: гнойный орхоэпидидимит.

Клинический диагноз: ВИЧ-инфекция, IVB стадия вторичных заболеваний, фаза прогрессии на фоне прерванной АРВТ. Генерализованный туберкулез (диссеминированный туберкулез легких, фаза инфильтрации и распада; осумкованный плеврит справа. МБТ (+). МЛУ (устойчивость к стрептомицину, изониазиду и рифампицину). ПА группа диспансерного учета. Половой туберкулез. Туберкулез простаты. Левосторонний туберкулезный орхоэпидидимит. Очаговый кандидоз ротоглотки, субкомпенсированный. Очаговая лейкоплакия языка. Снижение массы тела более 10% тела (кахексия). Генерализованная лимфаденопатия. Дыхательная недостаточность 2–3-й степени. Легочно-сердечная недостаточность (ЛСН) 2-й степени. Пузырно-кишечный свищ. Стриктура уретры.

На фоне лечения состояние пациента прогрессивно ухудшалось за счет нарастания полиорганной недостаточности.

31.12.2017 в 14:27 зафиксирована остановка кровообращения, начат базовый комплекс сердечно-легочной реанимации. 31.12.2017 в 15:10 сердечно-легочная реанимация прекращена ввиду ее неэффективности, зафиксирована биологическая смерть.

Посмертный диагноз. Основной: V20.0 – ВИЧ-инфекция IVБ–В с проявлениями генерализованного туберкулеза, фаза прогрессии на фоне прерванной АРВТ. A19.1 – диссеминированный туберкулез легких, фаза инфильтрации и распада, МБТ (+). МЛУ (устойчивость к стрептомицину, изониазиду, рифампицину, пипразинамиду и этамбутолу). Гнойный орхоэпидидимит туберкулезной этиологии. Операция орхоэпидидимэктомия слева 13.12.2017. Абдоминальный туберкулез. Осложнения: полиорганная недостаточность (кахекия, дыхательная недостаточность 2–3-й степени, ЛСН 2-й степени, анемия). Сопутствующий: хронический гепатит. Токсикодисметаболическая энцефалопатия, ангиопатия сосудов сетчатки обоих глаз.

Протокол патологоанатомического вскрытия №8 от 02.01.2018. Для гистологического исследования взяты: легкие, сердце, печень, поджелудочная железа, почки, селезенка, надпочечники.

Патологоанатомический диагноз: код по Международной классификации болезней 10-го пересмотра – V20.0. Основное заболевание: ВИЧ-инфекция в стадии вторичных проявлений. Вторичное заболевание A19.0 – диссеминированный туберкулез легких с генерализацией процесса, поражением печени, селезенки. Осложнение основного заболевания: неравномерное венозное полнокровие и трофические изменения паренхиматозных органов и желез внутренней секреции. Двухсторонний фиброзный плеврит. Гепатоспленомегалия. Кахекия. Сопутствующие заболевания: операция от 13.12.2017 – орхоэпидидимэктомия. Хронический панкреатит.

Сопоставление заключительного клинического диагноза и патологоанатомического диагноза: совпадение основного диагноза.

Причина смерти: ЛСН.

Описание результатов микроскопического исследований: легкие – неравномерное полнокровие вен и капилляров межальвеолярных перегородок, альвеолярный отек, множественные эпителиоидноклеточные гранулемы с гигантскими клетками Пирогова–Лангханса, выраженная лимфоидная инфильтрация. В стенке бронхов фиброзирование, лимфолейкоцитарная инфильтрация. Сердце – неравномерное полнокровие сосудов, неравномерная гипертрофия и зернистая дистрофия кардиомиоцитов. Печень – неравномерное полнокровие центральных вен, полнокровие межбалочных капилляров, баллонная и крупнокапельная жировая дистрофия гепатоцитов. Множественные эпителиоидноклеточные гранулемы с гигантскими клетками Пирогова–Лангханса. Поджелудочная железа – неравномерное венозное полнокровие, перидуктальный и очаговый межучечный склероз. Селезенка – неравномерное венозное полнокровие, очагово-сливные кровоизлияния в пульпе; множественные эпителиоидноклеточные гранулемы с гигантскими клетками Пирогова–Лангханса. Почки – неравномерное полнокровие капилляров стромы и клубочков, зернистая дистрофия эпителия извитых канальцев, рассеянная лимфо-лейкоцитарная инфильтрация. Гнойный орхоэпидидимит.

#### ИНФОРМАЦИЯ ОБ АВТОРАХ / INFORMATION ABOUT THE AUTHORS

**Бабеева Ирина Юрьевна** – д-р мед. наук, проф. каф. инфекционных болезней и физиопульмонологии ФГБОУ ВО КубГМУ. E-mail: irenb74@mail.ru

**Яцуква Алина Владимировна** – ассистент каф. инфекционных болезней и физиопульмонологии ФГБОУ ВО КубГМУ. E-mail: Dr.Yatsukova@yandex.ru

#### Выводы

1. При диссеминированном туберкулезе легких в сочетании с ВИЧ-инфекцией высок риск быстрой генерализации процесса.
2. При распространенном генерализованном туберкулезе поражаются, как правило, все органы и ткани, включая и те, в которых туберкулезное воспаление развивается редко. При остром злокачественном течении туберкулеза – в легких обычно не успевают формироваться каверны, особенно при отсутствии АРВТ.
3. Туберкулез на фоне ВИЧ-инфекции протекает злокачественно и быстро приводит к гибели больных, характеризуется тяжелым клиническим течением с гематогенной генерализацией процесса во все органы, с выделением возбудителя в мокроте и другом патологическом материале [3], что подтверждено и данным клиническим случаем. Пункционная биопсия этих органов может иметь большую диагностическую ценность для выявления туберкулеза у больных ВИЧ-инфекцией.

**Конфликт интересов.** Авторы заявляют об отсутствии конфликта интересов.

**Conflict of interests.** The authors declare that there is not conflict of interests.

#### Литература/References

1. Социально значимые заболевания населения России в 2018 году (статистические материалы). Сборник. М., 2019; с. 72.  
[Socially significant diseases of the Russian population in 2018 (statistical materials). Collection. Moscow, 2019; p. 72 (in Russian).]
2. Нецаева О.Б. Социально значимые инфекционные заболевания, представляющие биологическую угрозу населению России. Туберкулез и болезни легких. 2019; 97 (11): 7–17.  
[Nechaeva O.B. Sotsial'no znachimye infektsionnye zabolevaniia, predstavliaiushchie biologicheskuiu ugrozu naseleniiu Rossii. Tuberkulez i bolezni legkikh. 2019; 97 (11): 7–17 (in Russian).]
3. Тихонова Л.Ю., Соколова В.В., Тарасюк И.А. и др. Опыт применения препарата Бедаквилин у больных туберкулезом с множественной лекарственной устойчивостью возбудителя в Амурской области. Туберкулез и болезни легких. 2018; 96 (6): 45–50.  
[Tikhonova L.Yu., Sokolova V.V., Tarasiuk I.A. et al. Opyt primeneniia preparata Bedakvilin u bol'nykh tuberkulezom s mnozhestvennoi lekarstvennoi ustoychivost'iu vozбудitelia v Amurskoi oblasti. Tuberkulez i bolezni legkikh. 2018; 96 (6): 45–50 (in Russian).]
4. Морозова Т.И., Отпущеникова О.Н., Докторов Н.П., Данилов А.Н. Опыт применения препарата бедаквилин в лечении больных туберкулезом легких с лекарственной устойчивостью возбудителя. Туберкулез и болезни легких. 2016; 2: 29–35.  
[Morozova T.I., Otpushchennikova O.N., Doktorova N.P., Danilov A.N. Opyt primeneniia preparata bedakvilin v lechenii bol'nykh tuberkulezom legkikh s lekarstvennoi ustoychivost'iu vozбудitelia. Tuberkulez i bolezni legkikh. 2016; 2: 29–35 (in Russian).]
5. Borisov SE, Dheda K, Enwerem M et al. Effectiveness and safety of bedaquiline-containing regimens in the treatment of MDR- and XDR-TB: a multicentre study. Eur Respir J 2017; 49: 6.
6. Голубчиков П.Н., Крук Е.А., Мишустин С.П. и др. Опыт лечения больных туберкулезом с широкой лекарственной устойчивостью возбудителя, в том числе с длительным применением бедаквилина, в Томской области: непосредственные и отдаленные результаты. Туберкулез и болезни легких. 2019; 97 (8): 38–45. <http://doi.org/10.21292/2075-1230-2019-97-8-38-45>  
[Golubchikov P.N., Kruk E.A., Mishustin S.P. i dr. Opyt lecheniia bol'nykh tuberkulezom s shirokoi lekarstvennoi ustoychivost'iu vozбудitelia, v tom chisle s dlitel'nym primeneniem bedakvilina, v Tomskoi oblasti: neposredstvennye i otдалennye rezul'taty. Tuberkulez i bolezni legkikh. 2019; 97 (8): 38–45. <http://doi.org/10.21292/2075-1230-2019-97-8-38-45> (in Russian).]
7. Ерохин В.В., Земскова З.С., Шилова М.В. Патологическая анатомия туберкулеза. М., 2000.  
[Erokhin V.V., Zemskova Z.S., Shilova M.V. Pathological anatomy of tuberculosis. Moscow, 2000 (in Russian).]

**Irina Iu. Babaeva** – D. Sci. (Med.), Prof., Kuban State Medical University. E-mail: irenb74@mail.ru

**Alina V. Yatsukova** – Assistant, Kuban State Medical University. E-mail: Dr.Yatsukova@yandex.ru

Статья поступила в редакцию / The article received: 25.02.2020

Статья принята к печати / The article approved for publication: 15.04.2020